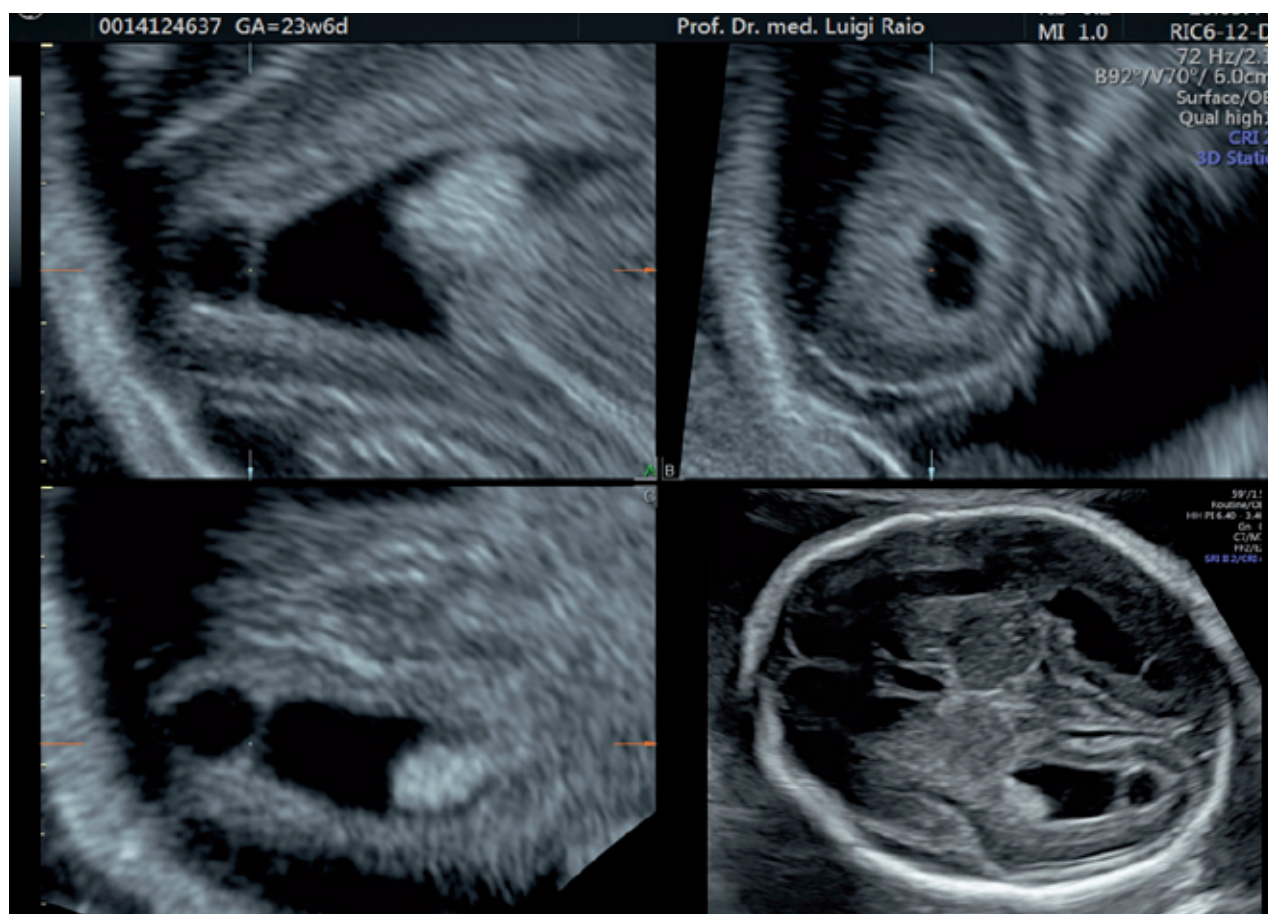


Was ist das?



Patientin zugewiesen in der 24. Woche wegen Verdacht auf Ventrikulomegalie. Erste Schwangerschaft, Verlauf bis anhin komplikationslos. Bild 1: Es handelt sich um ein kombiniertes Bild einer muliplanaren Darstellung (GE E10, BT17) des rechten Hinterhornes des Seitenventrikels und unten rechts ein Übersichtsbild auf BIP-Ebene.

Was fällt hier auf und was würden Sie als nächstes empfehlen?

Antworten an jenny.gersbacher@ksb.ch