Prof. Dr. med. Martin Heubner
Prof. Dr. med. Gad Singer
Kantonsspital Baden AG

STIC (Serous Tubal Intraepithelial Carcinoma) – eine beunruhigende Zufallsdiagnose

Was tun bei der Zufallsdiagnose eines intraepithelialen Tubenkarzinoms? Wir präsentieren den Fall einer Patientin, die im Rahmen einer Hysterektomie salpingektomiert wurde – anschliessend sahen sich Patientin und Operateur mit einer Diagnose konfrontiert, die schwer einzuordnen ist.

Klinischer Fall

Eine 56jährige Patientin wurde zur Hysterektomie aufgrund eines Uterus myomatosus mit Hypermenorrhoe aufgeboten. Bei der gynäkologischen Untersuchung zeigte sich ein myomatös vergrösserter Uterus, das Endometrium war sonographisch unauffällig, die Adnexe beidseits ebenfalls. Nach einem ausführlichen Beratungsgespräch entschied sich die Patientin zur Durchführung einer laparoskopischen Hysterektomie. Bei prämenopausalem Status wird eine Salpingektomie unter Belassen beider Ovarien vereinbart. Die Anamnese der Patientin war unauffällig, insbesondere ergab sich auch keine auffällige Familienanamnese.

Der Eingriff wurde planmässig durchgeführt, aufgrund des Volumens der Uterus erfolgte ein intraabdominales Morcellement. Hierüber war die Patientin im Vorfeld aufgeklärt worden – auch die Risiken einer Tumorzelldissemination bei unerwarteter maligner Erkrankung war thematisiert worden. Die Tuben wurden nicht mit morcelliert, sondern gesondert geborgen.

Postoperativ erholte sich die Patientin schnell vom durchgeführten Eingriff. Sie wurde am 4. postoperativen Tag nach unauffälliger Abschlussuntersuchung entlassen.

In der histopathologischen Untersuchung zeigte sich folgender Befund: Tube rechts: Herdförmiges high-grade seröses tubares intraepitheliales Karzinom (STIC). Hydatiden. Tube links: Unauffällige Tube. Hydatiden. Uterus: Dysplasiefreies Plattenepithel der Portio. Ovula Nabothi. Ein kleiner benigner Zervixschleimhautpolyp aus dem Bereich des tiefen Uterussegments. Metaplastisches Plattenepithel der Transformationszone ohne Dysplasie. Unregelmässig proliferierte und unregelmässig sekretorisch transformierte Endometriumschleimhaut. Adenomyosis uteri. Leiomyome. Anhaftendes unauffälliges Tubenteilstück.

Der Befund eines STIC war naturgemäss unerwartet und wurde mit der Patientin und der zuweisenden Ärztin ausführlich thematisiert. Insbesondere stellte sich die Frage, ob weiterer Handlungsbedarf in einer solchen Situation vorliegt und ob hierdurch auf eine Hochrisiko-Konstellation für die Patientin geschlossen werden kann. Zur Beantwortung dieser Fragen wurde die vorhandene Literatur kritisch gesichtet.

Datenlage

Das STIC wird als präinvasive Läsion, respektive als Frühform eines high grade serösen pelvinen Karzinoms angesehen. STICs entstehen in der Übergangszone zwischen Tubenschleimhaut und Peritoneum am Fimbrienende der Tuben. Die aktuelle Lehrmeinung geht davon aus, dass sämtliche high-grade serösen pelvinen Karzinome (high-grade seröse Tuben-, Ovar- und Peritonealkarzinome) in der Tube ihren Ursprung haben [1]. Diese Theorie wird unter anderem durch die vergleichsweise häufige Diagnose eines STIC bei Hochrisikopatientinnen gestützt: bei BRCA- positiven Patientinnen wird ein STIC im Rahmen prophylaktischer Salpingoophorektomien in einer relevanten Frequenz von etwa 2–7 % diagnostiziert [2, 3].

Die prophylaktische Salpingektomie bei der Hysterektomie wird in vielen Kliniken routinemässig durchgeführt, auch mit dem Ziel einer eventuellen Prävention eines high-grade serösen pelvinen Karzinoms. Ob diese Massnahme tatsächlich dazu beiträgt, die Inzidenz des high-

grade serösen Ovarialkarzinoms zu senken wird kontrovers diskutiert [4, 5]. Sicher scheint, dass die selteneren Formen der Ovarialkarzinome nicht durch eine Salpingektomie verhindert werden können, da diese andere Entstehungswege haben, wie beispielsweise eine Karzinomentstehung aus einer Endometriose (endometrioide und klarzellige Karzinome) oder über nicht-invasive seröse („Borderline“)-Tumoren (low-grade seröse Karzinome). Gegner der prophylaktischen Salpingektomie warnen daher vor dem Hintergrund der unklaren Datenlage vor Komplikationen dieses Eingriffs, insbesondere vor einem vorzeitigen Eintreten der Menopause durch eine schlechtere Vaskularisation der verbliebenen Ovarien [4].

STICs werden in Assoziation mit der Mehrheit der serösen Ovar- (59–67 %), Peritoneal- (67 %) und Tubenkarzinome (100 %) beobachtet. Auch bei serösen Endometriumkarzinomen liegt in 14 % als Begleitdiagnose ein STIC vor [6]. Die Inzidenz des STIC in sporadischen (nicht erblichen) Fällen ist mitunter vom Ausmass der histopathologischen Aufarbeitung der entfernten Tubenenden abhängig (sog. SEE FIM Protokoll) [7]. Es ist daher anzunehmen, dass die wahre Inzidenz im Rahmen der pathologischen Routineaufarbeitung der Präparate eher unterschätzt wird. Molekularpathologische Studien konnten identische TP53-Mutationen in STICs und gleichzeitigen high-grade serösen Karzinomen nachweisen, was für eine klonale Beziehung zwischen dem STIC und dem invasiven Karzinom spricht. Die Dauer bis zum Übergang eines STIC in ein invasives Karzinom ist aktuell unbekannt. Die Entwicklung peritoneal invasiver Karzinome aus dem

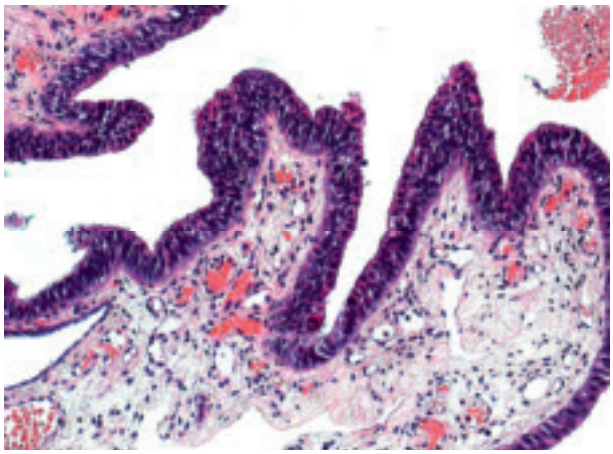

❶

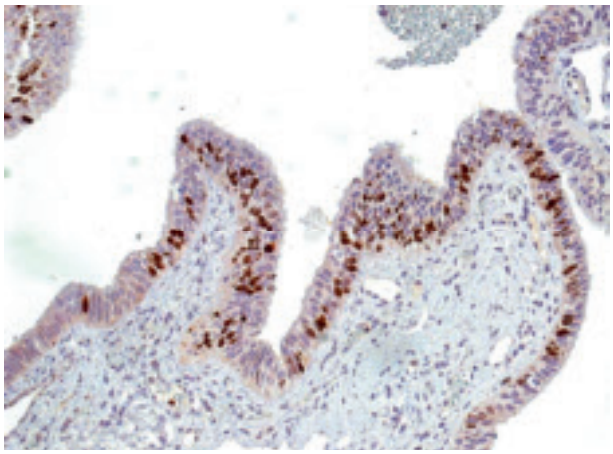

❷

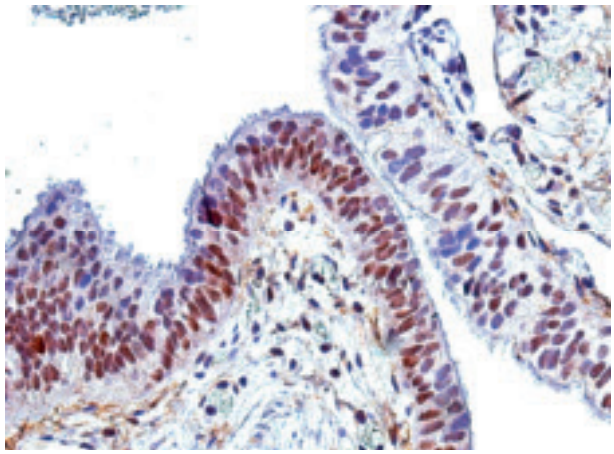

❸

Abb. 1–3. Mikroskopische Abbildungen des serösen intraepithelalen Tubenkarzinoms (STIC), (Abb.1 HE, 200x; Abb. 2 MIB-1 Immunohistochemie, 200x; Abb. 3 p53 Immunohistochemie, 400x): Es findet sich in der Übergangszone zwischen Tubenepithel und Mesothel eine die gesamte Epithelbreite umfassende Proliferation von zytologisch atypischen Zellen, die deutliche nukleäre Immunexpressionen für den Proliferationsmarker MIB-1 und p53 zeigen. Kein invasives Wachstum in das Stroma.

STIC ist auch nicht abschliessend klar. Denkbar sind ins Peritoneum abgeschilferte Karzinomzellen oder eine hämatogene Ausbreitung.

Die Frage, ob das STIC als Vorstufe oder als Frühform eines serösen Karzinoms anzusehen ist, ist nicht rein akademischen Interesses, sondern hat unmittelbaren Einfluss auf den klinischen Umgang mit dieser Diagnose. Einige Autoren gehen davon aus, dass das STIC als frühes invasives Karzinom mit Metastasierungspotential anzusehen ist und auch entsprechend therapiert werden sollte [8]. Auch die ICCR (International collaboration on cancer reporting) definiert das STIC als Frühform des Ovarialkarzinoms. Konsequente Schlussfolgerung aus dieser Definition wäre ein zum Ovarialkarzinom analoges operatives Staging inklusive Hysterektomie, Omentektomie und Lymphadenektomie – belegbar ist der Nutzen eines solchen Vorgehens aber nicht. Sieht man das STIC als potentiell invasiven Tumor, so stellt sich auch die Frage, ob Patientinnen von einer adjuvanten Therapie profitieren würden. Rezidive nach alleinigem STIC wurden in der Literatur selten beschrieben, aber es gibt sie. Ob diese allerdings durch eine erweiterte Operation und/oder eine adjuvante Therapie verhindert werden könnten, ist ebenfalls nicht klar. In der Literatur ist die beschriebene Behandlung des STIC äusserst heterogen und reicht von einer ausgedehnten Staging- Operation mit anschliessender adjuvanter Chemotherapie bis zur alleinigen Salpingoophorektomie mit anschliessender Beobachtung [9].

Die begrenzte Datenlage macht die Beratung oben beschriebener Patientin schwierig. Generell waren folgende Optionen denkbar:

- *Die erneute Operation mit Entfernung beider Ovarien zur möglicherweise weiteren Risikoreduktion.*
  Hierfür liegen keine Daten vor, bei den meisten in der Literatur beschriebenen Fällen wurde das STIC im Rahmen einer prophylaktischen Salpingoophorektomie bei Patientinnen mit BRCA Mutation diagnostiziert. Bei diesen Fällen und nach unserer Erfahrung wurden jedoch nur sehr selten begleitende präinvasive Veränderungen an der Oberfläche der Ovarien beobachtet. Ob ein protektiver Effekt durch diese Massnahme zu erreichen ist, bleibt entsprechend unklar und nur wahrscheinlich, falls bereits maligne Zellen ins Peritoneum abgeschilfert worden sind. Gerade bei prämenopausalen Frauen muss diskutiert werden, ob dieser Schritt gegangen werden soll.
- *Ein erweitertes operatives Staging analog zu einem Ovarialkarzinom.*
  Auch für dieses Vorgehen gibt es keine ausreichende Evidenz. Bei Betrachtung des STIC als potentielle invasive Neubildung wäre das komplette Staging jedoch das konsequente weitere Vorgehen.
- *Die regelmässige Nachsorge mittels klinischer Untersuchung und Vaginalsonographie.*
  Auch hierzu liegen keine Daten vor. Die in der Literatur beschriebenen Fälle eines isolierten STIC zeigten vorerst nur selten eine Progression. Da es sich um eine nicht invasive Massnahme handelt, ist dieses Vorgehen eine Option, die angeboten werden kann, dies alles aber im Wissen um die noch begrenzte Datenlage.
- *Die Durchführung einer BRCA-Testung.*
  Ob ein STIC auf eine BRCA Mutation hinweist, kann nicht abschliessend beantwortet werden. STICs finden sich auch bei Patientinnen ohne BRCA Mutationen und die Inzidenz des STIC bei prophylaktisch salpingoophorektomierten Patientinnen mit BRCA-Mutationen liegt in der Literatur unter 10 %, ist aber abhängig vom Umfang der histopathologischen Aufarbeitung. Bei vollständig unauffälliger Familienanamnese dürfte das alleinige Vorliegen eines STIC keine Indikation zur BRCA-Testung darstellen. Die Entwicklung der Daten in der Literatur muss aber abgewartet werden.

Vorgehen bei unserer Patientin

Die oben beschriebenen Aspekte wurden mit der Patientin ausführlich besprochen, auch die Option einer erneu-

ten Operation –jetzt oder im Intervall bei sicher postmenopausalem Status- wurde ausführlich diskutiert. Sie entschied sich schliesslich bei maximalem Sicherheitsbedürfnis für ein operatives Staging im Sinne einer beidseitigen Ovarektomie mit Omentektomie sowie peritonealen Probeexzisionen aus allen Quadranten. Statt einer vollständigen Lymphadenektomie wurde ein Lymphknotensampling vereinbart, um bei unklarer Datenlage zumindest eine niedrige Morbidität für die Patientin zu gewährleisten. Der Eingriff wurde laparoskopisch durchgeführt, die Patientin wurde am 4. postoperativen Tag nach Hause entlassen.

Histopathologisch zeigten sich in den entfernten Präparaten keine Manifestationen eines serösen Karzinoms. Im interdisziplinären Tumorboard wurde bei fehlender Datengrundlage keine adjuvante Therapie empfohlen. Es wurden Nachsorgeuntersuchungen inklusive Vaginalultraschall besprochen.

Fazit

Beim serösen tubaren intraepithelialen Karzinom (STIC) handelt es sich um eine präinvasive Läsion, respektive um eine Frühform der high-grade serösen pelvinen Karzinome. Das optimale klinische Vorgehen bei dieser Diagnose als solitärem Zufallsbefund ist unklar. Ob ein ausgedehntes chirurgisches Staging analog zum Tuben-, Peritoneal oder Ovarialkarzinom für diese Patientinnen sinnvoll ist, kann nicht abschliessend durch Daten belegt werden. Bei potentieller Metastasierung muss die Möglichkeit eines operativen Stagings mit der Patientin zumindest diskutiert werden. Die anschliessende Nachsorge sollte unseres Erachtens analog zu der des Ovarialkarzinoms erfolgen. Eine alleinige Nachsorge ohne erfolgte Stagingoperation erscheint als nicht-invasive Alternative bis zu einer klareren Datenlage ebenfalls vorstellbar, in solchen Fällen sollte bei nicht hysterektomierten Patientinnen aufgrund der beschriebenen Assoziation mit serösen Endometriumkarzinomen aber zumindest die Durchführung einer Hysteroskopie mit fraktionierter Abrasio diskutiert werden. Der Stellenwert einer adjuvanten Therapie ist nicht belegt.

Literatur

1. Cobb L.P. et al.; Gynecol. Oncol. Res. Pract. 2015 May 12; 2:1.
2. Wethington S.L. et al.; Int. J. Gynecol. Cancer. 2013 Nov; 23:1603–11.
3. Poon C. et al.; Int. J. Gynecol. Cancer. 2016 Oct; 26:1415–20.
4. Pölcher M. et al.; Arch. Gynecol. Obstet. 2015 Jul; 292:231–4.
5. Nishida N, Murakami F, Higaki K. Pathol. Int. 2016 Jun; 66:337–42.
6. Tang S. et al.; Int. J. Gynecol. Pathol. 2012 Mar; 31:103–10.
7. Mahe E. et al.; Int. J. Gynecol. Pathol. 2013 Jul; 32:353–7.
8. Schneider S. et al.; Int. J. Gynecol. Cancer. 2017 Mar; 27:444–451.
9. Patrono M.G. et al.; Gynecol. Oncol. 2015 Dec; 139:568–72.