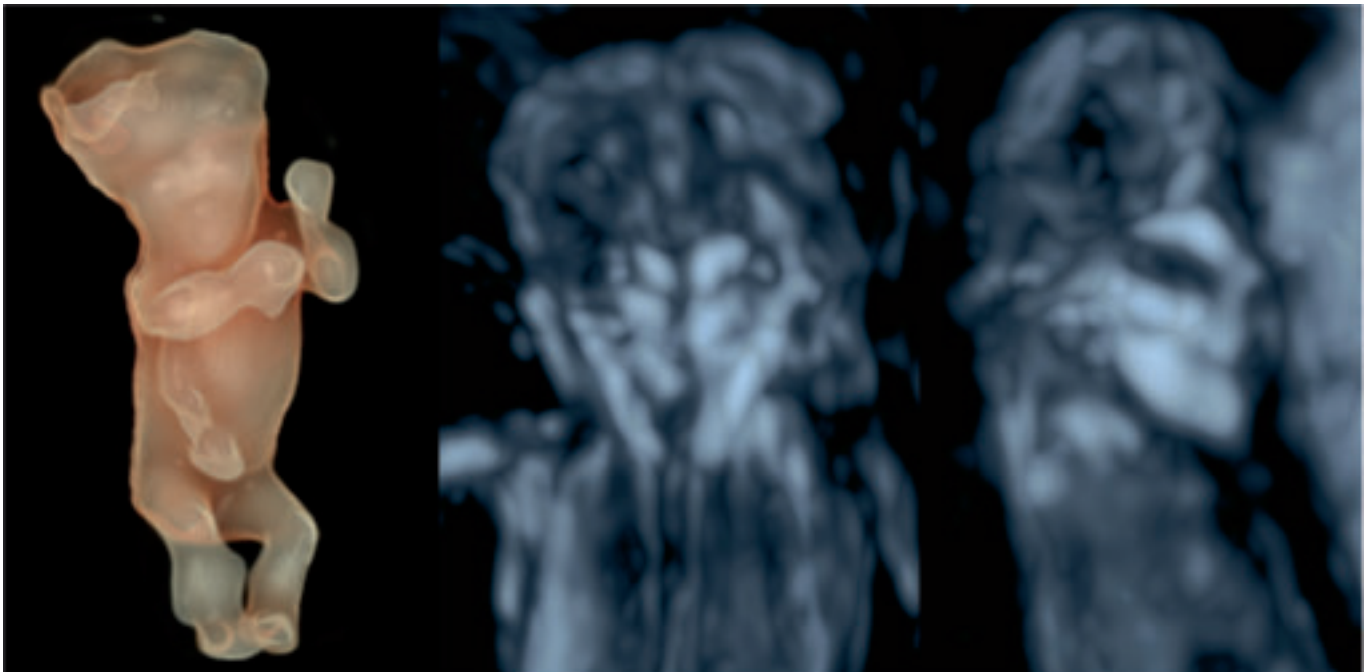


Was ist das?



Befund in der 12+2 Woche. GE E10 HDlive
Silhouettemode (A) und Skelettmode (B und C) eines
frühen Feten mit Exencephalie infolge Acranie.
Was fällt hier auch noch auf?

Antworten an katja.schneider@ksb.ch