Prof. H. Peter Scheidel
Dr.Tobias Kurz
Kooperatives Mammazentrum Hamburg,
Krankenhaus Jerusalem

Mastektomie – konventionelle, mamillenersetzende und mamillenerhaltendeVerfahren

Goldstandard der operativen Therapie des Mammakarzinoms ist das brusterhaltende Vorgehen (BET) unter Erreichung tumorfreier Resektionsränder, gefolgt von einer Brustbestrahlung und der angemessenen adjuvanten medikamentösen Therapie. Hierbei können mit der Mastektomie vergleichbare Überlebensraten bei etwas erhöhten Lokalrezidivraten erzielt werden (Tab. 1). In den Industrieländern werden heute ca. 60 % der Mammakarzinome organerhaltend operiert, in deutschen Brustzentren sind es über 80 %.

Das lokoregionäre Rezidiv nach BET

Je jünger die Patientin, umso größer die Wahrscheinlichkeit eines lokoregionären Rezidivs. Bei Patientinnen unter 35 Jahren beträgt das 5-Jahresrisiko eines intramammärenen Rezidivs ca. 20 % [1]. Auch noch nach fünf Jahren treten lokoregionäre Rezidive auf, wie eine aktuelle Studie [2] bestätigt. 7751 Patientinnen wurden im Mittel 10.9 Jahre nachbeobachtet. Bei 910 Frauen (11,7 %) trat ein Lokalrezidiv auf. Bei 6,3 % betrug das krankheitsfreie Intervall mehr als fünf Jahre, bei 1,9 % waren es mehr als zehn Jahre. Besonders häufig von den Rezidiven betroffen waren Frauen, die bei der Erstdiagnose des Brustkrebses nicht älter als 40 Jahre waren (20 %), ihr Risiko ist im Vergleich zu älteren doppelt so hoch. Die vom späten Karzinomrezidiv in der verbliebenen Brust betroffenen Frauen hatten im Vergleich zu Frauen ohne Rezidiv ein mehr als fünfmal so hohes Risiko Fernmetastasen zu entwickeln und daran zu versterben. Damit ist das lokoregionäre Rezidiv ein gewichtiger unabhängiger Prognosefaktor für das Langzeitüberleben.

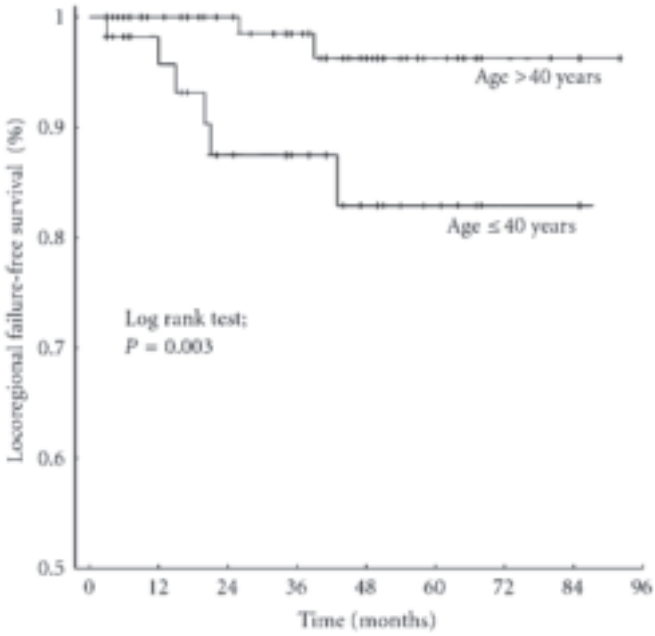

Abb. 1. Lokoregionäre Rezidive (invasive Karzinome) über die Zeit bei jüngeren und älteren Frauen (3).

Tab. 1. Vergleich der Lokalrezidive nach BET und Radiatio vs Mastektomie (16)

	Lokalrezidive					
Studie	N	Stadium	OP	Mastektomie	BET und Radiatio	Followup
Mailand	701	I	Quadrantektomie Radiatio vs Mastektomie	4 %	7 %	18 Jahre
NSABP	1 262	I/II	Wide excision Radiatio vs Mastektomie	8 %	10 %	12 Jahre
EORTC	879	I/II	Wide excision Radiatio vs Mastektomie	12 %	20 %	10 Jahre

Die Situation beim DCIS ist vergleichbar. Das größte Risiko für ein Rezidiv in der operierten Brust findet sich bei Frauen, die zwischen 30 und 39 Jahren am DCIS operiert wurden. Dies ist gesichert für DCIS Rezidive (ca. 20 %), gilt aber wohl auch für die nach entsprechender Therapie insgesamt seltenen invasive Rezidive. Aus verschiedenen Gründen sind prospektiv randomisierte Studien bei dem heterogenen DCIS nicht möglich. Aus retrospektiven Analysen ergibt sich, dass das Risiko einer jungen Frau mit DCIS später an einem invasiven Karzinom zu versterben bei ca. 2 % liegt [4].

Wandel in der Therapie?

Nachdem in den vergangenen Jahren die Zahl der brusterhaltenden Operationen kontinuierlich angestiegen ist, zeigt sich aktuell ein relativer Anstieg der Zahl der Mastektomien in vielen Brustzentren. Dies hat eine Vielzahl von Gründen. Dazu gehört die häufigere prophylaktische Mastektomie bei BRCA Mutationsträgerinnen, da Risikopatientinnen heute weit konsequenter getestet werden als früher. Ein weiterer Grund ist die Zunahme der diagnostizierten DCIS Fälle bei jüngeren Frauen, die in Abhängigkeit vom Abstand zum Resektionsrand auch bei postoperativer Strahlentherapie ein erhöhtes Rezidivrisiko tragen. Ein weiterer Faktor ist die Skepsis einzelner Patientinnen gegenüber der Zuverlässigkeit einer Früherkennung des Rezidivs. Dies betrifft vor allem Frauen, deren Karzinom trotz regelmäßiger Kontrollen nicht wirklich früh erkannt wurde. Weiterhin entscheiden sich Frauen für eine Mastektomie, weil sie die postoperative Strahlentherapie ablehnen und/oder (beraten durch Betroffene) die psychische Belastung durch die intensiven postoperativen Kontrollen vermeiden wollen. Einzelne Mastektomien werden indiziert durch den vermehrten Einsatz der präoperativen MR Mammographien, wenn der (selten falsch positive) Verdacht auf Multifokalität oder Multizentrizität (lobuläre Kazinome) besteht.

Bei nicht invasiven Karzinomen ist die Situation noch komplexer. Hauptgrund für die Empfehlung zur Mastektomie ist die Relation zwischen Brustgröße und Ausdehnung des DCIS, welche ein organerhaltendes Vorgehen mit ausreichendem Abstand zum Resektionsrand problematisch machen. Auch die röntgenologische Kontrollierbarkeit der Brust (ASA) sollte berücksichtigt werden.

Reoperationen nach BET

Brustkrebspatientinnnen, die sich für ein organhaltendes Vorgehen entscheiden, sind über das Risiko von Reoperationen zu informieren. Reoperationen führen regelhaft zu signifikant schlechteren kosmetischen Ergebnissen, unabhängig davon, ob die erneute Operation ein zweites brusterhaltende Verfahren oder eine Mastektomie ist. Reoperationen setzen Frauen auch einem zusätzlichen emotionalen Stress aus, wenn sie erfahren, dass der Brustkrebs (invasiv und/oder DCIS) nicht ausreichend entfernt wurde.
Nach vorliegenden Daten sind Reoperationsraten nach brusterhaltender Operation ein nicht zu vernachlässigender Faktor. In England mussten 20,0 % (11 032 von 55 297) Frauen, welche primär brusterhaltend operiert wurden, erneut operiert werden.18,5 % davon nur mit einer Reoperation. Davon wurden 10,7 % erneut brusterhaltend operiert und bei 4.269 (7,7 % aller Patientinnen, bzw. 41.8 % der reoperierten Patientinnen) wurde eine sekundäre Mastektomie durchgeführt. Bei 1,5 % der Frauen mussten zwei oder mehr Reoperationen durchgeführt werden. Betrachtet man nur Frauen mit invasivem Brustkrebs erfolgte bei 18,0 % mindestens eine erneute Operation, im Vergleich dazu mussten sich 29,5 % der Frauen mit DCIS mindestens einer weiteren Operation unterziehen [5].

Dies ist nicht allein ein englisches Problem. Eine Studie aus den Niederlanden berichtet über eine Reoperationsrate von 28,9 %; rund 50 % dieser Reoperationen waren Mastek-

tomien. Daten aus den Vereinigten Staaten zeigen, dass von 2206 Frauen 23 % eine, 9 % zwei und 1 % drei Reoperationen erhielten. Eine Studie aus Deutschland (565 Frauen) zeigt eine Gesamt-Reoperationsrate von 21,4 %, darunter 54 Patientinnen (44.6 % der reoperierten Patientinnen) mit sekundärer Mastektomie.

Fasst man die internationalen Erfahrungen zusammen, wird erkennbar:

1. Obwohl eine brusterhaltende Operation primär möglich scheint, wird bei ca. 8 % der Patientinnen eine sekundäre Entfernung der Brust erforderlich.
2. Das Risiko einer Reoperation ist größer bei Frauen mit einer DCIS Komponente als bei solchen mit invasiven Tumoren ohne DCIS (29,5 % vs. 18,0 %).
3. Jüngere Frauen werden häufiger reoperiert als ältere.
4. Bei ca. 40 % der Frauen, die primär brusterhaltend behandelt wurden, wird bei der Zweitoperation eine Mastektomie durchgeführt.

Um die Zahl der Reoperationen zu vermindern gibt es nur zwei Möglichkeiten. Entweder die präoperative Diagnostik kann verbessert werden (in-situ Komponente, Multifokalität) oder man entscheidet sich im Zweifelsfall zur primären Mastektomie. Die Mammografie kann derzeit die Ausdehnung eines DCIS präoperativ nicht exakt festlegen, da viele dieser Veränderungen multifokal sind und mikroskopische Ausläufer über die gemessene Größe im Röntgenbild hinausgehen. Die präoperative MR Mammografie ist in ihrer Spezifität noch verbesserungsfähig. Auch intraoperativ fehlen bislang geeignete Verfahren zur Feststellung der kompletten Tumorentfernung insbesondere beim DCIS. Verlässliche Informationen gibt bislang nur die postoperative Histopathologie. Weiterhin gibt es international noch keinen Konsens über den ausreichenden Abstand zum Resektionsrand weder beim DCIS noch beim invasiven Karzinom. Insbesondere beim Erreichen natürlicher Grenzen (Haut) gibt es kein einheitliches Vorgehen.

Abb. 2. modifiziert radikale Mastektomie (MRM)

Mastektomie, aber wie?

Die radikale Mastektomie (Halsted) ist zur Ausnahmeoperation bei lokal weit fortgeschrittenen Tumoren geworden. Ablatives Verfahren der Wahl ist die modifiziert radikale Mastektomie (MRM, Abb. 2). Seit einigen Jahren wird die hautsparende Mastektomie (SSM, Skin-Sparing-Mastectomy, Abb. 3–6) unter Mitnahme des Mamillen-Areola-Komplexes (MAK) und die mamillenerhaltende Mastektomie (NSM Nipple-Sparing Mastectomy, Abb. 7) weltweit als Alternative angesehen, ohne dass es dazu prospektiv randomisierte Studien gibt.
Das gemeinsame Ziel dieser ablativen Verfahren ist die Entfernung des gesamten Drüsenkörpers mit freien Resektionsrändern zum verbleibenden Gewebe. Individualisiert und indikationsbezogen kommen diese operativen Techniken deshalb bei der prophylaktischen Mastektomie, aber auch beim DCIS und beim invasiven Mammakarzinom zum Einsatz. Das Ziel ist neben der lokalen Tumorsanierung die stärkere Berücksichtigung kosmetischer Bedürfnisse.
Generell kann man feststellen, dass von der radikalen zur

Abb. 3. Hautsparende Mastektomie mit Expandereinlage (SSM)

Abb. 5. Hautsparende Mastektomie (SSM) mit sekundärem Aufbau und MAK Rekonstruktion

Abb. 4. Hautsparende Mastektomie (SSM) mit Eigengewebsersatz

Abb. 6. Hautsparende Mastektomie (SSM) bds, Prothesen und Tattoo

mamillenerhaltenden Therapie die Radikalität der Entfernung des Brustdrüsengewebes abnimmt, da unter dem Hautmantel auch bei sorgfältiger Präparation Drüsengewebe verbleibt. Es handelt sich somit um einen kalkulierten Kompromiss zwischen onkologischen und plastisch-rekonstruktiven Prinzipien.

Wie radikal ist radikal genug?

Bei der modifiziert radikalen Mastektomie kann – in Abhängigkeit von der Präparation unter der Haut bzw. der belassenen Subkutis – ca. 90–95 % des Brustdrüsengewebes entfernt werden, da auch bei hautnaher Präpara-

Abb. 7. Mamillenerhaltende Mastektomie (NSM) und Protheseneinlage bds.

Abb. 8. Wundheilungsstörung nach SSM und Protheseneinlage

tion keine Wundheilungsstörungen zu befürchten sind. Bei ungünstigem Sitz (parasternal, medial, am Ansatz des Drüsenkörpers) sind ohne kosmetische Einschränkungen kaum ausreichende Resektionsränder zu erzielen. Immer häufiger wird heute von den traditionellen Vorstellungen der onkologischen Prinzipien (Mitentfernung der Haut über dem Tumor, Exzision von Stichkanälen nach Biopsie oder Lokalisation) aus kosmetischen Gründen Abstand genommen. Obwohl es darüber keine aussagekräftigen Studien gibt, hat sich dieses Vorgehen in den meisten Brustzentren etabliert. Rationale dafür ist die Überzeugung, dass unter den Bedingungen einer Chemo- und Strahlentherapie die Radikalität des operativen Vorgehens das lokoregionäre Rezidivrisiko nicht wesentlich beeinflusst. Nach neoadjuvanter Therapie (Doxorubicin/Cyclophosphamid, bzw. Doxorubicin/Cyclophosphamid gefolgt von Docetaxel), lag die Rate der lokoregionären Rezidive in der NSABP 18 Studie [6] nach 10 Jahren bei 12.3 % nach der Mastektomie (8.9 % lokal und 3.4 % regionär) und 10.3 % nach BET und Strahlentherapie (8.1 % lokal; 2.2 % regionär). Diese Ergebnisse sind ein weiterer Hinweis darauf, dass einerseits trotz intensiver Therapie eine durchschnittliche Lokalrezidivrate von 10 % nach 10 Jahren erwartet werden muss, andererseits die Rezidivraten nicht alleine von der Radikalität des operativen Verfahrens abhängig sind.

Derzeit wird deshalb versucht durch eine modifizierte Strahlentherapie das Lokalrezidivrisiko zu senken: Zum einen durch die kombinierte Radiochemotherapie, zum anderen durch die Strahlentherapie der infra/supraklavikulären Lymphabflussgebiete bei 1–3 befallenen axillären Lymphknoten. Die Studien laufen, erste Ergebnisse zeigen unter bestimmten Bedingungen einen Vorteil der erweiterten Strahlentherapie bei nodalpositiven Patientinnen.

Hautsparende Mastektomie (SSM)

In den Erstpublikationen galten die gleichen Prinzipien der Radikalität wie bei der konventionellen Mastektomie und das wesentliche Ziel war der Erhalt der Submammärfalte um die Ergebnisse einer simultanen Rekonstruktion zu optimieren. Beim hautsparenden Vorgehen ist der Ersatz des Drüsenkörpers (zumindest partiell) erforderlich. In Abhängigkeit von der onkologischen Situation wird man beim invasiven Karzinom einen subpektoralen Expander einlegen um die Möglichkeit einer postoperativen Strahlentherapie nicht zu beeinträchtigen [7]. Bei primä-

Tab. 2. Lokalrezidivraten nach hautsparender Mastektomie bei invasiven Karzinomen (16)

Autor	Studiendesign	N	Lokalrezidiv	Follow up (Monate)
Lim et al.	Retrospektiv	87	4.6 %	60
Foster et al.	Prospektiv	25	4 %	49.2
Downes et al.	Retrospektiv	38	2.6 %	52.9

Tab. 3. Lokalrezidivraten nach hausparender Mastektomie beim DCIS(16)

Autor	Studiendesign	N	Lokalrezidiv	Follow up (Monate)
Carlson et al.	Retrospektiv	175	0.6 %	65
Greenway et al.	Retrospektiv	28	0 %	49
Rubio et al.	Retrospektiv	95	3 %	44.4
Slavin et al.	Retrospektiv	26	0 %	45
Spiegel and Butler	Retrospektiv	44	0 %	117.6

rer Einlage einer Prothese gibt die Mehrzahl der Autoren eine erhöhte Rate von Kapselfibrosen und Fettgewebsnekrosen nach einer Radiatio an. Diese führt zu einer signifikant erhöhten Rate von Korrekturoperationen, welche das kosmetische Ergebnis beeinträchtigen. Der Ersatz der Brustdrüse kann primär oder sekundär auch mit Eigengewebe erfolgen. Wundheilungsstörungen sind nicht auszuschließen (Abb. 8).

Histopathologische Vergleichsuntersuchungen konnten nachweisen, dass bei der hautsparenden Mastektomie Restdrüsengewebe bei über 50 % im belassenen Hautmantel nachgewiesen werden kann und in 9.5 % können Tumorzellen im Drüsenrest nachgewiesen werden [8]. Dies ist signifikant häufiger bei einem Hautmantel von > 5 mm Dicke. Am häufigsten finden sich Tumorzellen in

Abb. 9. Zustand nach prophylaktischer NSM beidseits bei 25 Jahre alter BRCA 1 Mutationsträgerin mit totaler Mamillennekrose bds., Prothesenentfernung nach Infektion rechts, links beginnende Prothesenperforation

der Subcutis über dem Tumor. Mehrere Untersucher konnten das belegen, dabei ist die Rate abhängig von der Patientinnenselektion (Brustgröße, Tumorgröße, Lokalisation) und dem Vorgehen des Operateurs.

Es erstaunt, dass obwohl mehr Drüsengewebe verbleibt und in diesem Gewebe Tumorzellen vorhanden sein können, nach vorliegenden prospektiven und retrospektiven Untersuchungen die Lokalrezidivrate beider Verfahren vergleichbar ist (Tab. 2).

Alle vorliegenden Studien kann man wegen der heterogenen Kollektive, unterschiedlicher Ein- und Ausschlusskriterien und der unzureichenden Nachbeobachtungszeit kritisieren. Der Tenor in der internationalen Literatur (auch nach vorliegenden Metaanalysen) ist eindeutig:

Die hautsparende Mastektomie bietet bei prophylaktischen Operationen, ausgedehntem DCIS und kleineren Tumoren (< 4 cm) unter Einhaltung einer leitlinienori-

Tab. 4. Lokale Rezidive und Rezidive im NAK (Nipple Areola Komplex) nach mamillenerhaltenden Opertionen (ausgewählte Publikationen mit größeren Patientinnenzahl aus einer Übersicht bei Tolkin et al.,16)

Autor	Studiendesign	N	Lokalrezidive	Nipple Areola Rezidiv	Mittlerer Follow up (Monate)
Gerber et al.	Prospektiv	112	5.4 % NSM, 8.2 % MRM (P = 0.6)	0.9 %	59
Sacchini et al.	Retrospektiv	192	3 %	0	24.6
Petit et al.	Prospektiv	106	1 %	0	13
Benediktsson and Perbeck	Prospektiv	216	20.8 %	0	156
Regolo et al.	Retrospektiv	102	0	0	16
Petit et al.	Prospektiv	579	2.40 %	0	19
Crowe et al.	Prospektiv	149	1.30 %	0	41
Garwood et al.	Prospektiv	102	0.6 %	0	13
Gerber et al.	Prospektiv	112	11.7 % NSM, 10.4 % SSM, 11.5 % MRM (P = 0.974)	0.9 %	101
Paepke et al.	Retrospektiv	96	2 %	0	34
De Alcantara Filho et al.	Prospektiv	353	0	0	10.4
Petit et al.	Prospektiv	934	4 %	1.18 %	50

entierten Nachbehandlung eine vergleichbare onkologische Sicherheit wie die konventionelle Mastektomie. Die Domaine der SSM ist das Vorgehen beim ausgedehnten DCIS zur Mastektomie mit simultaner Rekonstruktion (Tab. 3).

Nach SSM stehen eine Vielzahl von Techniken zur Mamillenrekonstruktion zur Verfügung, die meist mit einer kontralateralen Anpassung verbunden werden. Alternativen sind Tattoos oder Epithesen.

Mamillenerhaltende Verfahren

Nachdem sich die SSM mit der normativen Kraft des Faktischen als Alternative zur konventionellen Mastektomie mit sekundärer Rekonstruktion etabliert hat, war es zur mamillenerhaltenden Mastektomie (NSM) nur ein konsequenter Schritt [9].

Bei der histopathologischen Aufarbeitung von 2323 Mastektomiepräparaten (eine von vielen Untersuchungen mit vergleichbaren Ergebnissen) fand sich eine tumoröse Beteilung des MAK von 14.2 %, klinisch okkult in 10.7 %. Die Pathologen empfahlen deshalb die NSM nur bei solitären, ER positiven, Her2 negativen, lateral sitzenden Tumoren durchzuführen, die keine Lymphangiosis oder auch keinen Lymphknotenbefall zeigen [10]. Diese Tumore könnten ebenso über die BET und Radiatio behandelt werden. Unter dieser Prämisse würde sich die Indikation auf solitäre Mammakarzinome mit ausgedehnter DCIS Komponente beschränken.

Um größere und mamillennahe (zentrale) Karzinome einschließen zu können, wird eine separate Untersuchung des retroareolären Gewebes (intraoperativ oder postoperativ) durchgeführt. Dies bringt technische und kosmetische Probleme mit sich. Von einer kosmetisch günstigen (lateralen) Schnittführung ist die komplette Resektion ret-

Tab. 5. Partieller oder totaler Mamillenverlust nach mamillenerhaltenden Operationen (16)

Autor	Jahr	N	Nipple-Areola Verlust	Schnittführung
Petit et al.	2003	27	3.7 % total, 7.4 % partial	
Gerber et al.	2003	112	0 % total, 9.8 % partial	
Crowe et al.	2004	54	0 % total, 6 % partial	Medial led to all 3 losses (6 %), then used lateral
Petit et al.	2006	106	4.7 % total, 10.4 % partial	Ellipse overlying previous biopsy site
Caruso et al.	2006	50	0.02 % total	
Sacchini et al.	2006	192	4.7 % >2/3 area loss, 11.45 % partial	Primarily PA with lateral extension
Crowe et al.	2008	149	0.67 % total, 1.3 % partial	Lateral
Regolo et al.	2008	102	60 % in first 32 (periareolar incision), 2.8 % NAC complication rate thereafter	Primarily PA, then lateral
Wijayanayagam et al.	2008	64	5 % total, 16 % partial	97 % NA survival in radial, if PA > 1/3 NA circumference blood supply compromised
Stolier et al.	2008	82	0 %	6 o‘clock radial
Sookhan et al.	2008	18	0 % total, 10 % partial	Inframammary
Petit et al.	2009	1001	3.5 % total, 5.5 % partial	Overlying previous biopsy
Paepke et al.	2009	96	1 %	Primarily PA, second inframammary
De Alcantara Filho et al.	2011	353	19.5 % partial, 3.3 % required surgery	

roareolär schwieriger und bei hautnaher Präparation subareolär mit Eversion der Mamille kann es zur Störung der vaskulären und nervalen Versorgung mit den Folgen des Sensibilitätsverlustes, des Verlustes der Erektionsfähigkeit, der Depigmentierung bis hin zur Teil- und Komplettnekrose (Abb. 9) des MAK kommen [11].
Der Nachweis unzureichender Sicherheit hinsichtlich der Tumorfreiheit führt (je nach Indikationsstellung) bei den ausgewählten Kollektiven zu einer sekundären Entfernung des MAK (Umwandlung in SSM) in 8–12 % der Fälle. Der extensive Einsatz aller zur Verfügung stehenden nicht invasiven aber auch invasiven (peritumorale und ggf. retroareoläre Stanzbiopsien, präopertive Lokalisationen) Verfahren reduziert die Rate falsch negativer Befunde auf 7.7 %, in Kombination mit dem intraoperativen Schnellschnitt sinkt diese untersucherabhängig auf unter 5 % [12].

Die vorliegenden Publikationen zur onkologischen Sicherheit berichten meist nur über kleine Kollektive und relativ kurze Nachbeobachtungszeiten (Tab. 4). Über die größte Erfahrung verfügt die Mailänder Arbeitsgruppe mit fast 1000 Patientinnen und längerer Nachbeobachtungszeit. Seit 2002 wird in Mailand die NSM mit der intraoperativen Strahlentherapie kombiniert (16 Gy–ELIOT). Die Ergebnisse sind deshalb nur eingeschränkt vergleichbar [13].

Nach den vorliegenden (noch nicht abschließend zu beurteilenden) Ergebnissen verfügt auch die NSM in den Händen erfahrener Diagnostiker und Therapeuten eine akzeptable onkologische Sicherheit, die Zahl der Rezidive wird sich – wie in allen Studien – im Laufe der Zeit noch erhöhen. Die Kontraindikationen bleiben das inflammatorische Mammakarzinom, Kazinome mit auge-

dehntem Hautbefall und der Nachweis von Tumorzellen im oder zu nah am Resektionsrand. Mit Spannung werden die Ergebnisse einer laufenden Studie zur Nachbestrahlung des MAK bei der NSM erwartet (Nipple-Areola Complex Irradiation After Nipple-Sparing Mastectomy and Reconstruction). Es gibt bislang nur eine Studie [14], welche die lokoregionäre Rezidivrate bei Patientinnen mit und ohne postoperative Bestrahlung vergleicht (Tumoren < 3 cm, multifokal, 40.3 % nodal positiv). Dabei zeigte sich (n = 216, Durchschnittsalter 50.3 Jahre) ein signifikanter Unterschied. Die Rate der lokoregionären Rezidive betrug 8.5 % bei bestrahlten und 28.4 % bei nicht bestrahlten Patientinnen.

Auch die angebenen Komplikationraten sind in Abhägigkeit vom gewählten Zugang noch nicht abschließend zu beurteilen. Es darf ein „Publication Bias“ angenommen werden, d.h. Autoren mit schlechteren Ergebnissen publizieren ihre Resultate nicht. Nach den vorliegenden Berichten kommt es in ca. 10 % zu Wundheilungsstörungen und etwa bei 5 % (+/–) der Patientinnen sind diese operativ revisionsbedürftig, teilweise mit sekundärer Entfernung des MAK (Tab. 5).

Kosmetische Ergebnisse

In allen Studien werden die kosmetischen Ergebisse von SSM und NSM als gut bezeichnet. Bei einer Befragung der Patientinnen war die subjektive Zufriedenheit (gut und ausgezeichnet) nach beiden Verfahren vergleichbar. Die Beurteilung der Operateure war davon deutlich abweichend. Nach NSM beurteilten die Operateure das Ergebnis in 74 % als sehr gut und in 24 % als gut. Nach der SSM wurden 59 % als sehr gut, 22 % als gut und 20 % als zufriedenstellend beurteilt [15]. Bei psychologischen Interviews zeigen sich Patientinnen jedoch ebenfalls zufriedener nach NSM, da sie sich als weniger verunstaltet empfinden.

Kernaussagen

- International nimmt der Anteil der Mastektomien im Vergleich zur Brusterhaltung zu.
- Die hautsparende (SSM) und die mamillenerhaltende Mastektomie (NSM) mit sofortiger oder späterer Brustrekonstruktion wird in ausgewählten Fällen als Alternative zur Brusterhaltung oder der konventionellen Mastektomie (MRM) angesehen.
- Die Frage nach der onkologischen Sicherheit sowie das Risiko postoperativer Komplikationen bei diesen Verfahren kann noch nicht abschließend beurteilt werden.
- Goldstandard der operativen Therapie des Mammakarzinoms bleibt das brusterhaltende Vorgehen unter Erreichung tumorfreier Resektionsränder, gefolgt von einer Brustbestrahlung und der individualisierten adjuvanten medikamentösen Therapie.

Zusammenfassung

Die Selektion geeigneter Brustkrebspatientinnen für ein mamillenerhaltendes Verfahren erfordert ein hohes Maß an interdisziplinären präoperativen Konsultationen. Die Aufklärung der Patientin, die zudem unter dem Schock der Diagnose steht, muss einfühlsam und realistisch durchgeführt werden. Trotz der ausführlichen Darlegung der Problematik sind Patientinnen von der Komplexität des Themas und der daraus resultierenden Vielzahl operativer Optionen nicht selten überfordert. Oft benötigen Patientinnen mehrere Tage Bedenkzeit und wiederholte Beratungsgespräche („Können Sie mir das noch mal erklären?“). Die Bereitschaft der Patientin sich einer (oder mehreren) weiteren Operation(en) zu unterziehen ist ebenso unabdingbare Voraussetzung wie das Bewusstsein um möglicherweise kosmetisch unbefriedigende Ergebnisse nach Komplikationen. Idealerweise werden die Eingriffe in Zentren durchgeführt, in denen operative Onkologen und plastisch-rekonstruktive

Chirurgen unter einem Dach zusammenarbeiten und die Patientinnen gemeinsam visitieren. Die Frage nach der Notwendigkeit einer intra-, bzw. postoperativen Strahlentherapie ist noch offen. Aufgrund der vorliegenden Daten besteht ein internationaler Trend die hautsparende und zunehmend auch die mamillenerhaltende Mastektomie mit sofortiger oder späterer Brustrekonstruktion (SSM und NSM) in ausgewählten Fällen als Alternative zur Brusterhaltung mit postoperativer Bestrahlung anzusehen.

Weitere Informationen im Internet

Studie: Nipple-Areola Complex (NAC) Irradiation After Nipple-Sparing Mastectomy and Reconstruction *(http://clinicaltrials.gov/ct2/show/NCT01208974)*

Ausführliche Informationen zum Lokalrezidirisiko und den Risikofaktoren:
http://www.cancernetwork.com/breastcancer/content/article/10165/68988?pageNumber=1

Dr. med. Tobias Kurz ist Facharzt für Plastische, Ästhetische und Rekonstruktive Chirurgie. Sein operativer Schwerpunkt liegt in der ästhetischen Kopf- und Halschirurgie sowie der Chirurgie der weiblichen Brust. Neben seiner Tätigkeit als Oberarzt an der Abteilung für Plastische und Äthetische Chirurgie am Diakonie Klinikum Hamburg (Chefarzt Dr. K. Wittig) ist er als angestellter Plastischer Chirurg im Mammazentrum Hamburg tätig.

Literatur

1. Recht A, Connolly JL, Schnitt SJ, Silver B, Rose MA, Love S, Harris JR. The effect of young age on tumor recurrence in the treated breast after conservative surgery and radiotherapy. Int. J. Radiat. Oncol. Biol. Phys. 1988; 14:3–10.
2. Tanis E, van de Velde CJH, Bartelink H. van de Vijver MJ, Putter H, van der Hage JA. Locoregional recurrence after breast-conserving therapy remains an independent prognostic factor even after an event free interval of 10 years in early stage breast cancer. European Journal of Cancer. 2012; 48:1751–1756.
3. Rudat V, El-Sweilmeen H, Fadel E, Brune-Erber I, Ahmad Nour A, Bushnag Z, Masri N, Altuwaijri S. Age of 40 years or younger is an independent risk factor for locoregional failure in early breast cancer: a single-institutional analysis in saudi arabia. J Oncol. 2012:370385. Published online 2012 April 1.
4. Kerlikowske K, Molinaro A, Cha I, Ljung B-M, Ernster VL, Stewart K, Chew K, Dan H. Moore II, and Waldman F. Characteristics Associated With Recurrence Among Women With Ductal Carcinoma In Situ Treated by Lumpectomy. J. Natl. Cancer Inst. 2003; 95:1692–1702.
5. Jeevan R, Trivella M, Lawrence G, Kearins O, Pereira J, Sheppard C, Caddy CM, consultant plastic surgeon, van der Meulen P. Reoperation rates after breast conserving surgery for breast cancer among women in England: retrospective study of hospital episode statistics. BMJ 2012; 345:e4505.
6. Mamounas EP, Anderson SJ, Dignam JJ, Bear HD, Julian TB, Geyer CE Jr, Taghian A, Wickerham DL, Wolmark N. Predictors of locoregional recurrence after neoadjuvant chemotherapy: results from combined analysis of national surgical adjuvant breast and bowel project B-18 and B-27. J. Clin. Oncol. 2012 Nov 10; 30(32):3960–6.
7. Baschnagel AM, Shah C, Wilkinson JB, Dekhne N, Arthur DW, Vicini FA. Failure Rate and Cosmesis of Immediate Tissue Expander/Implant Breast Reconstruction After Postmastectomy Irradiation. Clin. Breast Cancer. 2012 Oct 10. pii: S1526–8209(12)00180-2. doi: 10.1016/j.clbc.2012.09.001.
8. Torresan RZ, dos Santos CC, Okamura H, Alvarenga M. Evaluation of residual glandular tissue after skin-sparing mastectomies. Ann. Surg. Oncol. 2005; 12:1037–44.
9. Paepke S, Schmid R, Fleckner S, Paepke D, Niemeyer M, Schmalfeldt B, Jacobs VR, Kiechle M. Subcutaneous mastectomy with conservation of the nipple-areola skin: broadening the indications. Ann. Surg. 2009; 250:288–92.
10. Garwood ER, Moore D, Ewing C, Hwang ES, Alvarado M, Foster RD, Esserman LJ. Total skin-sparing mastectomy: complications and local recurrence rates in 2 cohorts of patients. Ann. Surg. 2009; 249:26–32.
11. Li W, Wang S, Guo X, Lang R, Fan Y, Gu F, Zhang X, Zhu Z, Niu Y, Fu L. Nipple involvement in breast cancer: retrospective analysis of 2323 consecutive mastectomy specimens. Int. J. Surg. Pathol. 2011; 19:328–34.
12. Stolier A, Stone JC, Moroz K, Hanemann CW, McNabb L, Jones SD, Lacey M. Source. A Comparison of Clinical and Pathologic Assessments for the Prediction of Occult Nipple Involvement in Nipple-Sparing Mastectomies. Ann. Surg. Oncol. 2012; Sep 26. [Epub ahead of print].
13. Petit JY, Veronesi U, Orecchia R, Luini A, Rey P, Intra M, Didier F, Martella S, Rietjens M, Garusi C, DeLorenzi F, Gatti G, Leon ME, Casadio C. Nipple-sparing mastectomy in association with

intra operative radiotherapy (ELIOT): A new type of mastectomy for breast cancer treatment. Breast Cancer Res Treat. 2006; 96:47–51.
14. Benediktsson KP, Perbeck L. Survival in breast cancer after nipple-sparing subcutaneous mastectomy and immediate reconstruction with implants: a prospective trial with 13 years median follow-up in 216 patients. Eur J Surg Oncol. 2008; 34:143–8.
15. Gerber B, Krause A, Dieterich M, Kundt G, Reimer T. The oncological safety of skin sparing mastectomy with conservation of the nipple-areola complex and autologous reconstruction: an extended follow-up study. Ann. Surg. 2009; 249:461–8.
16. Tokin C, Weiss A, Wang-Rodriguez J and Blair SL. Oncologic Safety of Skin-Sparing and Nipple-Sparing Mastectomy: A Discussion and Review of the Literature. Int. J. of Surg. Oncol. 2012; Volume 2012 (2012), Article ID 921821.