

**Prof. Günther Trams**  
Ärztliches Mitglied der Schlichtungsstelle  
für Arzthaftpflichtfragen der norddeutschen Ärztekammern  
Hannover

## Verlust einer Niere nach endoskopisch durchgeführter radikaler Tumoroperation: Ein Haftungsfall

**In jüngster Zeit setzen Viszeralchirurgen, Urologen und Gynäkologen die Laparoskopie zunehmend bei Tumoroperationen ein. Trotzdem gilt diese Methode bislang bei den meisten infrage kommenden Tumor-entitäten noch nicht als Standard unter Berücksichtigung der Kontraindikationen und des Tumorstadiums aber vielfach als gleichwertiges Alternativverfahren. In der Gynäkologie gewinnt die diagnostische Laparoskopie darüber hinaus beim Staging, zum Beispiel beim Zervix- oder Endometriumkarzinom zunehmend an Bedeutung.**

### Kasuistik

Eine 43-jährige Frau wurde wegen eines Adnextumors rechts zur weiteren Klärung in die Frauenklinik vor Ort eingewiesen. Bei der prästationären Vorstellung wurden der Befund bestätigt und mit der Patientin das weitere Vorgehen besprochen. Es erfolgte zunächst eine diagnostische Laparoskopie, bei der der etwa gänseeigroße Ovarialtumor rechts mit einem Bergesack (Endobag) entfernt wurde. Die Schnellschnittuntersuchung (mündliche Mitteilung) ergab ein invasives Zystadenom des Ovars, das als maligne eingestuft wurde (Grading 3).

Wie mit der Patientin vereinbart wurde die Radikaloperation entsprechend dem Tumorstadium FIGO I durchgeführt (pelvine und paraaortale Lymphonodektomie, Appendektomie, infrakolische Omentektomie, Entfernung des Uterus mit Adnexen durch laparoskopisch assistierte vaginale Hysterektomie). Am Ende des Eingriffes ergaben sich keine Hinweise auf eine Komplikation.

In dem einige Tage später schriftlich übermittelten Befund der Schnellschnittuntersuchung ist vermerkt, dass es sich offenbar um einen malignen epithelialen Tumor handelt, die endgültige Beurteilung sei nur am paraffineingebetteten Material möglich.

Am vierten postoperativen Tag traten erstmals erhöhte Temperaturen auf (38,2 Grad Celsius), aufgrund derer mit einer intravenösen Antibiotikabehandlung begonnen wurde. Wegen persistierender Temperaturerhöhung erfolgte eine weitergehende Diagnostik inklusive Sonographie und Computertomographie des Bauchraums. Letztere ergab schließlich den Verschluss der linksseitigen Nierenarterie. Der urologische Konsiliarus sah weitere Maßnahmen nicht als notwendig an. Die endgültige histologische Beurteilung des Operationspräparates ergab einen adulten Granulosazelltumor mit niedrigem Malignitätsgrad. Die exstirpierten Lymphknoten waren alle tumorfrei.

Die Patientin bemängelte, dass der Funktionsverlust der linken Niere infolge der Koagulation beziehungsweise Unterbindung der linken Nierenarterie erfolgt und damit auf ein fehlerhaftes operatives Vorgehen in der Klinik zurückzuführen sei.

In ihrer Stellungnahme zu diesen Vorwürfen führte die betroffene Klinik den Verschluss der Nierenarterie auf eine Gefäßanomalie zurück. Aufgrund eines atypischen Verlaufes und eines zarten Kalibers des Gefäßes sei es nicht als fehlerhaft zu werten, wenn die A. renalis versehentlich verschlossen worden sei.

### Gutachten

Der von der Schlichtungsstelle beauftragte gynäkologische Gutachter führte aus, dass der Operateur aufgrund des Schnellschnittergebnisses von einem bösartigen Ovarialtumor ausgegangen sei und daher die Radikaloperation für indiziert hielt. Deren obligate Schritte wären als richtig zu werten, wozu auch die Entfernung der iliacaalen und paraaortalen Lymphknoten gehöre. Dass der Eingriff mit Ausnahme der vaginalen Exzision des Uterus endoskopisch durchgeführt wurde, sei nicht zu beanstanden. Diese Methode werde auch für Krebsoperationen zuneh-

mend eingesetzt, insbesondere dann, wenn die Klinik – wie im vorliegenden Fall – über große Erfahrungen im endoskopischen Operieren verfügt. Der ausführliche Operationsbericht weise übersichtliche intraoperative Verhältnisse aus. Es würden auch keine speziellen Komplikationen beschrieben, die den Operateur hätten veranlassen müssen, den Eingriff per Laparotomie fortzusetzen.

Aufgrund der beschriebenen „normalen“ Bedingungen während der Operation sieht es der Gutachter allerdings als fehlerhaft an, dass bei der paraaortalen Lymphonodektomie die A. renalis links koaguliert beziehungsweise ligiert wurde. Die postoperativen Untersuchungen hätten gezeigt, dass hinsichtlich Lage und Größe der Niere keine atypische Situation vorlag. Die Nachbefundung der postoperativen Computertomographieaufnahmen habe keine Hinweise auf eine Normvariante ergeben. Der Nierenarterienabgang hätte orthotop und streng nach links ausgerichtet gelegen. Die A. renalis zeige nur eine minimale Kontrastierung im unmittelbaren proximalen Abgangsbereich. Eine angeborene kleinkalibrige Nierenarterie hätte auch eine atypisch kleine Niere zur Folge gehabt. Grundsätzlich sei daher der Verlust der linken Niere der Patientin als fehlerbedingter Schaden zu attestieren. Bevor ein Blutgefäß dieser Größe verschlossen wird, hätte es der Operateur genau identifizieren müssen.

Bei Auftreten der Temperaturerhöhung am vierten postoperativen Tag wäre nach Ausschluss der häufigsten postoperativen Komplikationen (Hämatom, Abszess, Abflussbehinderung, Lungenaffektion) ein Computertomogramm durchgeführt worden, das zur richtigen Diagnose führte. Allerdings hätte man auch bei früherer Diagnostik den Funktionsausfall der Niere nicht mehr verhindern können. Es sei davon auszugehen, dass nach vier Tagen fehlender arterieller Durchblutung der Niere das Organ in seiner Funktion irreversibel geschädigt wurde.

Die Schlichtungsstelle schloss sich in Würdigung der medizinischen Dokumentation der Beurteilung der Gut-

achter weitgehend an. Es wäre allerdings korrekt gewesen, den endoskopischen Eingriff aufgrund der Schnellschnittdiagnose abubrechen und erst nach Erhalt der endgültigen Histologie über die definitive kurative Therapie zu entscheiden, weil anhand der Schnellschnittuntersuchung eine differenzierte morphologische Charakterisierung des Tumors nicht möglich war.

Selbst wenn sich der Operateur trotz einschränkender Aussagekraft der Schnellschnittuntersuchung für ein einzeitiges operatives Vorgehen entschieden hatte, ergab sich allein daraus für die Patientin keine zusätzliche Gesundheitsbeeinträchtigung. Nach aktueller wissenschaftlicher Literatur wird für Patientinnen mit adultem Granulosazelltumor trotz des geringen Malignitätsrisikos ein radikales operatives Vorgehen inklusive der pelvinen und paraaortalen Lymphonodektomie empfohlen. Dies hätte im konkreten Fall bedeutet, dass auch bei zweizeitigem Vorgehen der Eingriff nicht wesentlich anders verlaufen wäre.

Bei der radikalen paraaortalen Lymphonodektomie wird gefordert, dass die Präparation nach kranial bis zum Abgang der Nierengefäße aus der Aorta beziehungsweise der V. cava erfolgt. Wenn dabei unter Missachtung der topographischen Anatomie die A. renalis links koaguliert beziehungsweise ligiert wurde, so ist dieses als fehlerhaft zu bewerten. **Auch beim endoskopischen Operieren gilt der Grundsatz, dass vor Durchtrennung oder Unterbindung einer Struktur diese in jedem Fall identifiziert werden muss.** Ein Abweichen von diesem Grundsatz ist lediglich in Notfallsituationen (zum Beispiel bei starker Blutung) entschuldbar. Derartige Komplikationen lagen aber im hier geschilderten Fall nicht vor. Aufgrund fehlender typischer Symptomatik ließ sich der Funktionsverlust der linken Niere intraoperativ nicht diagnostizieren. Aber nur bei unmittelbarer Diagnose des Verschlusses der Nierenarterie wäre durch sofortiges Eingreifen die Nierenfunktion gegebenenfalls zu erhalten gewesen.

# Haarausfall... Kraftlose Haare... Brüchige Nägel...

19/2/2010



... können durch Biotinmangel auftreten.

## Biotin-Biomed® forte

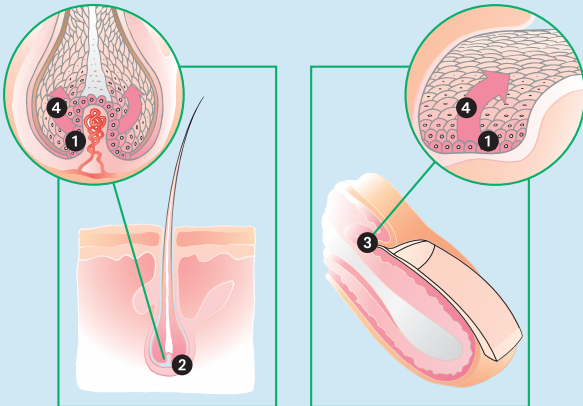
hilft, diesen Mangelzustand zu beheben.

### Die Entstehung gesunder Haare und Nägel

Spezialisierte Hautzellen (Epidermiszellen) ① in der Haar- ② und Nagelmatrix ③ vermehren sich durch Zellteilung und schieben sich so langsam nach oben ④. Dabei reifen sie und bilden das faserige Eiweiss Keratin, den Hauptbestandteil der Haare und Nägel. Keratin verleiht Haaren und Nägeln ihre Festigkeit.

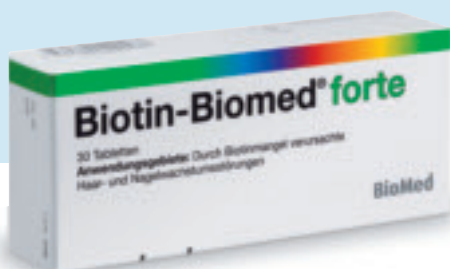### So wirkt Biotin

Biotin wirkt auf die Vermehrung der Haar- ② und Nagelmatrixzellen ③, unterstützt die Bildung von Keratin und verbessert die Keratinstruktur.



### 1 x täglich Biotin

- > vermindert den Haarausfall
- > verbessert die Haar- und Nagelqualität
- > erhöht die Haar- und Nageldicke



**Biotin-Biomed / Biotin-Biomed forte**  
Zusammensetzung: 1 Tablette enthält 2,5 mg resp. 5 mg Biotin.  
Indikationen: durch Biotinmangel verursachte Nagel- und Haarwachstumsstörungen. Dosierung: Nagel- und Haarwachstumsstörungen: Erwachsene und Kinder 2,5–5 mg täglich.  
Kontraindikationen / unerwünschte Wirkungen: keine bekannt.  
Schwangerschafts-Kategorie: C.  
Interaktionen: rohes Eiereiweiss, Antikonvulsiva. Listeneinteilung: D.  
Für weiterführende Informationen siehe Arzneimittelkompendium der Schweiz.

Vertrieb:  
Biomed AG, 8600 Dübendorf  
[www.biomed.ch](http://www.biomed.ch)

**BioMed**

Als Folge des als fehlerhaft zu bezeichnenden Verschlusses der linken Nierenarterie ist es bei der Patientin zu einem Teilverlust eines lebenswichtigen Organs gekommen, der durch die gesunde kontralaterale Niere im wesentlichen kompensiert wird. Die internistische Abklärung hat eine geringgradige Einschränkung der Nierenfunktion und die Ausbildung eines mäßigen Hypertonus ergeben.

**Die Schlichtungsstelle hielt Schadenersatzansprüche für begründet und empfahl eine außergerichtliche Regulierung.**