1 I 09

FHA
Frauenheilkunde aktuell

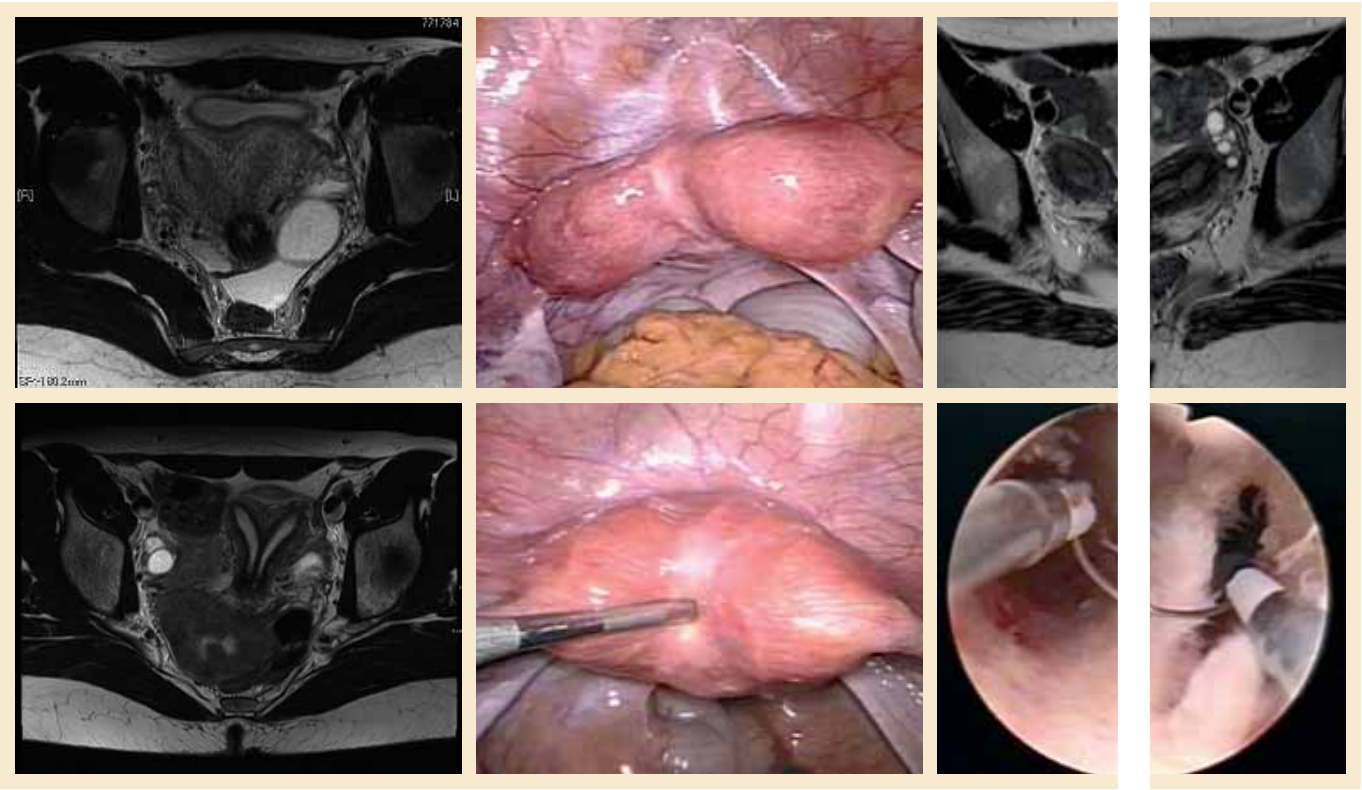

Klinische Bedeutung der Müllerschen Fehlbildungen

weitere Themen

Wiedergeburt des Dodos? 13

Neues zur Sectiotechnik 17

M. Paget der Vulva 27

Brustrekonstruktion: ein Update 32

Fragebogen 41

ISSN 1021-5697

Daten Fakten Analysen

FHA
Frauenheilkunde aktuell
www.frauenheilkunde-aktuell.ch

© Copyright 2009 bei den Herausgebern
ISSN 1021-5697

in

- Influenza-Impfung während der Schwangerschaft nutzt nicht nur der Mutter, sondern auch dem Kind
  N. Engl. J. Med. 2008; DOI: 10.1056/NEJNOA 0708630
- Stumpfe Erweiterung der Hysterotomie bei Sectio caesarea in craniocaudaler Richtung
  Am. J. Obstet. Gynecol. 2008; 199:292
  (siehe auch „Für Sie kommentiert“)
- Weiterhin: Betamimetika verbessern die Erfolgsaussichten bei einer externen Wendung aus Beckenendlage
  Cochrane Database of Systematic Reviews 2004

out

- Das Ritgenmanöver zur Reduktion von höhergradigen Dammrissen
  Obstet. Gynecol. 2008; 112:212–217
- Das Ausmass eines Genitalprolaps nimmt über den Tagesverlauf zu.
  Am. J. Obstet. Gynecol. 2008; 199:200–201
- Sportliche Aktivität in der Frühschwangerschaft schützt vor der Entwicklung einer Präeklampsie
  BJOG 2009; 116:98–107

Impressum

Herausgeber

Prof. Dr. med. M. K. Hohl
Chefarzt Frauenklinik
Kantonsspital Baden
CH- 5404 Baden
Tel.: +41 56 486 35 02
Fax + 41 56 486 35 09
frauenklinik@ksb.ch
www.frauenklinik.ch

Prof. Dr. med. B. Schüssler
Chefarzt Frauenklinik
Kantonsspital Luzern
CH- 6004 Luzern
Tel.: +41 41 205 35 02
Fax +41 41 205 59 32
bernhard.schuessler@ksl.ch
www.ksl.ch

Prof. Dr. med. H. P. Scheidel
Operative Therapie und Onkologie
Mammazentrum – Hamburg/Krankenhaus Jerusalem
Moorkamp 2–6
D-20357 Hamburg
Tel. 00 49 40 44 190-550, Fax 00 49 40 44 190-554
scheidel@mammazentrum.eu
Diakonieklinikum Hamburg, Frauenklinik Elim
Gynäkologisches Krebszentrum
Hohe Weide 17, 20259 Hamburg
Tel. 004940 490 66–582

Die Realisierung von Frauenheilkunde aktuell wird mit der Unterstützung folgender Firmen ermöglicht:

MERCK SERONO
AstraZeneca
Gynecare
spirig

Abonnementspreis
Ein Jahresabonnement (Kalenderjahr) kostet CHF 83,95 incl. MWSt. (7,6 %) und Versandkosten. Die Zeitschrift erscheint 4× jährlich.

Für den Inhalt außerhalb des redaktionellen Teiles (insbesondere Anzeigen, Industrieinformationen, Pressezitate und Kongressinformationen) übernimmt die Schriftleitung keine Gewähr. Eine Markenbezeichnung kann warenzeichenrechtlich geschützt sein, auch wenn bei ihrer Verwendung in dieser Zeitschrift das Zeichen ® oder ein anderer Hinweis auf etwa bestehende Schutzrechte fehlen sollte. Für Satzfehler, insbesondere bei Dosierungsangaben, wird keine Gewähr übernommen.
Die Zeitschrift sowie alle in ihr enthaltenen einzelnen Beiträge und Abbildungen sind urheberrechtlich geschützt. Jede Verwertung, die nicht ausschliesslich vom Urheberrechtsgesetz zugelassen ist, bedarf der vorherigen Zustimmung des Verlages. Das gilt insbesondere für Vervielfältigungen, Bearbeitungen, Übersetzungen, Mikroverfilmungen und die Einspeicherung und Verarbeitung in elektronischen Systemen.

Titelbild: Uterus-Fehlbildung (septus, bicornis, unicornis)

Inhalt 18/1/2009

Betrifft	Groupthink ***Die Herausgeber***	3
Thema	Die klinische Bedeutung der Müllerschen Fehlbildungen ***Prof. Michael K. Hohl***	4
Für Sie kommentiert	Die generelle intraoperative Zystoskopie bei der Hysterektomie: Wiedergeburt des Dodos? Intraoperative Ruptur beim Ovarialkarzinom im Stadium I. Neues und evidence basiertes zur Sectio-Technik.	13
Wussten Sie schon ...	Reduktion des Urininkontinenzrisiko durch Gewichtsabnahme. Zusammenstellung von toxisch belasteten Seefischen für Schwangere etc. Risikofaktor Koffeinkonsum während der Schwangerschaft. Die Prävalenz von high risk HPV Infektionen liegt bei älteren Frauen bei 6 %. Eine rekto-vaginale Untersuchung kann eine vaginale HPV-Infektion nach rektal verschleppen. Laparoskopische Appendektomie beseitigt rechtsseitige Unterbauchschmerzen. Wasser trinken erschwert den Geburtsvorgang. Bei Roboter-assistierter Sakrokolpopexie bzw. Hysterektomie klagen Patientinnen über Haarverlust und Skalpschmerzen. Auch Babys profitieren von der minimal invasiven Laparoskopie-Technik.	21
Think!	Morbus Paget der Vulva ***Prof. Bernhard Schüssler, Prof. Joachim Diebold***	27
Senologie up-to-date	Brustrekonstruktion – ein Update. ***Dr. Elmar Fritsche, Dr. Susanne Bucher***	32
Internet-News	www.eierstockkrebs.de; www.krebs-kompass.org;	38
Fragebogen	***Prof. Walter Jonat***	41

Groupthink

1972 wurde vom Psychologen Irving Janis in gewollter Ähnlichkeit zu den Wortneuschöpfungen in George Orwells Roman 1984 „Newspeak“ der Begriff „Groupthink“ geprägt. Darunter versteht man einen Denkmodus, „den Personen verwenden, wenn das Streben nach Einmütigkeit in einer kohäsiven Gruppe derart dominant wird, dass es dahin tendiert, die realistische Abschätzung von Handlungsalternativen außer Kraft zu setzen“. Die Konsequenz dieses Gruppendenkens ist eine sehr stark ausgeprägte Form der selektiven Wahrnehmung, die schlussendlich zu erheblichen Fehleinschätzungen führen kann. Einzelne Gruppenmitglieder bestätigen sich gegenseitig ihre Theorien, die Meinung von Außenstehenden wird nicht beachtet und nur Informationen, welche in die bereits eingeschlagene Richtung passen, werden aufgenommen. Gefährlich wird es wenn man sich auf die Betrachtung von wenigen, ausgewählten Alternativen beschränkt. Kritisches hinterfragendes Denken, wie es etwa Immanuel Kant definiert („Wage es, deinen eigenen Verstand zu gebrauchen“), findet dann nicht mehr statt.

In gemäßigter Form ist das Denken aller Menschen durch Anpassung an verschiedene Gruppen beeinflusst. Wir alle orientieren uns ein Stück weit an den Ideen und Wertvorstellungen von Menschen die wir schätzen. Deshalb sind auch die Herausgeber der „Frauenheilkunde aktuell“ davon nicht frei. Zur Prävention des Groupthink-Phänomens braucht es die Erkenntnis, dass niemand – auch nicht der sog. Experte – über den „Stein der Weisen“ verfügt und die Vermeidung von gravierenden Fehlern nur durch den ständigen kritischen Dialog mit den Gruppenmitgliedern möglich ist. Wer ernsthaft zweifelt, dass uns dies bewusst ist, sollte einmal an einer Redaktionskonferenz teilnehmen. Da geht niemand „ungeschoren“ davon. Auch wenn man manchmal heftige Kritik einstecken muss, lieben wir diese Konferenzen. Und letztlich machen wir das ja vor allem für Sie, aber zugegebenermaßen auch, weil es uns nach vielen Jahren immer noch Spaß macht.

Die Herausgeber

Prof. Michael K. Hohl
Frauenklinik
Kantonsspital Baden

Die klinische Bedeutung der Müllerschen Fehlbildungen

Fehlbildungen des weiblichen Genitaltraktes finden wir in allen Abschnitten (Vagina, Zervix, Uterus und Eileiter), nicht selten in Kombinationen. Am häufigsten sind uterine Missbildungen, deren wahre Inzidenz allerdings nicht bekannt ist, da viele betroffene Frauen asymptomatisch sind.

In der grössten neueren epidemiologischen Untersuchung mit 3181 Patientinnen (Raga F. et al. Hum. Reprod. 1997; 12:2277–81) fand man uterine Fehlbildungen bei 3,8 % der fertilen, 2,4 % der sterilen und 6,3 % der infertilen Frauen. Bei Frauen mit habituellen Aborten steigt die Zahl auf 5–10 %. Bei Frauen mit Aborten im späten 1. Trimenon oder später auf 25 %.

Die vorliegende Übersicht lehnt sich an diejenige von Rackow BW und Arici, A. (Postgrad. Obstet. Gynecol. 2008; 28:1–8) an, ergänzt durch eigene Erfahrungen und Kommentare.

Embryologie

Während der embryonalen Entwicklung werden die Müllerschen Gänge elongiert, dann fusioniert, kanalisiert und am Ende dann Septen resorbiert. Zu allen Zeitpunkten der Entwicklung können Fehlbildungen auftreten, dementsprechend ergibt sich ein buntes klinisches Erscheinungsbild. Etwa zur gleichen Zeit und in enger Nachbarschaft entwickelt sich der Harntrakt, deshalb die häufige Assoziation Müllerscher Fehlbildungen mit Ureter- und Nierenmissbildungen.

Unabhängig davon läuft die Entwicklung der Gonaden (ab der 7. SSW). Deshalb haben betroffene Frauen fast immer normale Ovarien mit normaler Funktion.

Die Müllerschen (paramesonephrischen) Gänge differenzieren sich ab Woche 6 aus dem Coelomepithel, elongieren sich dann kaudal, überkreuzen die Wolffschen (mesonephrischen, beim Mann vollentwickelten) Gänge nach medial und fusionieren in der Mitte zum primitiven uterovaginalen Kanal. Beim Mann verhindert das Anti-Müllersche Hormon (AMH) bzw. MIF (Muellerian inhibiting factor), welches in den Sertolizellen des Hodens produziert wird, das Wachstum und die Differenzierung des Müllerschen Systems.

In Woche 10 verbindet sich das kaudale Ende der fusionierten Müllerschen Gänge mit dem Sinus urogenitalis. Als nächstes beginnt die innere Kanalisierung. Dabei entstehen zwei Kanäle durch ein Septum getrennt. das Septum wird von kaudal her nach kranial fortlaufend resorbiert bis zur 20. Schwangerschafswoche. Daraus entstehen Uterus und die oberen 2/3 der Vagina, unfusioniert bleiben die Eileiter. Das untere Drittel der Vagina hingegen entsteht nach dem Kontakt des Müllerschen Gangsystems mit dem Sinus urogenitalis. Sinovaginale Knospen proliferieren Richtung Müllersche Gänge zur sog. vaginalen Platte. Das Lumen der Vagina entsteht durch Zelldegeneration im Zentrum der Platte. Dieser Vorgang geht von kaudal nach kranial und ist ebenfalls in der 20. SSW beendet. Die Hymenalmembran trennt das Vaginallumen vom Sinus urogenitalis. Die Zellen im Zentrum degenerieren meist vor der Geburt. Das Hymen persistiert als Schleimhautfalte am Introitus.

Die Ursachen der Müllerschen Fehlbildungen sind unbekannt und treten sporadisch auf. Die Auflösung der Septen entsteht zu einem späteren Zeitpunkt, wo die Nierenbildung bereits abgeschlossen ist, deshalb ist z.B. der Uterus septus nicht mit Missbildungen des Harnsystems assoziiert.

Klassifikation

Es gibt keine einheitliche Klassifikation. Die lateralen Fusionsdefekte entstehen als Folge eines Migrationsfehlers eines der beiden Müllerschen Gänge, fehlende Fusion

oder Resorption des Septums. Dies sind die häufigsten Fehlbildungen, die oft in Kombination auftreten, segmentiert oder asymmetrisch obstruiert oder unobstruiert.

Das Klassifikationssystem der American Society for Reproductive Medicine (Fertil Steril 1988; 49:954–955) ist praktisch gut anwendbar, fokussiert sich vor allem auf die uterinen Missbildungen. Es sollten aber immer auch assoziierte Anomalien der Vagina, Zervix, Eileiter und des Urogenitalsystems eingeschlossen werden (Abb. 1).

Klinisches Bild

Die meisten Frauen sind zwar asymptomatisch, die klinischen Symptome passen aber zur Art der Fehlbildung. Zyklische oder nichtzyklische *Unterbauchschmerzen* sowie *Dysmenorrhoe* weisen auf eine obstruktive Läsion (retrograde Menstruation und Endometriose) hin. Eine Endometriose ist häufig assoziiert vor allem mit obstruierender, aber nicht selten auch mit nicht obstruierenden Fehlbildungen. Eine primäre Amenorrhoe verbunden mit zyklischen Unterbauchschmerzen (sog. Kryptomenorrhoe) weist auf ein queres Vaginalseptum oder Hymen imperforatum hin (Abb. 2).
Typisch für uterine Missbildungen sind *gestörte Schwangerschaftsverläufe*, was man auf eine reduzierte Cavumgrösse, insuffiziente Muskulatur, beschränkte Dehnbarkeit und gestörte Gefässversorgung des Endometriums (z.B. auf den Septen) zurückführt.
Dazu kommen intrauterine Retardierung, Fehllagen (z.B. Beckenendlage). Schwangerschaften in obstruierten oder rudimentären Uterushörnern sind potentiell gefährlich, da fast 90 % rupturieren (Obst.Gynecol. 2005; 1045:1456–67).
Typischerweise sind Uterusfehlbildungen auch mit einer *Zervixinsuffizienz* und bei assoziierten renalen Anomalien auch mit einer Schwangerschaftsinduzierten Hypertension verbunden.

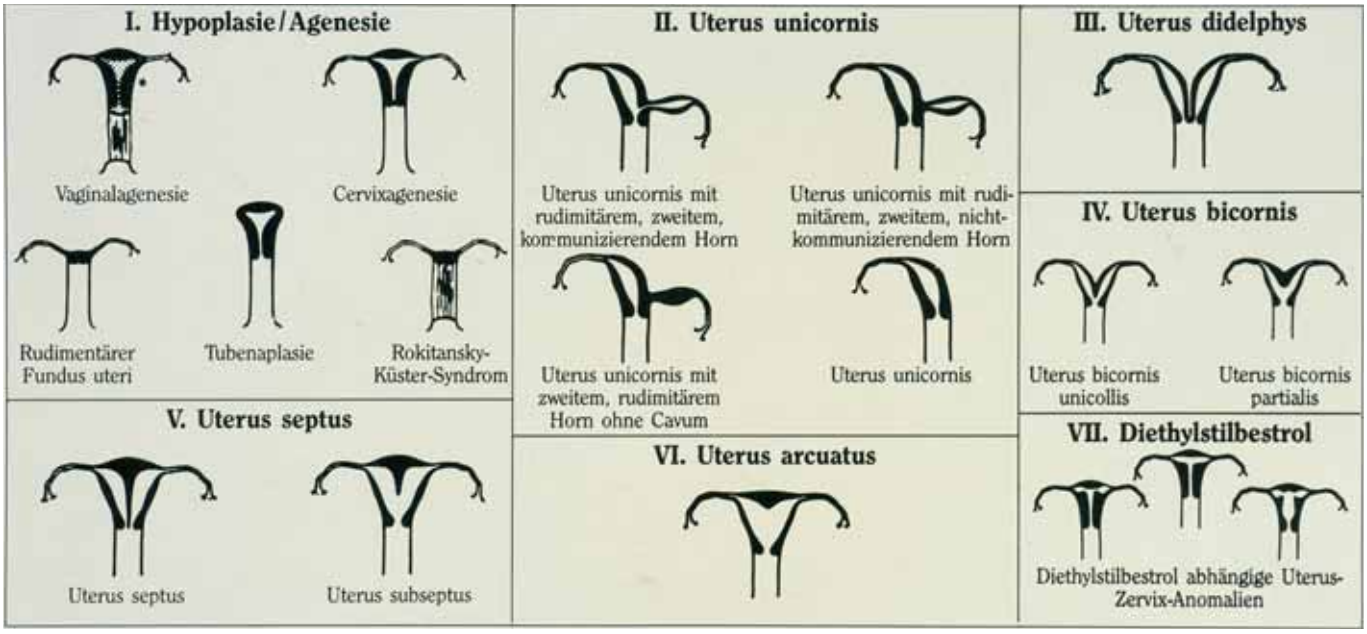

Abb. 1. Klassifikationssystem der ASRM (aus: Hirsch, Käser, Iklé: Atlas der gynäkologischen Operationen 5. Auflage. Thieme Verlag, Stuttgart 1995)

Abb. 2. Hymen imperforatum
(a) vor Inzision, (b) nach Inzision

Diagnostik

Nicht selten kommt eine Missbildung im Rahmen einer Basisabklärung bei Sterilität mittels HSG (Hysterosalpingogramm) zum Vorschein. Eine definitive Diagnose erfordert aber auch eine Beschreibung der äusseren Konturen (Uterus). Obwohl durch eine Sonographie (insbesondere 3D) eine korrekte Diagnose gestellt werden kann, gilt heute die Magnetresonanz (MRI) als der Goldstandard wegen seiner hohen Sensibilität und Spezifität (Radiology 1992; 183:795–800).

Eine gezielte MRI-Diagnostik gibt ein vollständiges Bild, welches auch die Darstellung von Vaginalsepten, rudimentären Uteri mit oder ohne funktionierendes Endometrium, aber auch assoziierte urologische Fehlbildungen (in 20–30 % assoziiert ausser beim Uterus septus, wo sie praktisch nie vorkommen). Meist handelt es sich um Hufeisen- oder Beckennieren, Nierenagenesie, ektope oder verdoppelte Ureter. Eine Nierenagenesie ist in über 50 % assoziiert mit einer obstruktiven ipsilateralen Müllerschen Anomalie.

Zusammenfassend empfehlen wir heute bei Patientinnen mit typischen Symptomen oder nach auffälligen HSG vorerst ein MRI und nicht eine invasive endoskopische Abklärung (Hysteroskopie, Laparoskopie). Diese erfolgt erst, wenn eine operative Korrektur sinnvoll erscheint.

Gründe für eine chirurgische Korrektur

Unbestritten ist eine chirurgische Intervention bei obstruktiven Anomalien und beim habituellen Abort bzw. Frühgeburten. Bei einigen Missbildungen, insbesondere beim Uterus septus/subseptus empfehlen wir heute auch eine prophylaktische Operation (Begründung siehe unten).

Uterus unicornis

Bei diesem lateralen Fusionsdefekt hat sich ein Horn normal entwickelt, das andere fehlt völlig (Agenesie) oder ist (in doch 74 % !) rudimentär und in 70–90 % nicht mit dem anderen Horn kommunizierend, teilweise mit funk-

Tab. 1. Schwangerschaftsverlauf bei congenitalen uterinen Fehlbildungen

Fehlbildungen	Anzahl Studien	Anzahl Patientinnen	Anzahl Schwangerschaften	Abortrate (%)	Frühgeburtsrate (%)	Termin-geburten (%)	Lebend-geburten (%)
Unicornis	11	151	260	36.5	16.2	44.6	54.2
Didelphis	8	114	152	32.2	28.3	36.2	55.9
Bicornis	4	261	627	36.0	23.0	40.6	55.2
Septus	4	198	499	44.3	22.4	33.1	50.1
Arcuatus	3	102	241	25.7	7.5	62.7	66.0

(nach Grimbizis, G.F. et al. Hum.Reprod. update 2001; 7:161–174)

tionierendem Endometrium. Diese Missbildung hat mit 40 % die höchste Inzidenz renaler Missbildungen (meistens ipsilateral zur abnormen Seite). Vermutet man einen Uterus unicornis, sollte deshalb immer eine MRI-Untersuchung folgen (Abb 3a und b).

Eine Schwangerschaft beim Uterus unicornis ist häufig beeinträchtigt (Tab. 1).

Die chirurgische Intervention beschränkt sich auf die laparoskopische Entfernung eines rudimentären Horns, falls es ein funktionierendes Endometrium aufweist. Eine Zervixcerclage sollte erst im Rahmen einer sich manifestierenden beginnenden Zervixinsuffzienz durchgeführt werden.

Uterus didelphys

Dieser entspricht eigentlich zwei unicornen Uteri mit zwei cervices. Hier findet man ein Längsseptum der Vagina in 75 %. Falls eine Hemivagina obstruiert ist, fehlt

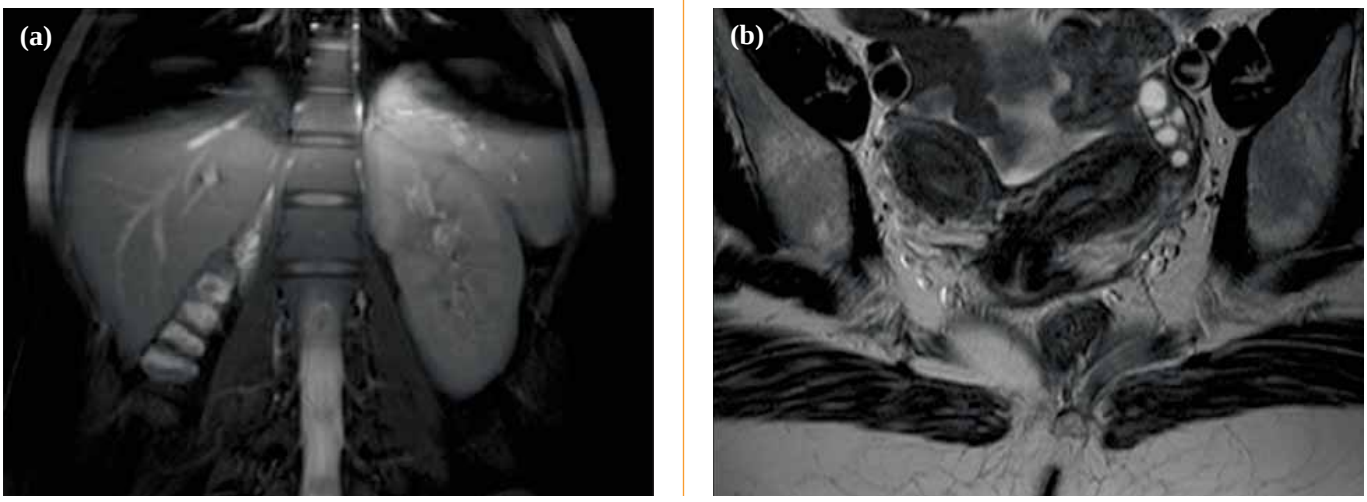

Abb. 3. Uterus unicornis. (a) fehlende Niere rechts, (b) rudimentäres Horn rechts; normales Horn links

fast immer auch die ipsilaterale Niere. Auch hier ist eine Schwangerschaft oft gestört (Tab. 1). (Terminschwangerschaften nur in 36 %, Lebendgeburten bei 54 %). Früher empfahl man bei entsprechender Vorgeschichte (habituelle Aborte, Frühgeburten) eine Vereinigung der Corpora durch die Strassmannsche Operation. Nach dieser Operation beobachtete man Terminschwangerschaften in fast 80 %. Heute besteht jedoch über diese Option keine Einigkeit.

Abb. 4 a. MRI Bild eines Uterus bicornis

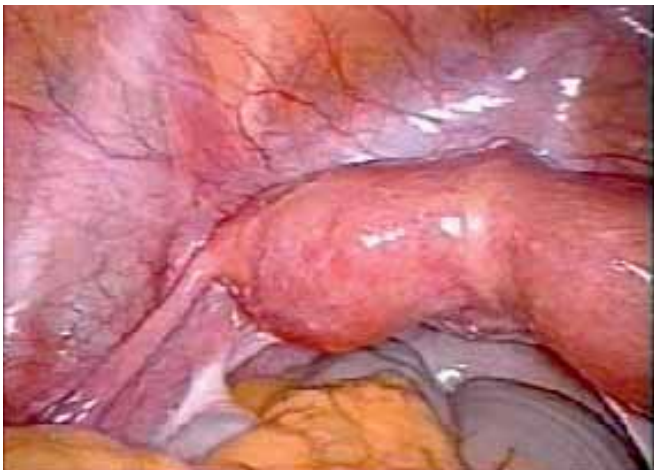

Abb. 4 b. Laparoskopisches Bild eines Uterus bicornis

Uterus bicornis

Dieser entsteht als Folge einer inkompletten Fusion der Müllerschen Gänge auf Fundushöhe. Daraus resultiert eine Zervix und zwei Corpora. Ist die Delle am Fundus mehr als 1 cm, spricht man vom Uterus bicornis (Abgrenzung gegenüber Uterus septus) (Abb. 4a und 4b).

Auch hier ist die Schwangerschaftsprognose gestört (Tab. 1). Insbesondere die Frühgeburtsrate schwankt mit dem Ausmass der Fusionsstörung (29 % Frühgeburten beim partiellen, 66 % beim vollständigen Uterus bicornis!). Auch hier strebt man die vereinigende Operation nach Strassmann nur bei entsprechender Vorgeschichte an. Beim Uterus bicornis ist die Zervixinsuffzienzrate mit 38 % hoch. Die Indikation zur Cerclage sehen wir aber gleich wie beim Uterus unicornis/didelphys.

Uterus septus

Dieser entsteht durch eine fehlerhafte Resorption des mittelständigen Septums (Abb. 5a und 5b). Dies führt zu einem schlecht durchbluteten fibromuskulären Strang, der im Extremfall bis zum Os externum reicht. (kann mit vergrössernder Optik dort erkannt werden). Mit einer Prävalenz von 1 % ist es einerseits die häufigste uterine Fehlbildung, gleichzeitig auch die mit der schlechtesten Schwangerschaftsprognose (Tab. 1). Typischerweise sind Aborte im späten 1. Trimenon (vor der 13. SSW) mit 25,5 % deutlich höher als zwischen der 14. und 22. SSW (6,2 %). Raga, F. et al. (Hum. Reprod. 1997; 12:2277–81) erklären das mit einer Nidation im Bereiche des schlechter durchbluteten Septum in dem entsprechenden abnormen

Abb. 5a. Typisches MRI-Bild eines Uterus septus („Delle“ < 1 cm)

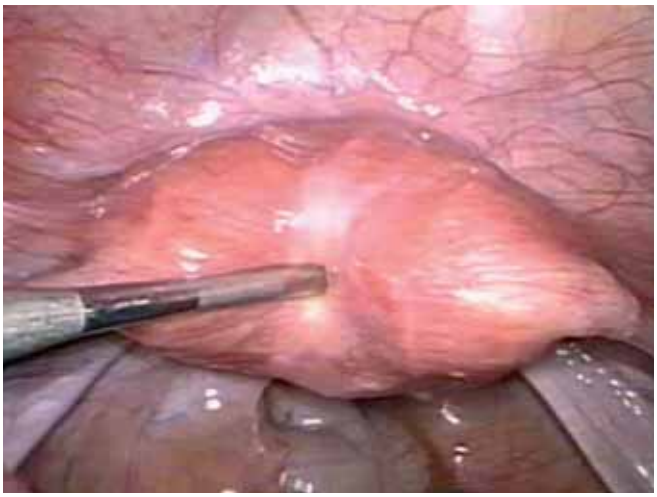

Abb. 5b. Typisches laparoskopisches Bild eines Uterus septus

Abb. 6. Hysteroskopische Durchtrennung eines Septums

Endometrium. Bei entsprechender Vorgeschichte verbessert eine hysteroskopische Septumresektion die Lebendgeburtsrate auf 80 % bei sinkender Abortrate auf 15 %.

Auffällig ist unserer Erfahrung nach die äussere Kontur des Uterus. Es gibt zwar keine Delle wie beim Uterus bicornis (definiert mit > 1 cm Tiefe). Trotzdem ist der Fundus flacher als im Normalfall und etwas breiter (Abb. 5b).

Operationstechnik (siehe unser Videoclip in www.frauenheilkunde-aktuell.ch)

Bei vollständigem Septum erweitern wir beide Zervixkanäle abwechselnd mit Hegarstiften bis Nr. 9. Einfach kann nun das Zervixseptum mit einem Scherenschlag blutungsfrei durchtrennt werden. Mit Schneidestrom durchtrennen wir dann hysteroskopisch das Septum im Corpus-

bereich (Abb. 6). Sofort weichen die vordere und hintere Wand des Uterus auseinander. Die Durchtrennung wird fortgesetzt bis der Fundus aussieht wie beim Uterus arcuatus. Eine Blutstillung ist nicht erforderlich wegen der spärlichen Durchblutung des Septums. Beginnt es fundal zu bluten, ist die Durchtrennung gerade etwas zu weit gegangen (da wir dann in normal/ gut durchblutetem Myometrium angekommen sind). Eine laparoskopische Kontrolle ist bei geübten Operateuren nicht nötig. Sie ergänzt jedoch die allgemeine Diagnostik in diesen Fällen.

Prophylaktische Septumdurchtrennung?
Obwohl randomisierte Studien fehlen, empfehlen wir diese wegen ihrer Einfachkeit und Komplikationsarmut (in erfahrenen Händen) bei Frauen mit länger andauernder Sterilität und vor In-vitro-Fertilisation aus oben genannten Gründen.

Uterus arcuatus

Ob ein Uterus arcuatus tatsächlich eine schlechtere Schwangerschaftsprognose beinhaltet, ist umstritten. In der grossen spanischen Studie (Raga 1997) ist die Abortrate (12,7 %) normal wie auch die entsprechende Lebendgeburtenrate (83 %). Eine chirurgische Korrektur ist weder nötig noch überhaupt möglich.

Zervixanomalien

Diese kommen selten isoliert vor. Zervixatresien sind ebenso selten wie schwierig zu behandeln. Typisch sind zyklische Schmerzen (Hämatometra, retrograde Menstruation!). Leider enden chirurgische Korrekturen wegen Reokklusion und postoperativen Infektionen meist in einer Hysterektomie.

Subtilere Missbildungen (abnorm lange, dicke hypertrophische Zervix etc) sind vermutlich bis heute unterdiagnostiziert. Im Zeitalter der verbesserten Bildgebung wird man über Inzidienz und Bedeutung vermutlich in Zukunft mehr erfahren.

Vaginalanomalien

Quere Septen und ein Hymen imperforatum sind meist mit anderen Müllerschen Missbildungen assoziiert, können aber erhebliche Auswirkungen auf das reproduktive Potential haben. Bei primärer Amenorrhoe sollte man frühzeitig daran denken.

Ein queres Septum ist die Folge eines Fusionsdefektes zwischen urogenitalem Sinus und Müllerschen Gang und erfordert nach Resektion des Septums eine Reanastomisierung zwischen Vagina und Introitus. Longitudinale Septen müssen nur bei entsprechenden Symptomen entfernt werden (Dyspareunie). Gelegentlich werden sie erst in der fortgeschrittenen Geburtsphase festgestellt. Nach Durchtrennung ist die vaginale Geburt meist instantan.

Vaginalagenesie

Diese bei 1:5000 Geburten auftretende Anomalie (Mayer-Rokitansky-Küster-Hauser-Syndrom) haben wir bereits detailliert in unserer Zeitschrift abgehandelt (Frauenheilkunde Aktuell 2007/1: S. 4–12).

Herzlichen Dank an Frau Prof. Rahel Kubik, Chefärztin, Institut für Radiologie, für die Überlassung der MRI-Bilder.

Videoclip zur hysteroskopischen Septumdurchtrennung unter ***www.frauenheilkunde-aktuell.ch***

Die generelle intraoperative Zystoskopie bei der Hysterektomie: Wiedergeburt des Dodos?

839 Patientinnen aus 3 Universitätskliniken in Lousiana bei denen eine Hysterektomie (keine Malignome) durchgeführt wurde, wurden prospektiv erfasst. Am Ende der Hysterektomie oder der zusätzlichen Prolapsoperation wurde intraoperativ zystoskopiert. Indigocarmin-Farbstoff wurde i.v. injiziert und der Austritt aus den Ureterostien beobachtet. Falls nur wenig oder keine Flüssigkeit austrat, gab man einen Flüssigkeitsbolus oder Diuretikum. Beobachtete man immer noch keinen Farbstoffaustritt, führte ein Urologe einen Ureterstent ein. Bei Widerstand wurde sofort weiter exploriert und der verletzte Ureter repariert.

Ergebnisse

Bei 839 Hysterektomien beobachtete man 24 Blasen- (2,9 %) und 15 (1,8 %) Ureterverletzungen. Nach abdominaler Hysterektomie traten 2,3 % Blasen- und 1,7 % Ureterverletzungen, bei vaginalen (inkl. Prolaps) 4,4 % Blasen- und 2,6 % Ureterläsionen auf.

Nur 61 Patientinnen hatten eine laparoskopisch assistierte vaginale Hysterektomie mit zwei Blasenläsionen (3,3 %).

Die Charakteristika der Ureterläsionen (n = 15) gehen aus Tabelle 1 hervor.

Bei einer weiteren Patientin mit intraoperativ normalem Befund entwickelte sich ein paar Wochen später eine vesico-vaginale Fistel. Nur gerade 9 von 24 Blasenläsionen (37 %) und 1 von 15 Ureterläsionen (6,7 %) wurden vor der Zystoskopie visuell entdeckt. Bei 21 (2,4 %) zusätzlichen Patientinnen war der Flow aus den Ureterostien mangelhaft, bei der Stent-Anlage fand man jedoch keine Auffälligkeiten. Der häufigste Ort der Ureterläsionen war im Bereiche der Uterinarterien, die häufigste Verletzungsart das Durchschneiden oder Abknicken (Kinking). Die Autoren kamen zum Schluss, dass die Routine-intraoperative Zystoskopie durchaus zu empfehlen sei. (Ibeanu, O. et al. Urinary tract injury during hysterectomy based on universal cystoscopy. Obstet. Gynecol. 2009; 113:6–10).

In einem Begleiteditorial weist Linda Brubaker (Obstet. Gynecol. 2009; 113:2–3) darauf hin, dass jeder Operateur selbst entscheiden müsse, ob er generell oder nur selektiv zystoskopiere. Sie wies auch auf die möglichen medico legalen Konsequenzen bei Nichtbeachtung hin. Es sei für einen Chirurgen wohl besser, prospektiv diese Zystoskopie einzuführen, bevor es reguliert werde und medico legale Konsequenzen zu befürchten seien. Ihr Schlusssatz ist leicht tendenziös: „Each surgeon must decide – *your patients safety depends on your decision*“

Tab. 1. Charakteristika der Ureterläsionen

Art der Läsionen	Anzahl	Ort der Läsionen		
		Becken-Eintritt	Lig.Sakro-uterinum	Arteria uterina
Transsektion	6 (40 %)	1	0	5
Ligatur	2	0	0	2
Abknickung	6 (40 %)	1	1	4
Quetschung	1	0	0	1
Total	**15**	**2**	**1**	**12**

Abb. 1. Dodo (Raffus cucullatus) vom Mensch ausgerotteter flugunfähiger, zur Gruppe der Dronte-Vögel gehörender Laufvogel. Dieser war mit den Tauben verwandt. Die Dronten waren kräftig und ungefähr so gross wie Schwäne (Gewicht ca 22 kg) und hatten einen langen starken Hakenschnabel. Auf ihren Heimatinseln (Mauritius und Rodriguez) hat der Mensch diese merkwürdigen und interessanten Vögel seit Mitte des 18. Jahrhunderts durch Fang, Abschlachtung oder mit Hilfe eingeführter Schweine, Hunde oder anderer Haustiere vernichtet. Diese rasche Ausrottung gilt bis heute als ein Musterbeispiel für den Raubbau, den Menschen an der Natur betreiben. Die englische Redensart „Dead as a Dodo“ ist zu einem Sprichwort geworden.

Kommentar
Wie entscheiden wir hier in der Schweiz nach dieser Publikation und diesem deutlichen Editorial?
Ist das „Dodo“ (Abb. 1) wieder auferstanden?
Die generelle intraoperative Zystoskopie nach Hysterektomie hatte nie einen Platz im Management seit meiner Ausbildungszeit. Andererseits ist die Argumentation der Autoren nicht falsch.
Wo liegt das Problem? Es findet sich beim etwas genaueren Hinsehen nämlich der sehr hohen Inzidenz von Blasen- und Ureterverletzungen in dieser Arbeit.

In einer der früheren Ausgaben von O. Käsers Operationsatlas fand man im Zusammenhang mit der Hysterektomie lediglich den Hinweis „Ureterverletzungen sind selten“. Wie sieht es heute aus? Nimmt man die Zahlen der Arbeitsgemeinschaft Schweizer Frauenkliniken (ASF Statistik oder „Münsterlinger Statistik“) und unsere eigenen Zahlen im Rahmen einer prospektiven Kohortenstudie der Jahre 1996–2007, ergibt sich ein anderes Bild (Tab. 2).

Diese Zahlen liegen nämlich für Blasenverletzungen um den Faktor 3, für Ureterverletzungen gar um den Faktor 8 tiefer.

In einer ebenfalls im „Green Journal“ veröffentlichten Studie (Visco, AG et al. Obstet. Gynecol. 2002; 97: 685–92) kam man zum Schluss, dass eine generelle intraoperative Zystoskopie dann kosteneffizient sei, wenn die Ureterverletzungsrate zwischen 1,5–2 % liege.

In einem zunehmend aggressiveren medico legalen Klima und immer proaktiver werdenden regulativen (oft eigenen!) Organisationen, ist es besonders wichtig, bevor man neue Empfehlungen einfach übernimmt (Weg des geringsten Widerstandes), für sich selbst und sein Spital abzuschätzen, ob man denn wirklich ein Problem hat.

Es ist bekannt, dass man subjektiv dazu neigt, seine eigenen Zahlen falsch einzuschätzen. Deshalb kann man nur empfehlen an der ausgezeichneten und bewährten ASF-Statistik der SGGG gynécologie suisse (früher Münsterlinger Statistik) mit ihrem ausführlichen Komplikationenblock teilzunehmen. So hat eigentlich jeder Operateur die Chance ohne Druck von aussen sein Verhalten bei einer signifikanten Abweichung selbst zu modifizieren.

Aus dieser Sichtweise wäre es für die zitierten Autoren wahrscheinlich noch lohnenswerter, in die Verbesserung der Sicherheit der angewandten Operationstechniken zu investieren.

Tab. 2. Die Inzidenz von Blasen- und Ureterverletzungen in der Schweiz (ASF Statistik und Kantonsspital Baden)

1. ASF Schweiz 1995–2004

Läsionen	Abdominale Hysterektomie n Patient	Vaginale Hysterektomie n Patient	Laparoskopische bzw. LAVH-Hysterektomie n Patient
	27230	23050	3579
Ureter	64 (0.23 %)	5 (0.02 %)	4 (0,11 %)
Blase	251 (0.92 %)	160 (0.7 %)	25 (0,76 %)

2. Kantonsspital Baden 1997–2007

Läsionen	Abdominale Hysterektomie n Patient	Vaginale Hysterektomie n Patient	Laparoskopische bzw. LAVH-Hysterektomie n Patient
	985	589	1235
Ureter	3 (0,3 %)	0	1 (0.08 %)
Blase	8 (0.86 %)	3 (0.5 %)	5 (0,4 %)

Eine selektive Testung auf mögliche Läsionen, wenn man im Einzelfall im Zweifel ist – das sei klar gesagt – ist äusserst sinnvoll und kann immer empfohlen werden.

Am Rande bemerkt zeigt sich wieder einmal, dass die Anzahl der minimal invasiven laparoskopischen Hysterektomien mit enttäuschenden 7,3 % in der besprochenen Arbeit sehr niedrig ist. Ich bin aber überzeugt, dass die schonende minimal invasive Laparoskopie-Technik das grösste Potential für eine niedrige Komplikationsrate hat.

Abschliessend glaube ich, dass in der Schweiz die generelle intraoperative Zystoskopie nach Hysterektomie as „dead as a Dodo“ bleibt.

Michael K. Hohl

Intraoperative Ruptur beim Ovarialkarzinom im Stadium I

In einer kooperativen Studie der Mayo Klinik und der Ohio State University wurden retrospektiv 161 Fälle aus dem Zeitraum von 1991–2007 untersucht (J. N. Bakkum-Gamez et al Obstet. & Gynecol. 2009; 113:11–17). Bei 74 (46 %) der Patientinnen fand sich eine intakte Kapsel, negative Zytologien und keine Oberflächenbeteiligung. Bei 61 (38 %) kam es zur Ruptur, 33 (20 %) wiesen eine positive Zytologie auf und bei 22 war die Oberfläche befallen. Insgesamt zeigten sich bei 22 von 161 (14 %) Patientinnen Rezidive, 12 (7 %) verstarben an der Erkrankung. Multivariat analysiert zeigte die Kapselruptur in Kombination mit der positiver Zytologie einen prognostisch negativen Effekt. Univariat war das Risiko eines Rezidivs nach Ruptur ca. 4fach erhöht. 38 Patien-

tinnen mussten aufgrund der intraoperativen Ruptur vom Stadium IA/IB auf IC „upgestaged“ werden. In dieser Gruppe kam es zu fünf Rezidiven, 3 Patientinnen verstarben an ihrer Erkrankung.
Interessant die These der Autoren zur Interpretation des erhöhten Risikos: entweder kommt es nach Ruptur zu einer Aussaat vitaler Tumorzellen mit Ausbildung invasiver Implantate oder es gibt bei rupturierten Tumoren häufiger eine – präexistente – „okkulte“ Oberflächenbeteiligung, die nach Ruptur mikroskopisch nicht mehr nachgewiesen werden kann.

Kommentar
Die vorliegende Arbeit ist ein erneuter Versuch Licht in das Dunkel um die Frage nach der prognostischen Bedeutung einer intraoperativen Ruptur früher Ovarialkarzinome zu bringen. Wahrscheinlich müssen wir uns damit abfinden, dass eine eindeutige Beantwortung dieser Frage aus methodischen Gründen nicht möglich sein wird, vor allem wegen der kleinen Fallzahlen. Auch diese Studie ist retrospektiv, ging über einen langen Zeitraum (16 Jahre) mit unterschiedlicher postoperativer Therapie (nur 85 % der Patientinnen mit FIGO IC mit adjuvanter Chemotherapie, einige Patientinnen sogar noch mit P32). Wertvoll an dieser Studie ist ein komplettes Staging aller Patientinnen mit Hysterektomie, beidseitiger Adnexektomie, Omentektomie, pelviner und paraaortaler Lymphonodektomie und multiplen Peritonealbiopsien. Damit wurde sichergestellt, dass es sich wirklich um ein Stadium IC handelte. Interessanterweise war in dieser Untersuchung das Grading prognostisch nicht bedeutsam.
Wenn es denn so schwer ist, die Frage zu beantworten, warum wird es dann immer wieder versucht?
Es geht auch darum, ob der mittlerweile standardmäßige endoskopische Zugang der potentiell schlechtere weg ist. Viele Untersuchungen zeigen, dass beim „minimal access“ das Risiko von Ruptur und Zellverschleppung gegenüber der Laparotomie erhöht ist. In Deutschland wurden im Jahr 2007 insgesamt 7976 Adnexoperationen mit vollständiger Entfernung der Adnexe bei Frauen über 60 Jahre durchgeführt. Dabei fanden sich „nur“ 472 Ovarialkarzinome. Nach den Daten der Krebsregister ist die Inzidenz des Ovarialkarzinoms von 8970 (1993) auf 9950 (2003) angestiegen, die Mortalität jedoch von 11.0 auf 8.6/100 000 gesunken.
Nach meiner Ansicht bleibt die endoskopische Diagnostik – auch unter Berücksichtigung der geringen Spezifität – für die Frühdiagnose des Ovarialkarzinoms unverzichtbar. Ein persönlicher Tipp: Wenn Sie sichergehen wollen, sollten Sie bei allen Ovarialtumoren mit Adhäsionen zu benachbarten Organen zumindest bei postmenopausalen Patientinnenund/oder sonographisch suspekten Tumoren auf die Laparatomie umschalten. Bei Verwachsungen ist die Gefahr einer Ruptur beim endoskopischen Operieren auch in erfahren Händen deutlich erhöht. Damit kann man im Einzelfall dafür sorgen die Prognose nicht zu verschlechtern. Auch bei Ungewissheit gilt: im Zweifel für die Patientinnen.

H. Peter Scheidel

Neues und evidence basiertes zur Sectio-Technik

Die Kaiserschnittentbindung über unteren transversen Querschnitt wurde erstmals 1926 von Kerr beschrieben (Am. J. Obstet. Gynecol. 1926; 12:729–734) und seither mannigfaltig modifiziert. Was die stumpfe Erweiterung der Hysterotomie anbelangt, hat sich allerdings nicht viel geändert: Diese erfolgt nach wie vor über die beiden Zeigefinger des Operateurs in seitlicher Richtung mit Tendenz nach cranial („Smiley-Technik“). Genau diese Technik wurde jetzt in einer grossen randomisiert kontrollierten Studie in Frage gestellt. Die Hypothese lautete: Ist eine craniocaudale stumpfe Erweiterung der Hysterotomie allenfalls besser und sicherer, als das laterale Erweitern (Abb. 1).
811 Frauen, jenseits von 30 Schwangerschaftswochen wurden in diese Studie eingebracht und in zwei Gruppen randomisiert. Das primäre Ziel war der Vergleich der

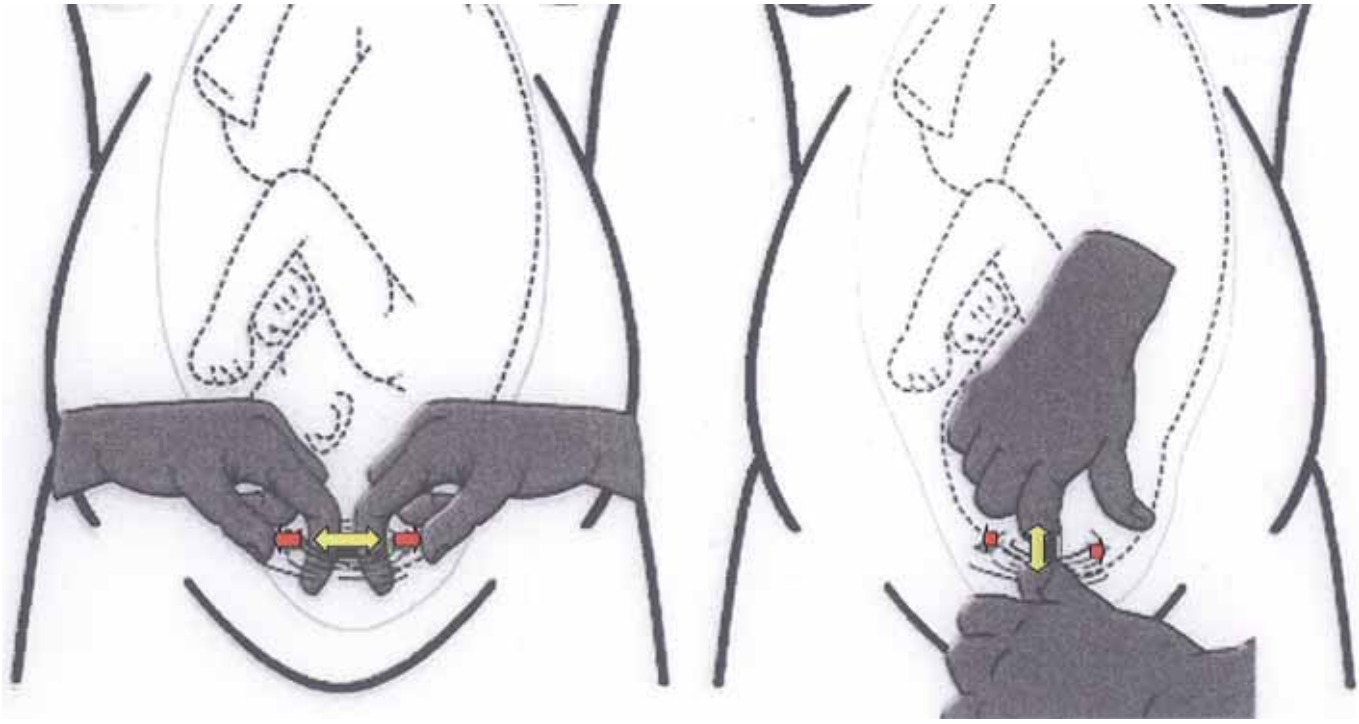

Abb. 1. Schematische Darstellung der Technik

Inzidenz eines ungewollten Weiterreissens der Hysterotomie, definiert als ein Gebärmutterwanddefekt, der eine zusätzliche chirurgische Versorgung notwendig macht. Darüber hinaus wurde auch der Blutverlust registriert und die Anzahl von Frauen mit einem exzessiven Blutverlust (> 1500 ml) verglichen.
Die Studie zeigte eine signifikant häufigere Rate ungewollter Einrisse bei der Gruppe mit querer Erweiterung der Hysterotomie (7.4 % versus 3.7 %; p = 0.03). Parallel dazu verhielt sich die Rate von exzessivem Blutverlust (2 % versus 0.2 %; p = 0.04). Eine multivariate Regressionsanalyse konnte zeigen, dass die transversale Erweiterung ein unabhängiger Risikofaktor für beides, nämlich zusätzliche Rissverletzung und grösserer Blutverlust war.

Kommentar
Es ist noch nicht allzu lange her, dass sich die stumpfe Erweiterung der Hysterotomie nach lateral gegenüber der Schnitterweiterung hat durchsetzen können. Was in einer wahrscheinlich nicht ausreichend gepowerten Studie 1994 nicht gelang (Am. J. Obstet. Gynecol. 1994; 171:1022) konnte in einer Studie 8 Jahre später, in die 945 Patienten eingebracht wurden (BJOG 2002; 109:448) eindeutig belegt werden. Die Schnitterweiterung hat deutlich mehr Nachteile, als das stumpfe Aufdehnen nach lateral: 27 % gegenüber 9 % vermehrte Risse, 2 % versus 0.4 % Bluttransfusionen. Die Sachlage war nun nicht nur statistisch, sondern auch klinisch klar: Die Schnitterweiterung der Hysterotomie sollte eigentlich ausgedient haben.

Wie aber kommt man überhaupt auf die Idee, die quere stumpfe Erweiterung durch eine cranio-caudal gerichtete zu ersetzen? Offensichtlich dadurch, dass man den Muskelfaserverlauf im unteren Uterinsegment kennt. Diese verlaufen dort nämlich quer und zirkulär, so dass ein längsgerichteter Zug durchaus den Uterus in Faserverlaufsrichtung quer eröffnet.
Am Studiendesign ist nichts auszusetzen. Grundsätzlich gilt natürlich wie für jede chirurgische Studie: Der Operateur ist nicht „geblindet“. Immerhin hat man versucht diesen grundsätzlichen Nachteil dadurch entgegenzuwirken, dass beide beteiligten Chirurgen sich einigen mussten, ob es sich im Einzelfall um eine nicht erwünschte Risserweiterung der Gebärmutterwand gehandelt hat oder nicht. Wem es trotzdem absurd vorkommt, der sollte es so wie wir auch – einfach einmal ausprobieren: es funktioniert tatsächlich, und zwar sehr elegant.

Markus Hodel
Bernhard Schüssler

luzerner kantonsspital
NEUE FRAUENKLINIK LUZERN

NAHTKURS*
höhergradiger Dammrisse

Theorie und praktische Übungen
Endoanaler Ultraschall

vom 25. April 2009
09.30–15.00 Uhr

Vorwort

Sehr geehrte Kolleginnen und Kollegen

Wir laden Sie herzlich zu einem weiteren Nahtkurs höhergradiger Dammrisse ein, diesmal in Luzern. Die Fortbildung legt den Schwerpunkt auf die praktischen Übungen. Eingangs diskutieren wir mit Ihnen die aktuelle Literatur zur Diagnose, Management und Nachbetreuung der perinealen und analen Sphincterverletzungen, inklusive endoanalem Ultraschall. Der ganze Nachmittag seht Ihnen dann zum Üben der verschiedenen chirurgischen Techniken der Sphincterversorgung an anatomischen Präparaten unter Anleitung von Tutoren zur Verfügung.

Prof. Dr. med. Bernhard Schuessler *Dr. med. Markus Hodel*

Kursleitung:

Prof. Dr. Bernhard Schuessler
Chefarzt Neue Frauenklinik
Luzerner Kantonsspital

Dr. Markus Hodel
Leiter Geburtshilfe, Neue Frauenklinik
Luzerner Kantonsspital

Organisation:
Heidy Vetter, Sekretariat Prof. Dr. B. Schuessler
Telefon 041 205 35 02 / Fax 041 205 59 32
E-mail: heidy.vetter@ksl.ch

Tagungsort:
Hörsaal Kinderspital
Luzerner Kantonsspital

Zeit:
Samstag, 25. April 2009, 09.30–15.00 Uhr
Ab 09.30 Uhr Anmeldung (Kaffee und Gipfeli)

Kosten (Kurs, Script, Verpflegung inbegriffen)
Fr. 280.00

Einzahlung an Luzerner Kantonalbank, PC-Konto Bank: 60-41-2,
z.G. Kto.-Nr. 01-00-621970-01, IBAN-Nr.
CH59 0077 8010 0621 9700 1
lautend auf Prof. Dr. B. Schuessler, Vermerk Spincterkurs 2009

Bitte beachten:
Anmeldung über E-mail an Frau H. Vetter bis 17. April 2009.
Definitive Anmeldung gilt erst mit der Bezahlung des Kurses.

Die Teilnehmerzahl ist pro Kurs auf 50 Personen begrenzt.
Der Kurs wird von der Schweiz. Gesellschaft für Gynäkologie und Geburtshilfe (SGGG) anerkannt.

PROGRAMM

09.30 **Registration (Kaffee und Gipfeli)**

10.00 **Begrüssung**
B. Schuessler

10.10 **Anatomie und Physiologie des Analsphincter-apparates**
B. Schuessler

10.30 **Risiken für höhergradige Dammrisse und Möglichkeiten derPrävention**
D. Surbek

10.50 **Praktisches Management von Analsphincterrissen**
D. Faltin

11.10 **Chirurgische Technik der Sphincter-Versorgung Overlap oder End-zu-End?**
A. Kuhn

11.30 **Perineal Clinic - endoanaler Ultraschall – Stellenwert heute**
M. Hodel

11.50 **Diagnose und Therapie der Stuhl- und Wind-inkontinenz**
G. Curti

12.10 Kleiner Mittagslunch

13.00 **Videodemonstration: Chirurgische Versorgung von Sphincterrissen am Schweinepräparat**
M. Hodel

13.15 **Praktische Übungen am Analsphincter bei Schweinepräparaten mit Tutoren**
A. Kuhn, B. Schuessler, M. Hodel

15.00 **Kursende, Evaluation und Zertifikatabgabe**

*Blockkurs zur Erlangung des FMH-Titels in Gynäkologie und Geburtshilfe

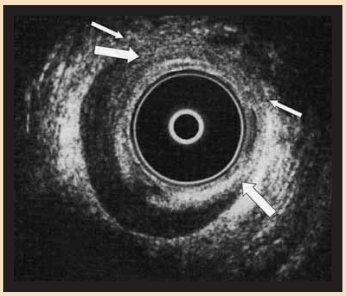

Referenten:

Dr. med. Gaudenz Curti
1. Oberarzt Chirurgie, Leiter der Proktologie
Luzerner Kantonsspital

Dr. med. Annette Kuhn
Oberärztin und Leiterin Urogynäkologie
Universitäts-Frauenklinik, Inselspital Bern

Prof. Dr. Daniel Surbek
Chefarzt Geburtshilfe und fetomaternale Medizin
Universitäts-Frauenklinik, Inselspital Bern

Dr. Daniel Faltin
Dianuro und HUG, Genève

Wussten Sie schon …

…, dass Gewichtsabnahme bei übergewichtigen Frauen zu einer Reduktion des Urininkontinenz-Risikos führt?

In einer randomisierten Studie wurden 338 Frauen mit einem Body-mass-Index von 25 und darüber, die gleichzeitig zehn oder mehr Inkontinenz-Episoden pro Woche aufwiesen, entweder einem intensiven Gewichtsreduktionsprogramm zugelost, oder aber einem Instruktionsprogramm. Beide Gruppen erhielten bei Einstieg in die Studie ausführliche Aufklärung in Bezug auf ihren Beckenboden, inkl. Beckenbodentraining. Die Kontrollgruppe wurde viermal während der Periode zu einem Instruktionsabend, bezogen auf Gewichtsabnahme, sportliche Aktivität und Essverhalten, einbestellt.
In der Behandlungsgruppe betrug die Gewichtsabnahme 7.8 kg im Durchschnitt, verglichen mit 1.5 kg in der Instruktionsgruppe ($p < 0.001$). Gleichzeitig wurde die wöchentliche Anzahl von Inkontinenz-Episoden um 47 % gegenüber 28 % in der Kontrollgruppe gesenkt ($p = 0.01$) Signifikant war die Reduktion von Stressinkontinenz-Episoden während bei der Reduktion hyperaktiver Harnblaseninkontinenz-Episoden zwischen den beiden Gruppen kein Unterschied zu verzeichnen war. Diese gemessenen Veränderungen spiegeln sich auch in der Selbstperzeption der Studienteilnehmerinnen wieder. Auch hier waren sämtliche Parameter in der aktiven Gruppe signifikant besser (N. Engl. J. Med. 2009; 360:481–490).

Kommentar
Übergewicht ist ein bekannter Risikofaktor für eine Harninkontinenz (z.B. BJOG 2003; 110:247–254). Das Umgekehrte, nämlich dass Gewichtsabnahme ein therapeutischer Schritt bei der Harninkontinenz darstellt, wurde zwar früher bereits an kleinen und insbesondere auf massiven Gewichtsverlust bezogene Studien bewiesen (Am. J. Obstet. Gynecol. 1992; 167:392–397), die hier vorliegende Studie belegt diesen Therapieansatz nun aber auch für eine mässige Gewichtsabnahme von durchschnittlich 8 %. Fazit: Zur konservativen Therapie der Harninkontinenz bei übergewichtigen Frauen sollte auf jeden Fall ein Gewichtsreduktionsprogramm angeboten werden.

b.s.

…, dass die EPA, das Umweltbundesamt der USA, für Schwangere, Stillende und Frauen im gebärfähigen Alter eine Auswahl von toxisch belasteten Seefischen zusammengestellt hat?

Wegen der Verschmutzung der Weltmeere kommt es bei Seefischen zu unterschiedlichen Konzentrationen von giftigen Schadstoffen, sodass in der Schwangerschaft und Stillzeit beim Verzehr einiger Fischsorten Vorsicht geboten ist. Das gilt auch für den beliebten Thunfisch (in Dosen und frisch), weil er überhöhte Anteile von Methylquecksilber enthalten kann. Vorsicht ist auch geboten bei Makrele, Marlin, Hai und Granatbarsch, Heilbutt, Hummer (bezogen auf Maine USA), Zackenbarsch, und der Meerforelle. Die nationale Wissenschaftsakademie der USA schätzt, dass allein im eigenen Land jährlich 60.000 Kinder mit neurologischen Beeinträchtigungen als Folge von Belastungen durch Methylquecksilber zur Welt kommen. Dass Mutationen, Krebs und Nervenschädigungen auch beim Erwachsenen durch den Einfluss von Methylquecksilber entstehen können, gilt inzwischen als wissenschaftlich gesichert. Eine massive Einschränkung der Zeugungsfähigkeit des Mannes durch den Verzehr von kontaminierten Fischprodukten führten mehrere Forschergruppen unabhängig von einander auf das aufgenommene Quecksilber zurück. Reihenuntersuchungen zeigten bei Paaren in Hongkong, dass Männer mit einer hohen Methylquecksilber-Belastung abnorme Spermienbeweglichkeit und -fehlbildungen aufwiesen. Aufgrund des wachsenden Wissens über die fatalen Einflüsse von Methylquecksilber fordern Verbraucherschützer, die gesetzlich zulässigen Grenzwerte zu vereinheitlichen und herabzustufen. (Quelle: bvf)

Kommentar
Die Ernährungsberatung von Schwangeren wird immer problematischer. Eigentlich kann man unbedenklich nur noch synthetisches Eiweiß (z.B. Astronautenkost) und Gemüse aus dem eigenen Garten empfehlen. Und natürlich die notwendigen Nahrungsergänzungsmittel.

h.p.s.

…, dass Koffeinkonsum während der Schwangerschaft ein unabhängiger Risikofaktor für die Entwicklung einer intrauterinen Mangelentwicklung ist?

In einer prospektiven longitudinalen Beobachtungsstudie bei insgesamt 2635 schwangeren Frauen, die während der 8. bis 12. Schwangerschaftswoche rekrutiert wurden, konnte gezeigt werden, dass der Koffeinkonsum assoziiert ist mit einem erhöhten Risiko für eine intrauterine Mangelentwicklung, etwa gleichbedeutend mit dem Risiko von Alkohol. Ein „Cut-off-Point“, unterhalb welchem das Koffein keine Rolle mehr spielt, konnte nicht gefunden werden. Oberhalb von 30 mg Koffein pro Tag (eine Tasse Kaffee: ca. 100 mg; 0.5 L Coca Cola: 50 mg) steigt das Risiko sofort und deutlich an und erhöhte sich dann signifikant bei zunehmendem Konsum (BMJ 2008; 337:1334–1338).

Kommentar
300 mg Koffeineinnahme pro Tag galt bisher als empfohlene Obergrenze während der Schwangerschaft. Diese Studie zeigt, dass wesentlich weniger bereits ausreicht, um eine Gewichtsreduktion beim Feten zu induzieren, die zwar deutlich geringer ist als durch das Rauchen, aber immerhin im Bereich von Alkoholkonsum während der Schwangerschaft liegt. Interessant ist auch, dass in dieser Studie mehr als 60 % des konsumierten Koffeins nicht vom Kaffee, sondern vom Tee stammt.
Fazit: Die Autoren empfehlen eine strikte Koffeinreduktion während der Schwangerschaft (weniger als 100 mg pro Tag). Die Autoren des Begleiteditorials sind, basierend auf der vorhandenen Evidenz, weniger streng: Reduktion des Koffeinkonsums „Ja“. Gleichzeitig warnen sie vor Ersatz durch Softdrinks mit hohem Zuckergehalt (BMJ 2008; 337:2316).

b.s.

…, dass die Prävalenz von high risk HPV Infektionen bei Frauen zwischen 57 und 85 Jahren bei 6 % liegt?

Die Studie wurde an einem repräsentativen Kollektiv von insgesamt 1550 Frauen durchgeführt. Neben einem selbstkontrollierten Vaginalabstrich für die HPV Probe, wurde auch die Anamnese erfasst.
Fazit: Eine HPV Infektion verheirateter Frauen war signifikant seltener, bei Raucherinnen war das Risiko deutlich erhöht. Ebenso hatten hysterektomierte Frauen ein erhöhtes HPV Trägerrisiko. HRT veränderte die Risikosituation nicht (Obstet. Gynecol. 2008; 112:979–989).

Kommentar
Eine Infektion mit HPV-High-Risk-Viren ist offensichtlich kein auf die sogenannte junge Frau bezogenes Problem. Darüber hinaus bleibt die Prävalenz auch bis in das hohe Alter (obere Altersgrenze dieser Studie 85 Jahre) stabil. Auch unterscheiden sich die Risikofaktoren bei älteren Frauen nicht von denen der jüngeren. Diese Studie generiert zum einen Fragen, wie z.B.: Warum ausgerechnet bei Frauen nach Hysterektomie höheres Risiko? Wie ist es zu erklären, dass Frauen mit einem oder mehreren Krebserkrankungen eine signifikant höhere Prävalenz haben? Sie trägt aber zur Erklärung von Daten anderer Studien bei, die eine zweiphasige Altersverteilung für HPV Infektionen des Genitaltraktes beschreiben (Lancet. Int. Dis 2007; 7:453–459). Sie legt auch nahe, dass in einer alternden Gesellschaft mit einem sich ändernden Sexualverhalten nicht nur der Männer sondern auch der Frauen, eine regelmässige Krebsvorsorgeuntersuchung offensichtlich auch in höherem Alter von Nutzen ist. *b.s.*

…, dass durch eine rektovaginale Untersuchung eine vaginale HPV-Infektion nach rektal verschleppt werden kann?

Genitale HPV-Infektionen sind heute die häufigsten sexuell übertragenen Infektionen in westlichen Ländern. Man schätzt, dass mehr als 75 % aller sexuell aktiven Erwachsenen irgendwann einmal damit infiziert werden. Junge Frauen haben das höchste Risiko und die Infektionen sind praktisch immer subklinisch. HPV-Infektionen führen nicht nur zu genitalen, sondern auch kolorektalen Malignomen. Kolorektale Karzinome sind die dritthäufigste Krebsursache bei Frauen (1. Mamma Ca, 2. Lungen Ca.) und HPV-DNA wurde in 74 % aller kolorektalen Karzinomen nachgewiesen.
Die Ausbreitung von HPV-Infektionen erfolgt im Allgemeinen durch Haut-Haut-Kontakt beim Geschlechtsverkehr. Der Autor empfiehlt deshalb bei der rektalen (oder rekto-vaginalen) Untersuchung den Untersuchungshandschuh zu wechseln. (Hurd, W., Am. J. Obstet. Gynecol. 2008; 198:260.e1–260.e2.)

Kommentar
Eines dieser vielen kleinen Dinge, die man vielleicht noch nicht bedacht hat. Traditionell versucht man jede Kontamination von rektal nach vaginal zu vermeiden, anders herum macht es offenbar auch Sinn.

m.k.h.

…, dass eine laparoskopische Appendektomie chronische rechtsseitige Unterbauchschmerzen beseitigte?

40 Patienten im Alter von 15 bis 45 Jahren (83 % Frauen) mit chronischen oder rezidivierenden Unterbauchschmerzen im rechten Unterbauch während mehr als 3 Monate Dauer (Ausschlusskriterien chronische Rückenschmerzen, Status nach Abdominaloperation, gastrointestinale oder gynäkologische Erkrankung) wurden prospektiv randomisiert in einer laparoskopischen Appendektomie-Gruppe oder diagnostischen Laparoskopie-Gruppe. Nach 6 Monaten hatten 78 % der Patienten in der Therapie-Gruppe weniger Schmerzen gegenüber 32 % in der reinen Laparoskopie-Gruppe. Die Patienten wurden erst 6 Monate später informiert, ob eine Appendektomie oder nur eine diagnostische Laparoskopie durchgeführt worden war! Nach Beendigung der Studie wurden 12 der 22 Patienten in der Laparoskopiegruppe wegen persistierender Beschwerden trotzdem noch appendektomiert. 8 dieser 12 zeigten eine ähnliche Schmerzverbesserung wie in der Therapiegruppe. (Roumen R.M.H, et al. Br. J. Surg. 2008; 95:169–174).

Kommentar
Diese bemerkenswerte, methodisch ausgezeichnete Studie, die trotz kleiner Patientenzahl zu hoch signifikanten Ergebnissen kam, hätte wohl kaum eine schweizerische Ethikkommission überlebt! Dementsprechend war es auch schwierig, in dieser Studie Patienten zu rekrutieren (das ganze dauerte 10 Jahre!). Trotzdem sind die Resultate überzeugend. Die Studie wirft erneut die Frage auf, ob es so etwas wie eine chronische oder rezidivierende Appendizitis gibt. Daraus den Schluss zu ziehen, bei chronischen Unterbauchschmerzen einfach zu einer Appendektomie zu greifen, wäre sicher falsch. Trotzdem sollte diese Option (insbesondere wenn man minimal invasiv vorgeht) mindestens bedacht werden bei einem wohl eher begrenzten Patientengut.

m.k.h.

…, dass Frauen, die während der Geburt viel Wasser trinken, den Geburtsvorgang erschweren?

287 Frauen in einer schwedischen Gebärklinik, wo „freies Trinken“ gestattet war, wurden untersucht. 61 Frauen tranken mehr als 2,5 l! 26 % dieser Gebärenden entwickelten eine Hyponaträmie (Plasma Na < 130 mmol/l nach der Geburt). Es bestand eine Korrelation zwischen niedrigen Na-Werten und Geburtsdauer vor allem in der Austreibungsperiode sowie vaginaloperativen Entbindungen und sekundären Sectio caesarea wegen Geburtsstillstand. (BJOG 2009; 116:564–73)

Kommentar
Wir leben in einer Zeit, wo bei allen möglichen Gelegenheiten Trinken in ist. In jedem Fitnessstudie dominieren Menschen mit „Sigg“ und anderen bottles (es kommt einem manchmal vor wie Säuglingsflaschen mit Nuggi). Ein weiterer Ort wo oft übertrieben wird: nach Beckenboden- und Inkontinenzoperationen.

m.k.h.

…, dass 6 Patientinnen mit Roboter-assistierter Sakrokolpopexie bzw. Hysterektomie über Haarverlust und Skalpschmerzen klagten?

Im AAGL-endo-exchange automatic digest system, einem Austauschportal für gynäkologische Endoskopiker, berichteten Ärzte, die in ihrem community hospital über 1300 Roboter-assistierte (RA) Operationen durchgeführt hatten, über diese Komplikation. Sie bemerkten, dass eine RA-Sakropexie ca 6–7 Stunden, eine Hysterektomie 3–4 Stunden dauerten. Verschiedene Ärzte nahmen zu diesem Problem Stellung und wiesen u.a. darauf hin, dass eine prolongierte Trendelenburg-Lagerung zu einem zerebralvenösen Stau und Oedem führe. Eine vaskuläre Skalp-Nekrose mit darauffolgender Alopezien ist eine typische Folge prolongierter Operationen. Als Prävention empfehlen Anästhesisten regelmässig auch den Kopf der Pat. umzulagern.

Kommentar
Lange Operationszeiten haben ihr typisches Komplikationsspektrum, welches vor allem auch Lagerungsschäden beinhaltet. Nicht selten kommt der Chirurg erst ins Spiel, wenn bereits alles abgedeckt ist. Andererseits sind wir Operateure für eine optimale Lagerung (Vermeidung von Druckstellen etc.) haftpflicht-rechtlich verantwortlich und sollten uns deshalb **vor dem Abdecken** *über die korrekte Lage vergewissern. Nicht selten verschiebt sich die Patientin auf dem Tisch bei tiefer Trendelenburglage. Bei OP-Marathons muss regelmässig die Lagerung korrigiert und kontrolliert werden. Mich wundert die enorme Operationsdauer bei eigentlichen Standardoperationen wie Hysterektomie und Sakropexie, welche beide im Regelfall nicht länger als 1 bis 2 Stunden dauern sollten (ohne Operationsroboter).*

m.k.h.

…, dass auch Babys von der minimal invasiven Laparoskopie-Technik profitieren?

Eine methodisch gute prospektiv randomisierte Studie bei Kleinkindern mit Pylorus-Stenose zeigte, dass mit der laparoskopisch versus offenen Technik die Rekonvaleszenzzeit bis zur vollkommenen enteralen Ernährung statistisch hochsignifikant kürzer war (18,5 versus 23,9 Std.), dazu kam eine kürzere Hospitalisationsdauer (33,6 versus 43,8 Stunden). Wegen dieser Signifikanz wurde die Studie nach 180 Probanden vorzeitig abgeschlossen. Beide Techniken waren gleich sicher, aber drei von 87 (3,5 %) gegenüber 0 % (0 von 93) der Pylorusmyotomien waren mit laparoskopischer Technik inkomplett. (Lancet 2009; Doi: 10.10.16/s0140-6736(09) 6000-4)

Kommentar
Keiner zu klein, um von minimal invasiven Operationstechniken zu profitieren.

m.k.h.

Prof. Bernhard Schüssler
Neue Frauenklinik
Prof. Joachim Diebold
Pathologisches Institut
Kantonsspital Luzern

Morbus Paget der Vulva

Frau L.M., eine 45-jährige Patientin mit unauffälliger gynäkologischer Anamnese stellte sich bei ihrer Gynäkologin wegen seit einiger Zeit bestehendem juckendem Ausschlag im Bereich der Vulva vor. Die Beschwerden datierten bei genauerer Befragung ca. 9–12 Monate zurück, die Patientin hatte diese Beschwerden zunächst auf ihre Radsportaktivitäten zurückgeführt.

In der Familienanamnese erwähnenswert: Vater und Bruder des Vaters an Darmkrebs erkrankt. Bei der Schwester wurde im Alter von 47 Jahren die Diagnose Brustkrebs festgestellt, ebenso wie bei der Grossmutter mütterlicherseits in fortgeschrittenem Alter.
Die fachärztliche Untersuchung ergab eine auf die linke grosse Labie, überwiegend auf den behaarten Hautbereich beschränkte Läsion, welche sich durch multiple, teils konfluierende, zentral erodierte Effloreszenzen auszeichnete (Abb. 1). Die entnommene Biopsie ergab einen M. Paget (Abb. 2a–c).

Abb. 1. Makroskopischer Befund der linken Labie bei Erstdiagnose.

Als erster therapeutischer Schritt und gleichzeitig zum Ausschluss einer tiefer liegenden invasiven Geschwulsterkrankung erfolgte die Exzision der Läsion makroskopisch im Gesunden. Nicht ganz überraschend zeigten sich in der histologischen Untersuchung auch randständige Paget-Läsionen. Drei Monate später erfolgte eine Nachresektion des Narbenbereiches bei kranial und kaudal neu aufgetretenen Läsionen sowie eine grosszügige Laservaporisation des Areals (Abb. 3).
Zwölf Monate später hatten sich wiederum Paget-Läsionen eingestellt und zwar ausserhalb des operierten Bereiches, ansatzweise auch mit Überschreitung der Mittellinie im klitorisnahen Anteil des Labium maius. In Anbetracht des jungen Alters der Patientin und der Notwendigkeit, bei einem chirurgischen Sanierungsversuch verstümmelnd in den Genitalbereich eingreifen zu müssen, inklusive die Notwendigkeit zu plastischer Deckung, erfolgte die Entscheidung, zunächst konservative Therapiemassnahmen zu versuchen. Diese Therapie wurde mit der täglichen lokalen Applikation von Imiquimod Salbe 5 % (Aldara®) begonnen, und zwar bis zum Auftreten von Erosionen. Ziel dieser Behandlung ist es, über die Induktion von zytotoxischen Zytokinen die Paget Zellen zur Destruktion zu bringen. Diese Therapie wurde vor kurzem beendet, das Ergebnis vor allem auf die Dauer, ist noch offen.

Pathohistologische Erkenntnisse

Beim extramammären M. Paget der Vulva handelt es sich um eine intraepitheliale Neoplasie der Vulva-Epidermis, welche durchsetzt ist von zytoplasmareichen grossen Zellen mit Eigenschaften atypischer Epithelzellen apokriner oder ekkriner Drüsen, den sogenannten Paget-Zellen. Während beim M. Paget der Mamma praktisch immer eine Assoziation mit einem intraduktalen Karzinom nachgewiesen werden kann, findet sich in der Vulva nur bei 10–20 % der Patientinnen mit M. Paget ein assoziiertes Karzinom der Hautanhangsgebilde.

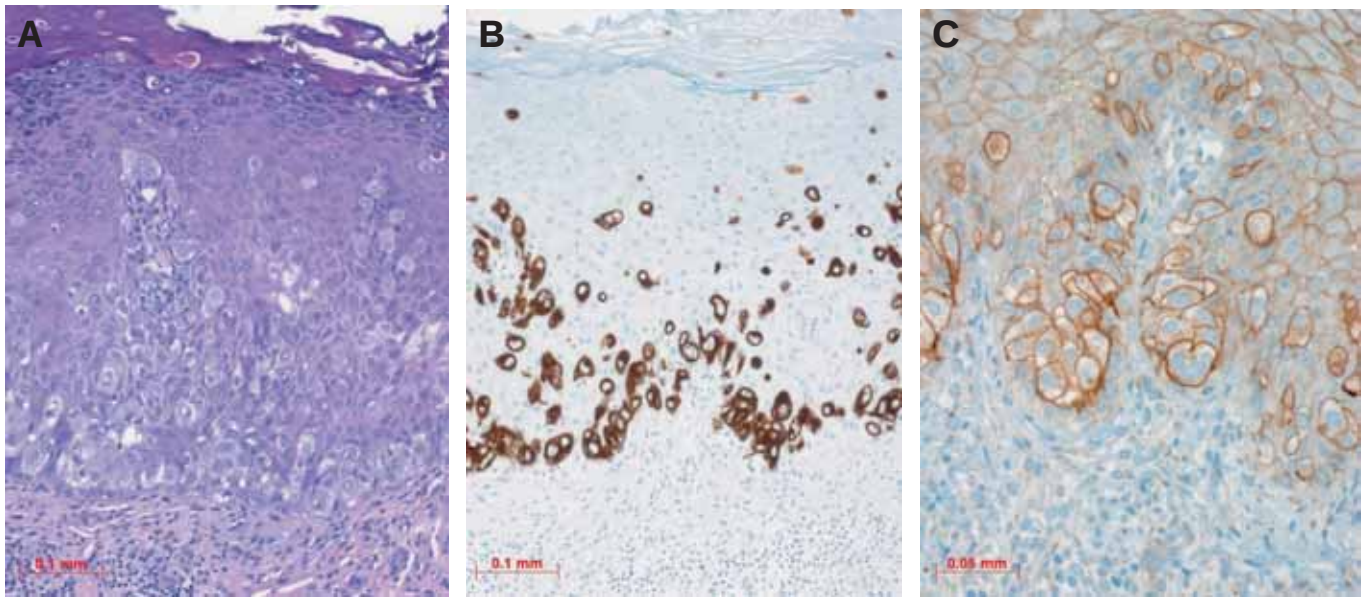

Abb. 2. **A:** Typisches Bild bei M. Paget der Vulva mit diskontinuierlich verteilten zytoplasmareichen Zellen in der Epidermis. **B:** Charakteristische starke Expression von Zytokeratin 7. **C:** Positivität der Zellmembran für das HER-2- Antigen.

Abb. 3. Befund vor dem zweiten Eingriff. Neben einer unauffälligen Narbe, in der sich histologisch gleichwohl Pagetzellen nachweisen liessen, erkennt man vor allem kaudal typische Effloreszenzen.

Der Entstehungsmechanismus des M. Paget der Vulva ist noch nicht vollständig geklärt. In neuerer Zeit wird eine Abstammung der Paget-Zellen von den sogenannten Toker-Zellen favorisiert (Am. J. Dermatopathol. 2005; 27:185–188). Dabei handelt es sich um Epithelzellen, welche sich physiologischerweise in der Epidermis der Vulva in der Umgebung von Brustdrüsen-ähnlichen Vulvadrüsen finden. Immunhistologisch lassen sie sich mit Antikörpern für Zytokeratin 7 darstellen. Den Namen verdanken sie ihrem Entdecker Cyril Toker, der 1970 erstmalig sogenannte Klarzellen in der Epidermis der Mamille in der Zeitschrift *Cancer* beschrieb.

Bemerkenswert ist, dass Paget-Zellen sowohl in der Mamille als auch in der Vulva häufig das HER2-Antigen exprimieren, was auf einer HER2-Amplifikation beruht. Da es sich um eine rein intraepithelial lokalisierte Neoplasie und nicht um einen invasiven Prozess handelt,

Kernaussagen I

- **Inzidenz:** M. Paget der Vulva macht etwa 1 % aller malignen Vulvaerkrankungen aus. Auf die USA bezogen (ca. 260 Mio. Einwohner) muss man etwa mit 30 Neuerkrankungen pro Jahr rechnen.
- **Prädilektionsalter:** 60–70 Jahre, überwiegend kaukasische Rasse und fast ausschliesslich Frauen.
- **Prädilektionsorte:** In erster Linie Vulva bis perianal. Beschrieben sind u.a. auch Läsionen in der Axilla, am Gesäss, Innenoberschenkel, Augenlider.
- **Pathohistologie:** Intraepitheliale nicht invasive Neoplasie basierend auf atypischen zytoplasmareichen, grossen Zellen, die möglicherweise von sogenannten Toker-Zellen abstammen. Entstehungsmechanismus unklar.
- **Karzinome als Ursache:** 4 bis 17 % Adenokarzinome innerhalb oder unterhalb der Oberflächenläsion.
- **Begleitkarzinome:** 20 % bis 30 % Karzinomnachweis an anderen Organsystemen (z.B. Mamma, Rektum, Blase, Urethra, Zervix, Ovar, Pankreas)

Kernaussagen II

- **Therapie:** Grosszügige Exzision oder Vulvektomie. 2 cm Abstand ist empfehlenswert, besser sind 5 cm um mikroskopisch sicherer im Gesunden zu sein.
- **Therapiealternativen:** Reicht von lokaler Aldara®-Therapie über Laser und photodynamische Lasertherapie bis hin zu Radiotherapie, Chemotherapie (lokal und systemisch).
- **Rezidivrisiko:** 12 % bis 58 %
- **Prognose:** Intraepithelialer M. Paget ohne Mikroinvasion bzw. darunterliegendem Adenokarzinom der Vulva und ohne begleitendes Karzinom hat eine gute Prognose.

erscheint eine systemische Therapie mit Trastuzumab jedoch nicht sinnvoll.

Üblicherweise wird bei einem M. Paget der Vulva eine weite lokale Exzision angestrebt. Dennoch kommt es auf Grund des diskontinuierlichen Ausbreitungsmusters häufig zu Rezidiven. Das Rezidivrisiko gilt aber auch für die Pagetzellen, die mit Hautanhangsgebilden wie Haarbalg etc. in die Tiefe verlagert sein können und sich damit epitheldestruierenden Eingriffen wie z.B. mit Imiquimod-Salbe entziehen können. Eine Beurteilung der Resektionsränder im Schnellschnitt ist auf Grund des Verteilungsmuster der neoplastischen Zellen problematisch und unsicher. Etablierte pathohistologische Kriterien, die eine sichere Abschätzung des Rezidivrisikos erlauben, existieren derzeit nicht.

Zusammenfassung

Vom Auftreten der Beschwerden bis zur Erstdiagnose eines extramammären M. Paget verstreichen, wenn man die Literatur verfolgt, durchschnittlich 2 Jahre (Br. J. Dermatol. 2000; 142:59–65). Insofern erfolgte die Diagnosestellung bei unserer Patientin mit einer Verzögerung von einem Jahr noch recht zügig, was auch an dem konsequenten Handeln der betreuenden Gynäkologin lag. Entschliesst man sich nämlich unter der Annahme einer dermatologischen Erkrankung für einen konservativen Therapieversuch z.B. mit lokalen Steroiden als ersten Schritt, dann sollte, wenn keine Besserung eingetreten ist, spätestens nach 6 Wochen eine Biopsie durchgeführt werden.

Bei dem bei Frau L. M. diagnostizierten M. Paget handelt es sich um die rein intraepitheliale nichtinvasive Form eines extramammären M. Paget ohne darunterliegendem

Adenokarzinom und ohne invasive Strukturen innerhalb der Läsion. Derzeit besteht auch kein koexistierendes Krebsleiden. Letzteres wurde zum Zeitpunkt der Erstdiagnose über eine Kolonoskopie, Zystoskopie und Spülzytologie, Mammographie, sowie Zervixzytologie und Ultraschall der Ovarien weitgehend ausgeschlossen. Die vorhandene spärliche Literatur verzeichnet für eine solche Ausgangssituation eine sehr günstige Langzeitprognose (BJOG 2005; 112:273–277).
Nicht gelungen ist bei dieser Patientin die komplette lokale Sanierung, insofern, als es bereits kurze Zeit nach dem Ersteingriff wieder zu einem Auftreten von Läsionen kam, und zwar weit ausserhalb der primär gesehen Läsion. Aus der Literatur ist ersichtlich, dass das Wiederauftreten von Rezidiven unabhängig von freien Schnitträndern zu sein scheint (Gynecol. Oncology 2007; 104:447–550). Die Tatsache, dass Rezidive auch in den zur Deckung grosser Defekte verwendeten Skincrafts wieder auftreten können (Obstet. Gynecol.1990; 76:543–554) und die offensichtlich gute Prognose haben dazu geführt, dass man bei ausgedehntem Befund anstelle von verstümmelnden chirurgischen Eingriffen eher konservativen Ansätzen mit Erhalt des Genitale den Vorzug gibt. Neben klassischer Bestrahlung rücken lokale 5 % Imiquimod Crème Therapie und CO_2-Laservaporisation in den Blickpunkt. Bei unserer Patientin wäre als nächster Versuch eine photodynamische Lasertherapie vorgesehen. Die Chancen mit dieser Behandlung sind insofern als günstig anzusehen, als das photodynamische Medikament zusammen mit dem Licht der spezifischen Wellenlänge die Tumorzellen direkt attackiert. (Cutis 2000; 65:331–333; Br. J. Dermatol. 1994; 131:445–446; Gynecol. Oncol. 1991; 43:137–140; Br. J. Dermatol. 1998; 138:169–172; J. Am. Acad. Dermatol. 2002; 47:229–235, J. Natl. Cancer Inst.1998; 20:889–905).

Unklar bleibt, ob die komplette Destruktion bzw. Resektion von Rezidiven, die Prognose insgesamt verbessert, beispielsweise über das Verhindern eines sekundären invasiven Wachstums. Genau dieser Punkt muss bei unserer Patientin, bei der die Hautveränderung per se bei der noch sehr jungen Patientin keinen relevanten Leidensdruck erzeugt und eine radikale Sanierung zu einer Destruktion der Vulva führen würde, offen bleiben.
Das gleiche gilt für ein konsequentes Screening bezogen auf möglicherweise sich entwickelnde Adenokarzinom-Erkrankung im Rahmen des M. Paget. Eine Übersicht aus dem Jahre 2005 empfiehlt neben der jährlichen lokalen und gynäkologischen Kontrolle eine Kolonoskopie alle 2 bis 3 Jahre, sowie die Wiederholung von Zystoskopie mit Spülzytologie und dem Urogramm. (BJOG 2005; 112:273–277).
Inwieweit bei unserer prämenopausalen Patientin statt einer jährlichen Mammographie und Sonographie ein MRI der Mamma eingesetzt werden sollte, bzw. das Screening hinsichtlich eines Ovarialkarzinoms auch die regelmässige Bestimmung der Tumormarker CA 125 und CA 19-9 beinhalten sollte, entzieht sich gesichertem Wissen. Wir halten die beiden letzten Massnahmen bei dieser prämenopausalen Patientin mit einer familiären Mamma-Ca-Disposition für empfehlenswert.

Dr. Elmar Fritsche[1]
Leitender Arzt
Plastische Chirurgie
Dr. Susanne Bucher
Leitende Ärztin
Neue Frauenklinik
Kantonsspital Luzern

Brustrekonstruktion – ein Update

Bei ca. 40 % aller Mamma-Ca Neuerkrankungen ist eine Erhaltung der Brust nicht sinnvoll möglich, eine Ablatio also notwendig. Dieser Eingriff ist für viele Frauen ein erheblicher Einschnitt in Körperwahrnehmung und Selbstwertgefühl. Zahlreiche Studien haben einen negativen Einfluss auf die Lebensqualität belegt. Glücklicherweise kann heute den Betroffenen eine Brustrekonstruktion als integraler Bestandteil der Therapie angeboten werden.

Ziel der Brustrekonstruktion ist es, die Form und das Volumen der Brust wieder herzustellen und damit die Lebensqualität der Frauen zu verbessern, ohne die Prognose der Frauen zu verschlechtern.
Wieviele von den ca. 1600 brustamputierten Frauen in der Schweiz pro Jahr zu einer Brustrekonstruktion kommen, ist nicht bekannt. Schätzungen gehen davon aus, dass ca. 20–30 % der betroffenen Frauen eine Rekonstruktion der Brust wünschen. Man darf also pro Jahr von 400–500 Frauen mit plastischer Rekonstruktion ausgehen. Die Mehrheit davon wird mit Brustimplantaten rekonstruiert, etwa 30 % der Frauen lassen eine autologe Brustrekonstruktion durchführen und damit die Negativfolgen einer Ablatio aufgefangen werden, wobei diese immer abhängig von den jeweiligen individuellen Lebensumständen der Frau sind.

Für die Entscheidung für oder gegen eine Brustrekonstruktion ist es unabdingbar, dass die Frauen ausführlich über die verschiedenen Rekonstruktionsverfahren präoperativ informiert werden. Dazu können der behandelnde Gynäkologe, der plastische Chirurg und der Onkologe ihre Beiträge leisten. Die Erfahrung zeigt, dass die Frauen mit ihren Entscheidungen und zuletzt auch mit den Resultaten der Rekonstruktion am besten zufrieden sind, wenn sie aktiv in den Entscheidungsprozess involviert gewesen sind.

[1] Dr. Elmar Fritsche und Dr. Susanne Bucher arbeiten in einer wöchentlichen interdisziplinären onkoplastischen Sprechstunde im Rahmen des zertifizierten Brustzentrums zusammen

Die Brustrekonstruktion erfolgt meistens in 2 Behandlungsschritten:

1. Rekonstruktion der Form der Brust
2. Rekonstruktion des Brustwarzen/Brustwarzenhof-Komplex, falls dies von der Patientin gewünscht wird.

Die Rekonstruktion der Form der Brust kann entweder zusammen mit der Ablatio erfolgen (Sofortrekonstruktion) oder erst nach Abschluss der gesamten Primärbehandlung, inkl. Chemotherapie (Spätrekonstruktion). Grundsätzlich kann die Rekonstruktion entweder mit Implantaten oder mit autologem Gewebe erfolgen. Der Entscheid für oder gegen eine Technik richtet sich nach einer Reihe von Kriterien, wie Grösse und Ausdehnung des Tumors, der Grösse der zu rekonstruierenden Brust und der Grösse der gesunden Brust, den anatomischen und physischen Gegebenheiten und nicht zuletzt der Erwartungshaltung, den Wünschen und der Risikobereitschaft der Frauen.
Die Rekonstruktion des Brustwarzen/Brustwarzenhofes erfolgt häufig erst 3 Monate nach Abschluss der Form- und Volumenrekonstruktion. Im gleichen Eingriff erfolgt dann meist eine symmetrieangleichende Operation der gesunden Brust, überwiegend als Reduktionsplastik oder Straffungsoperation.

Rekonstruktion mit Implantaten

Für die Rekonstruktion mit Implantaten stehen verschiedene Optionen zur Verfügung. Möglich ist eine Sofortrekonstruktion mit einem definitivem oder einem adjustierbarem Implantat, eine zweizeitige Rekonstruktion mit einem Gewebe-Expander oder die Kombination mit autologem Gewebe.
Eine Sofortrekonstruktion mit einem kleinen definitiven Silikon-Implantat kommt nur für wenige Frauen in Frage, die kleine, kaum ptotische Brüste und zudem eine sehr gute Hautqualität haben. Bei der zweizeitigen Implantatrekonstruktion wird in einem ersten Schritt ein Gewebe-

Abb. 1. 56-jährige Patientin 6 Monate nach Rekonstruktion der rechten Brust mit Expanderprothese und Straffung der linken Brust

expander submuskulär unter den M. pectoralis major bzw. serratus anterior plaziert. Dies kann bereits anlässlich der Brustamputation aber auch nach der Brustamputation erfolgen. Nach der Wundheilung kann dann das repetitive Auffüllen des Expanders in der wöchentlichen Konsultation erfolgen. Diese Phase erstreckt sich häufig über einen Zeitraum von 6–10 Wochen, bis das gewünschte Volumen erreicht ist. In einigen Fällen wird bewusst das angestrebte Volumen überschritten, da postoperativ immer eine gewisse Schrumpfung eintritt. Nach erfolgter Füllung wird in der Regel 1–2 Monate zugewartet, in welcher sich das Gewebe vom Expandieren erholen kann bis dann das definitive Implantat anstelle des Expanders eingesetzt wird.

Nicht alle Frauen, die diese Art der Rekonstruktion wünschen sind gute Kandidatinnen. Bestrahlung oder ausgedehnte Hautresektion eignen sich aufgrund der Rigidität des Weichteilmantels weniger für diese Technik. Diesen Frauen kann diese Option nur in Kombination mit autologem Gewebetransfer vom Rücken oder Abdomen angeboten werden. Dadurch wird der Eingriff deutlich verlängert und das Risiko von Komplikationen auch an der Entnahmestelle steigt an.

Die Implantate bestehen grundsätzlich aus einer festen Silikon-Hülle, gefüllt entweder mit Kochsalzlösung oder viel häufiger aus Silikon-Gel. Der Markt bietet heute eine Vielzahl von Implantaten an die bezüglich Form (Rund/Anatomisch), Oberfläche (Texturiert/Nicht-texturiert) und Grösse variieren.

Die Vorteile der Implantatrekonstruktion sind vor allem in den kurzen Operationszeiten zu sehen und der Tatsache, dass keine zusätzlichen Narben entstehen. Nachteilig bei dieser Technik sind vor allem das Risiko von Kapselkontrakturen, Kapselrupturen und Spätinfekte, die eine Entfernung oder einen Austausch der Prothesen notwendig machen können. Frühkomplikationen im Sinne von Hämatomen oder Frühinfekten sind möglich aber insgesamt selten. Die Inzidenz von Komplikationen steigt bei Patientinnen mit postoperativer Bestrahlung deutlich an. Diese Patientinnen eignen sich besser für eine Rekonstruktion nur mit autologem Gewebe.

Das zu erzielende Resultat mit der Implantatrekonstruktion wird bestimmt durch eine Brust, die wenig Projektion aufweist und kaum ptotisch ist. Bei andern Frauen wird zwangsläufig eine Angleichungsoperation der Gegenbrust bei unilateraler Rekonstruktion notwendig werden.

Abb. 2. 52-jährige Patientin 6 Monate nach Brustrekonstruktion rechts mit Latissimus-dorsi-Muskellappenplastik mit Implantat

Abb. 3. 64-jährige Patientin 5 Monate nach Brustrekonstruktion rechts mit Latissimus-dorsi-Muskellappenplastik ohne Implantat

Autologe Brustrekonstruktion

Die Brustform kann auch mit körpereigenem Gewebe rekonstruiert werden. Als Spenderregion kommen in erster Linie der Rücken und das Abdomen und in zweiter Linie das Gesäss in Frage. Haut, Fett und/oder Muskelgewebe werden entweder gestielt oder frei mikrovaskulär zum Thorax gebracht, um dort Volumen und Form der Brust zu rekonstruieren. Der häufigste gestielte Lappen zur Brustrekonstruktion ist die Latissimus-dorsi-Muskellappenplastik. Dabei wird eine Hautspindel mit anhaftendem Fettgewebe über dem Muskel zusammen mit diesem Muskel vom Rücken nach vorne in den ursprünglichen Brustbereich rotiert unter Erhaltung der Durchblutung über das thorakodorsale Gefässbündel. Der Muskel wird dabei an seinem humeralen Ansatz vollständig abgelöst, um bei der Rekonstruktion möglichst viel Freiheit zu erhalten. Leider reicht häufig das Volumen der Latissimus-dorsi-Lappenplastik alleine nicht aus, um eine grössere Brust zu rekonstruieren. Daher wird diese Technik oft kombiniert mit einem Implantat, welches unter den Muskel eingebracht wird.

Abb. 4. Hebedefektnarben bei 59-jähriger Patientin am Rücken 12 Monate nach Brustrekonstruktion beidseits mit Latissimus-dorsi-Muskellappenplastiken

Eine andere Möglichkeit der autologen gestielten Brustrekonstruktion ist die Wiederherstellung der Brust mit dem Transverse-Rectus-Abdominis-Myocutaneous Flap (TRAM-Flap). Dieser Lappen besteht aus Haut und Fett-

Abb. 5. 51-jährige Patientin 7 Monate nach Brustrekonstruktion links mit gestieltem TRAM-Lappen und symmetrisierender Bruststraffung rechts. Der Lappenstiel ist subcutan am Oberbauch erkennbar

gewebe in der Unterbauchregion über den beiden Rectus abdominis Muskeln unterhalb des Bauchnabels und einem der beiden Rectus abdominis Muskeln. Der myokutane Lappen wird durch einen subkutanen Tunnel der Bauchwand hinauf zur Brust gezogen und dort zur Brust modelliert. Die vordere Rectusscheide kann meist direkt geschlossen werden, gelegentlich wird ein kleines synthetisches Netz zur Verstärkung eingesetzt.

Autologes Gewebe kann nicht nur gestielt zum Thorax gebracht werden, sondern auch durch mikrochirurgische Anastomosierung der Lappengefässe, also einem freien mikrovaskulären Gewebetransfer. Als Anschlussgefässe eignen sich entweder die thorakodorsalen Gefässe oder häufiger die Mammaria-Interna Gefässe. Um die Mammaria-Interna Gefässe benützen zu können, ist es notwendig, 2–3 cm Knorpel der 3. oder 4. Rippe am Übergang zum Sternum zu resezieren. Als Spenderregion für die freie Lappenrekonstruktion der Brust eignet sich vor allem die Unterbauchregion zwischen der oberen Begrenzung der Schamhaarregion und dem Bauchnabel. Wir unterscheiden dort zwischen 3 Arten von freien Lappen zur Brustrekonstruktion. In Frage kommt der freie TRAM-Flap, bei welchem 2–3 cm Rectus-Abdominis-Muskulatur in den Lappen integriert sind. Dies entspricht der gestielten TRAM-Variante mit dem Unterschied, dass bedeutend weniger Muskulatur geopfert werden muss. Die zweite Möglichkeit stellt der Deep-Inferior-Epigastric-Perforator Flap (DIEP) dar. Dieser basiert auf 1–3 Perforatoren der Arteria epigastrica profunda, welche durch den Rectus abdominis zum Fett und zur Haut des Unterbauches ziehen. Dabei wird im Idealfall keinerlei Muskelgewebe zur Brustrekonstruktion geopfert. Die dritte Option vom unteren Abdomen stellt der Superficial-Inferior-epigastic-Artery Flap (SIEA) dar. Die Gefässversorgung basiert dabei auf subkutanen Gefässen des Unterbauches.

Als Spenderregion für freie Lappen kommt auch das Gesäss in Frage. (Superior-gluteal-artery-Perforator Flap, S-GAP Flap). Diese Region stellt aber nicht die erste Wahl dar, sondern ist speziellen Einzelfällen überlassen.

Abb. 6. 47-jährige Patientin 8 Monate nach Brustrekonstruktion links mit DIEP-Lappen und Bruststraffung rechts

Abb. 8. 58-jährige Patientin 2 Jahre nach Brustrekonstruktion beidseits mit DIEP-Lappenplastiken

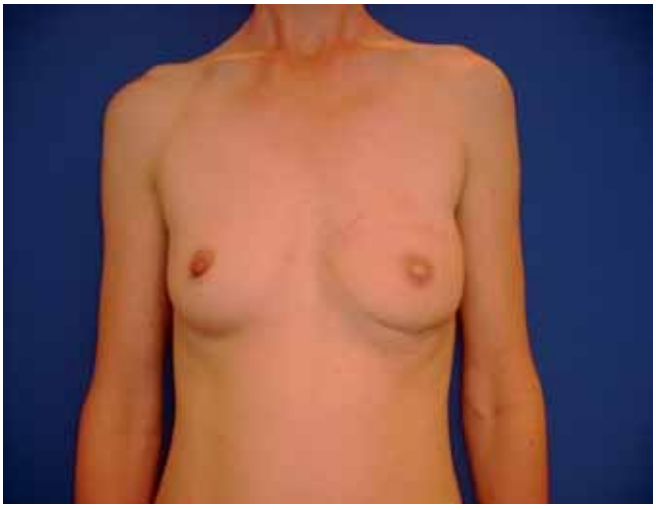

Abb. 7. 44-jährige Patientin 6 Monate nach Brustrekonstruktion links mit DIEP-Lappen

Abb. 9. 62-jährige Patientin 4 Monate nach Brustrekonstruktion beidseits mit DIEP-Lappenplastiken

Der Vorteil der autologen Brustrekonstruktion ist darin zu sehen, dass es mit diesen Methoden gelingt, eine natürlichere Brust mit mehr Projektion und Ptose zu rekonstruieren. Die Nachteile sind in den deutlich längeren Operationszeiten (2–8 Stunden), dem grösseren Blutverlust, den längeren Rekonvaleszenzzeiten und vor allem den zu-

Abb. 10. Hebedefektnarbe am Abdomen bei 45-jähriger Patientin 15 Monate nach Brustrekonstruktion links mit DIEP-Lappenplastik

sätzlichen Narben am Rücken, Abdomen oder Gesäss zu sehen. Bei Gewebeentnahme am Abdomen kann zusätzlich eine Bauchwandschwäche oder eine Hernie auftreten. Bei Gewebenekrosen bei gestieltem oder freiem Gewebetransfer sind zusätzliche Eingriffe notwendig. Die Inzidenz von Komplikationen steigt mit dem Alter der Patientinnen. Sie ist höher bei Raucherinnen und deutlich übergewichtigen Patientinnen und Frauen mit Diabetes.

Diskussion

Die Brustrekonstruktion sollte bei Frauen, die wegen eines Brustkrebses behandelt werden bereits im Therapiekonzept integriert sein, da diese Möglichkeit durchaus die Entscheidung für oder gegen eine Methode beeinflussen kann. Im Idealfall wird eine betroffene Frau im Rahmen eines zertifizierten Brustzentrums von einem multidisziplinären Team beraten, dem ein plastischer Chirurg angehört, der vertraut ist mit allen Techniken der Brustrekonstruktion. Die Entscheide, die getroffen werden müssen, sind einerseits die Wahl des Rekonstruktionsverfahrens und ob dieser Eingriff als Sofort- oder als Spätrekonstruktion durchgeführt werden soll. Es gibt Gründe, die sowohl für eine Sofortrekonstruktion sprechen als auch für eine Spätrekonstruktion. In der Regel wird das postoperative Ergebnis von Frauen mit Spätrekonstruktion als besser bewertet, als bei Frauen mit Sofortrekonstruktion, da letztere nie mit der Deformität der Brustamputation gelebt haben. Allerdings gibt es keine schlüssigen Hinweise, dass die Spätrekonstruktion psychologische Vorteile bringt.

Bisher gibt es keine Hinweise, dass bei Fällen mit autologer Rekonstruktion Lokalrezidive nicht oder später entdeckt werden. Für eine Sofortrekonstruktion spricht die Tatsache, dass es einfacher ist, bei umittelbaren Brustaufbau den Submammärfalt zu erhalten und damit das ästhetische Resultat besser ist und dass der emotionale Stress für die Frauen postoperativ geringer ist.

Bei der Wahl des Rekonstruktionsverfahrens (Implantat, autologe Rekonstruktion, Kombinationsverfahren) müssen die Wünsche der betroffenen Frau ins Zentrum gestellt werden. Sind ihre Vorstellungen und Erwartungshaltung mit dem Verfahren zu erreichen oder nicht? Kann die Frau dem psychologischen Stress standhalten, wenn Komplikationen bei aufwändigen freien gestielten Lappenrekonstruktionen auftreten? Es ist wichtig, den Frauen alle Möglichkeiten der Rekonstruktion mit Vor-und Nachteilen wertfrei vorzustellen, damit Sie selbst zu einer Entscheidung kommen. Dies ist die beste Grundlage, dass das Ziel einer erfolgreichen Rekonstruktion der amputierten Brust mit einer Steigerung der Lebensqualität der betroffenen Frau erreicht werden kann.

Literatur bei Dr. Elmar Fritsche

www.krebs-kompass.org

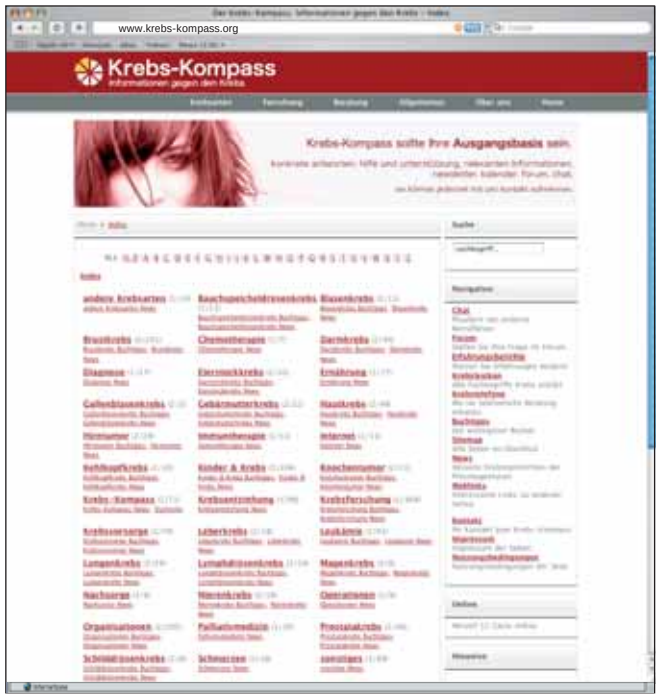

In diesem Informationsportal tauschen betroffene Frauen im Forum ihre Erfahrungen aus. Das ist auch für behandelnde Ärzte lesenswert. So antwortete eine Patientin auf die Frage: “Hat jemand Erfahrung mit Lapatinib?“:
„Hallo!
Schade, dass wir uns erst auf diesem Weg kennenlernen.
Kurze Vorgeschichte von mir: 12/2001 Mamma-Ca,
8 befallene Lymphknoten, Her 2neu +++, danach Ablatio,
6× EC- Chemo, 36 Bestrahlungen, anschließend an
Hera-Studie teilgenommen, 10/04 Metastasen in Leber
und Knochen, 19× Taxol Chemo und wöchentlich
Herceptin, 08/05 Gehirnmetastasen und 2 großeTumore
14 Kopfbestrahlungen, 05/06 10 neue Gehirnmetastasen,
jetzt LAPATINIB 2×750mg. Nehme es jetzt seit
8 Wochen ohne weitere zusätzliche Medikamente,
Herceptin wurde abgesetzt.
An Nebenwirkungen hatte ich anfangs etwas Übelkeit
und schwere Schlafstörungen, ist aber so nach 2 Wochen
verschwunden. Zum Schlafen nehme ich ein Valium
10mg. Akne (!!!) und das mit 45 Jahren, zeitweise
Durchfälle und sonst vertrage ich es aber ganz gut. Hatte
letzte Woche die ersten Kontrolluntersuchungen und sie
zeigten zumindest einen Stillstand im Wachstum der
Gehirntumoren, wenn auch keine Verkleinerung.
Bin aber in sehr gutem Zustand, körperlich fit und mir
meiner Situation sehr bewusst.“
Solche Schilderungen machen bewusst welche Verläufe
mit entsprechenden Einzelschicksalen verbunden sind.
Für Therapeuten ist es ohne Frage nützlich sich über die
gefühlten und realen Auswirkungen ihrer Therapie in
Patientinnenforen zu informieren.

h.p.s.

www.eierstockkrebs.de

„Der Eierstockkrebs (Ovarialkarzinom) ist der sechsthäufigste bösartige Tumor (Malignom) der europäischen Frau. Die Diagnostik und Therapie des Eierstockkrebses haben in den letzten Jahren große Fortschritte erfahren. Die vorliegenden Informationen für Patientinnen und ihre Angehörigen geben einen detaillierten Überblick zu den neuesten Entwicklungen“. So beginnt diese Informationsseite für Patientinnen, die inhaltlich von PD Dr. J. Sehouli und Prof. Dr. W. Lichtenegger gestaltet wurde. Obwohl die Seite von der Pharmaindustrie (GSK) gesponsert wird, kann man diese Seite für Patientinnen durchaus empfehlen. Es finden sich ausführliche Informationen zur Diagnostik und Therapie des Ovarialkarzinoms, ebenso wie Hinweise und Informationen zu Studien. Vor allem für Angehörige ist es nützlich sich über das Krankheitsbild zu informieren, um die unterschiedlichen Therapieschritte besser nachvollziehen zu können. Erfahrungsgemäß verbessert dies auch die Patientencompliance.

h.p.s.

Prof. Walter Jonat

Curriculum Vitae

1949 geboren in Hamburg

Universitätsstudium

1976	Nach Medizinstudium in Hamburg Ärztliches Diplom und Promotion zum Dr. med.

Forschung und klinische Tätigkeiten

1971 – 1983	Universität Hamburg Sonderforschungsbereich 34 (SFB 34) Endocrinology
1975 – 1976	Universität Hamburg Amalie-Sieveking Hospital
1976	Departement Anaesthesie und Intensiv-Medizin Amalie-Sieveking-Hospital, Hamburg (Intern)
1976 – 1985	Frauenklinik Zentral-Krankenhaus St. Jürgen-Strasse, Bremen Oberarzt
1985 – 1995	Universität Hamburg – Departement Gynäkologie und Geburtshilfe Hamburg-Eppendorf Oberarzt Assistenz-Professor
1995 – jetzt	Christian-Albrechts-Universität Kiel – Departement Gynäkologie und Geburtshilfe, Direktor

Mitglied der Redaktionsleitung

American Journal of Cancer

Achieves of Gynecology and Obstetrics

Geburtshilfe und Frauenheilkunde

GynSpectrum

Journal of Pharmacology and Therapy

Labormedizin

Der Onkologe

Senologie

Gynäkologische Praxis

Breast Cancer Online

Publikationen

152 wissenschaftliche Publikationen(PubMed)
653 Präsentationen
15 Bücher

Auszeichnungen

1985 – Staude-Pfannenstiel-Award

1992 – German Cancer Award

2006 – Wilhelm Warner Preis

2007 – Ehrendoktorwürde der Universität Kasachstan

2008 – Mitglied RCOG

2009 – Gunther-Bastert-Preis

Fragebogen

1. Wo möchten Sie leben?
   Dort, wo ich Zuhause bin.

2. Welche Fehler entschuldigen Sie am ehesten?
   Die Fehler anderer.

3. Welche Eigenschaften schätzen Sie bei einem Menschen am meisten?
   Aufrichtigkeit und Toleranz.

4. Ihre Lieblingsbeschäftigung?
   Medizin und Technologie.

5. Ihr grösstes Laster?
   Unpünktlichkeit.

6. Ihre grösste Stärke?
   Die Frage kann ich nicht beantworten.

7. Wer oder was hätten Sie sein mögen?
   Ich möchte niemand anderes sein.

8. Was schätzen Sie bei Ihren Freunden am meisten?
   Verlässlichkeit.

9. Wer war Ihr wichtigster Lehrer und weshalb?
   Mein Doktorvater und med. Lehrer.

10. Welcher Teil Ihrer Arbeit bringt Ihnen am meisten Freude?
    Das Gespräch mit Patientinnen.

11. Worüber können Sie lachen?
    Ganz sicher manchmal über mich selbst.

12. Was halten Sie für den grössten Fortschritt in der Frauenheilkunde?
    Jede Zeit hat ihre außerordentlichen Fortschritte gebracht, dies gilt auch in der Frauenheilkunde. Der 1. Kaiserschnitt, die Ultraschalldiagnostik, die Möglichkeit der Krebsbehandlung, Einführung der Mammographie, die Krebsvorsorge durch zytologischen Abstrich, die Entdeckung der Hormone, die Entdeckung der Reproduktionsmedizin und zuletzt die Entdeckung des Zusammenhangs einer Viruserkrankung und der Entwicklung des Zervixkarzinoms sind nur einige der größten Fortschritte.

13. Welches Ereignis hat Ihre Arbeit am meisten beeinflusst?
    Die Geburt meiner Tochter Susanne.

14. Was halten Sie für den grössten Irrweg in unserem Fachgebiet?
    Die Aufsplitterung unseres Fachgebietes.

15. Welches Problem in der Frauenheilkunde halten Sie für besonders lösungsbedürftig?
    Das Genderproblem. Beruf u. Familie müssen auch bei Übernahme von Führungspositionen in unserem Fach vereinbar bleiben.

16. Welches medizinische Fachbuch halten Sie für besonders lesenswert?
    Mein Berufsweg wurde wesentlich durch Stöckel u. seine Lebenserinnerungen „Aus dem Leben eines Frauenarztes“ beeinflusst.

17. Wenn Sie könnten, was würden Sie am (deutschen) Gesundheitswesen sofort ändern?
    Die sektorale Krankenversorgung (ambulant versus stationär).

18. Gibt es eine wesentliche Entscheidung in Ihrem medizinischen Leben, die Sie heute anders treffen würden?
    Trotz größtem Bemühen hat nicht jede Entscheidung zum Wohle meiner Patientinnen geführt.

19. Welches Ziel/welche Ambitionen konnten Sie bisher nicht verwirklichen?
    Den Ursachen von Krebserkrankungen näher zu kommen. Versuche Wissenschaft und Klinik in Einklang zu bringen.

20. Welchen Rat würden Sie einem jungen Kollegen geben?
    Zuhören und daraus lernen um sich weiter zu entwickeln.

21. Welche natürliche Gabe möchten Sie besitzen?
    Ausstrahlung und Überzeugungskraft.

22. Wen oder was bewundern Sie am meisten?
    Die Fähigkeit – Genialität – wissenschaftliches Neuland zu erkennen und zu betreten.

23. Ihre gegenwärtige Geistesverfassung?
    Ausgeglichen.

24. Ihr Motto?
    Carpe diem.

25. Was treibt Sie an?
    Die Neugier.

26. Auf welche eigene Leistung sind Sie besonders stolz?
    Es ist keine Leistung, aber auf meine Kinder bin ich besonders stolz. Meine Familie ist mein ganzer Stolz.

27. Als Kind wollten Sie sein wie … ?
    Uwe Seeler.

28. Wie können Sie am besten entspannen?
    Lesen, Sport und EDV-Bastelei.

29. Hier können Sie drei Bücher loben
    1. *Der „Flughafen“ ein Buch, das ich sehr gerne meinen Enkeln vorlese.*
    2. *„Paula Modersohn-Becker oder Wenn die Kunst das Leben ist“ von Barbara Beus.*
    3. *„Der Turm“, ein weiteres Vorlesebuch für die Enkel!!*

30. Was mögen Sie an sich gar nicht?
    …

Frauenheilkunde-aktuell im Internet …