Prof. Bernhard Schüssler
Neue Frauenklinik
Prof. Joachim Diebold
Pathologisches Institut
Kantonsspital Luzern

Morbus Paget der Vulva

Frau L.M., eine 45-jährige Patientin mit unauffälliger gynäkologischer Anamnese stellte sich bei ihrer Gynäkologin wegen seit einiger Zeit bestehendem juckendem Ausschlag im Bereich der Vulva vor. Die Beschwerden datierten bei genauerer Befragung ca. 9–12 Monate zurück, die Patientin hatte diese Beschwerden zunächst auf ihre Radsportaktivitäten zurückgeführt.

In der Familienanamnese erwähnenswert: Vater und Bruder des Vaters an Darmkrebs erkrankt. Bei der Schwester wurde im Alter von 47 Jahren die Diagnose Brustkrebs festgestellt, ebenso wie bei der Grossmutter mütterlicherseits in fortgeschrittenem Alter.
Die fachärztliche Untersuchung ergab eine auf die linke grosse Labie, überwiegend auf den behaarten Hautbereich beschränkte Läsion, welche sich durch multiple, teils konfluierende, zentral erodierte Effloreszenzen auszeichnete (Abb. 1). Die entnommene Biopsie ergab einen M. Paget (Abb. 2a–c).

Abb. 1. Makroskopischer Befund der linken Labie bei Erstdiagnose.

Als erster therapeutischer Schritt und gleichzeitig zum Ausschluss einer tiefer liegenden invasiven Geschwulsterkrankung erfolgte die Exzision der Läsion makroskopisch im Gesunden. Nicht ganz überraschend zeigten sich in der histologischen Untersuchung auch randständige Paget-Läsionen. Drei Monate später erfolgte eine Nachresektion des Narbenbereiches bei kranial und kaudal neu aufgetretenen Läsionen sowie eine grosszügige Laservaporisation des Areals (Abb. 3).
Zwölf Monate später hatten sich wiederum Paget-Läsionen eingestellt und zwar ausserhalb des operierten Bereiches, ansatzweise auch mit Überschreitung der Mittellinie im klitorisnahen Anteil des Labium maius. In Anbetracht des jungen Alters der Patientin und der Notwendigkeit, bei einem chirurgischen Sanierungsversuch verstümmelnd in den Genitalbereich eingreifen zu müssen, inklusive die Notwendigkeit zu plastischer Deckung, erfolgte die Entscheidung, zunächst konservative Therapiemassnahmen zu versuchen. Diese Therapie wurde mit der täglichen lokalen Applikation von Imiquimod Salbe 5 % (Aldara®) begonnen, und zwar bis zum Auftreten von Erosionen. Ziel dieser Behandlung ist es, über die Induktion von zytotoxischen Zytokinen die Paget Zellen zur Destruktion zu bringen. Diese Therapie wurde vor kurzem beendet, das Ergebnis vor allem auf die Dauer, ist noch offen.

Pathohistologische Erkenntnisse

Beim extramammären M. Paget der Vulva handelt es sich um eine intraepitheliale Neoplasie der Vulva-Epidermis, welche durchsetzt ist von zytoplasmareichen grossen Zellen mit Eigenschaften atypischer Epithelzellen apokriner oder ekkriner Drüsen, den sogenannten Paget-Zellen. Während beim M. Paget der Mamma praktisch immer eine Assoziation mit einem intraduktalen Karzinom nachgewiesen werden kann, findet sich in der Vulva nur bei 10–20 % der Patientinnen mit M. Paget ein assoziiertes Karzinom der Hautanhangsgebilde.

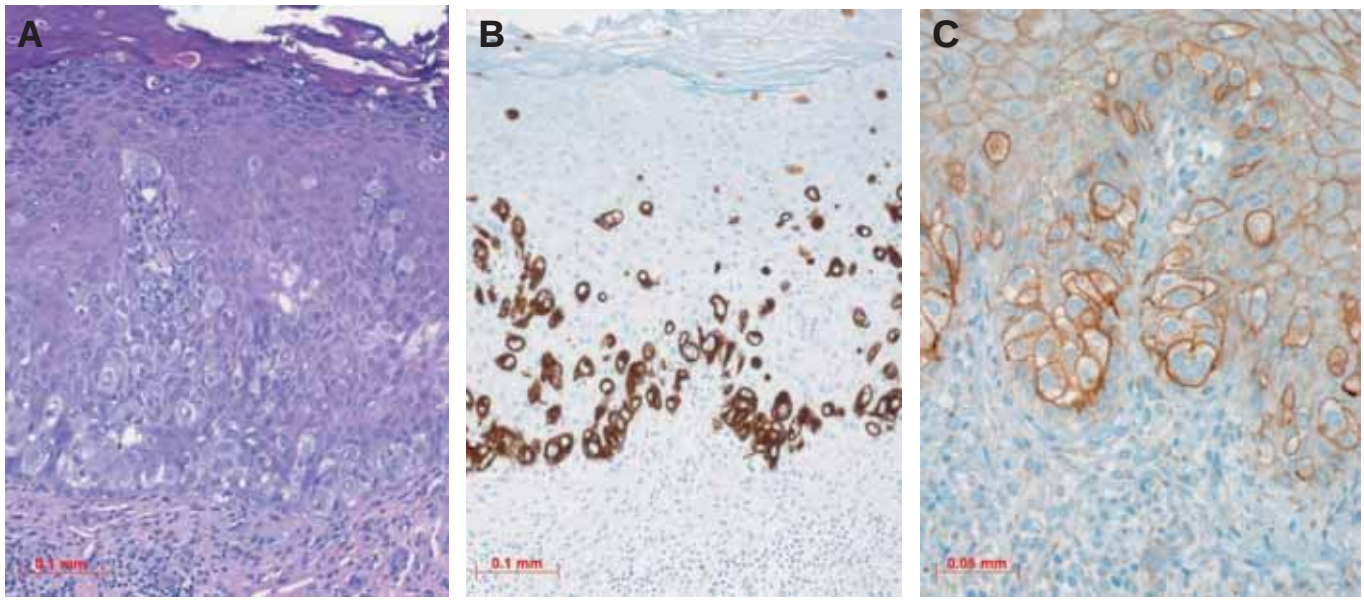

Abb. 2. **A:** Typisches Bild bei M. Paget der Vulva mit diskontinuierlich verteilten zytoplasmareichen Zellen in der Epidermis. **B:** Charakteristische starke Expression von Zytokeratin 7. **C:** Positivität der Zellmembran für das HER-2- Antigen.

Abb. 3. Befund vor dem zweiten Eingriff. Neben einer unauffälligen Narbe, in der sich histologisch gleichwohl Pagetzellen nachweisen liessen, erkennt man vor allem kaudal typische Effloreszenzen.

Der Entstehungsmechanismus des M. Paget der Vulva ist noch nicht vollständig geklärt. In neuerer Zeit wird eine Abstammung der Paget-Zellen von den sogenannten Toker-Zellen favorisiert (Am. J. Dermatopathol. 2005; 27:185–188). Dabei handelt es sich um Epithelzellen, welche sich physiologischerweise in der Epidermis der Vulva in der Umgebung von Brustdrüsen-ähnlichen Vulvadrüsen finden. Immunhistologisch lassen sie sich mit Antikörpern für Zytokeratin 7 darstellen. Den Namen verdanken sie ihrem Entdecker Cyril Toker, der 1970 erstmalig sogenannte Klarzellen in der Epidermis der Mamille in der Zeitschrift *Cancer* beschrieb.

Bemerkenswert ist, dass Paget-Zellen sowohl in der Mamille als auch in der Vulva häufig das HER2-Antigen exprimieren, was auf einer HER2-Amplifikation beruht. Da es sich um eine rein intraepithelial lokalisierte Neoplasie und nicht um einen invasiven Prozess handelt,

Kernaussagen I

- **Inzidenz:** M. Paget der Vulva macht etwa 1 % aller malignen Vulvaerkrankungen aus. Auf die USA bezogen (ca. 260 Mio. Einwohner) muss man etwa mit 30 Neuerkrankungen pro Jahr rechnen.
- **Prädilektionsalter:** 60–70 Jahre, überwiegend kaukasische Rasse und fast ausschliesslich Frauen.
- **Prädilektionsorte:** In erster Linie Vulva bis perianal. Beschrieben sind u.a. auch Läsionen in der Axilla, am Gesäss, Innenoberschenkel, Augenlider.
- **Pathohistologie:** Intraepitheliale nicht invasive Neoplasie basierend auf atypischen zytoplasmareichen, grossen Zellen, die möglicherweise von sogenannten Toker-Zellen abstammen. Entstehungsmechanismus unklar.
- **Karzinome als Ursache:** 4 bis 17 % Adenokarzinome innerhalb oder unterhalb der Oberflächenläsion.
- **Begleitkarzinome:** 20 % bis 30 % Karzinomnachweis an anderen Organsystemen (z.B. Mamma, Rektum, Blase, Urethra, Zervix, Ovar, Pankreas)

Kernaussagen II

- **Therapie:** Grosszügige Exzision oder Vulvektomie. 2 cm Abstand ist empfehlenswert, besser sind 5 cm um mikroskopisch sicherer im Gesunden zu sein.
- **Therapiealternativen:** Reicht von lokaler Aldara®-Therapie über Laser und photodynamische Lasertherapie bis hin zu Radiotherapie, Chemotherapie (lokal und systemisch).
- **Rezidivrisiko:** 12 % bis 58 %
- **Prognose:** Intraepithelialer M. Paget ohne Mikroinvasion bzw. darunterliegendem Adenokarzinom der Vulva und ohne begleitendes Karzinom hat eine gute Prognose.

erscheint eine systemische Therapie mit Trastuzumab jedoch nicht sinnvoll.

Üblicherweise wird bei einem M. Paget der Vulva eine weite lokale Exzision angestrebt. Dennoch kommt es auf Grund des diskontinuierlichen Ausbreitungsmusters häufig zu Rezidiven. Das Rezidivrisiko gilt aber auch für die Pagetzellen, die mit Hautanhangsgebilden wie Haarbalg etc. in die Tiefe verlagert sein können und sich damit epitheldestruierenden Eingriffen wie z.B. mit Imiquimod-Salbe entziehen können. Eine Beurteilung der Resektionsränder im Schnellschnitt ist auf Grund des Verteilungsmuster der neoplastischen Zellen problematisch und unsicher. Etablierte pathohistologische Kriterien, die eine sichere Abschätzung des Rezidivrisikos erlauben, existieren derzeit nicht.

Zusammenfassung

Vom Auftreten der Beschwerden bis zur Erstdiagnose eines extramammären M. Paget verstreichen, wenn man die Literatur verfolgt, durchschnittlich 2 Jahre (Br. J. Dermatol. 2000; 142:59–65). Insofern erfolgte die Diagnosestellung bei unserer Patientin mit einer Verzögerung von einem Jahr noch recht zügig, was auch an dem konsequenten Handeln der betreuenden Gynäkologin lag. Entschliesst man sich nämlich unter der Annahme einer dermatologischen Erkrankung für einen konservativen Therapieversuch z.B. mit lokalen Steroiden als ersten Schritt, dann sollte, wenn keine Besserung eingetreten ist, spätestens nach 6 Wochen eine Biopsie durchgeführt werden.

Bei dem bei Frau L. M. diagnostizierten M. Paget handelt es sich um die rein intraepitheliale nichtinvasive Form eines extramammären M. Paget ohne darunterliegendem

Adenokarzinom und ohne invasive Strukturen innerhalb der Läsion. Derzeit besteht auch kein koexistierendes Krebsleiden. Letzteres wurde zum Zeitpunkt der Erstdiagnose über eine Kolonoskopie, Zystoskopie und Spülzytologie, Mammographie, sowie Zervixzytologie und Ultraschall der Ovarien weitgehend ausgeschlossen. Die vorhandene spärliche Literatur verzeichnet für eine solche Ausgangssituation eine sehr günstige Langzeitprognose (BJOG 2005; 112:273–277).
Nicht gelungen ist bei dieser Patientin die komplette lokale Sanierung, insofern, als es bereits kurze Zeit nach dem Ersteingriff wieder zu einem Auftreten von Läsionen kam, und zwar weit ausserhalb der primär gesehen Läsion. Aus der Literatur ist ersichtlich, dass das Wiederauftreten von Rezidiven unabhängig von freien Schnitträndern zu sein scheint (Gynecol. Oncology 2007; 104:447–550). Die Tatsache, dass Rezidive auch in den zur Deckung grosser Defekte verwendeten Skincrafts wieder auftreten können (Obstet. Gynecol.1990; 76:543–554) und die offensichtlich gute Prognose haben dazu geführt, dass man bei ausgedehntem Befund anstelle von verstümmelnden chirurgischen Eingriffen eher konservativen Ansätzen mit Erhalt des Genitale den Vorzug gibt. Neben klassischer Bestrahlung rücken lokale 5 % Imiquimod Crème Therapie und CO_2-Laservaporisation in den Blickpunkt. Bei unserer Patientin wäre als nächster Versuch eine photodynamische Lasertherapie vorgesehen. Die Chancen mit dieser Behandlung sind insofern als günstig anzusehen, als das photodynamische Medikament zusammen mit dem Licht der spezifischen Wellenlänge die Tumorzellen direkt attackiert. (Cutis 2000; 65:331–333; Br. J. Dermatol. 1994; 131:445–446; Gynecol. Oncol. 1991; 43:137–140; Br. J. Dermatol. 1998; 138:169–172; J. Am. Acad. Dermatol. 2002; 47:229–235, J. Natl. Cancer Inst.1998; 20:889–905).

Unklar bleibt, ob die komplette Destruktion bzw. Resektion von Rezidiven, die Prognose insgesamt verbessert, beispielsweise über das Verhindern eines sekundären invasiven Wachstums. Genau dieser Punkt muss bei unserer Patientin, bei der die Hautveränderung per se bei der noch sehr jungen Patientin keinen relevanten Leidensdruck erzeugt und eine radikale Sanierung zu einer Destruktion der Vulva führen würde, offen bleiben.
Das gleiche gilt für ein konsequentes Screening bezogen auf möglicherweise sich entwickelnde Adenokarzinom-Erkrankung im Rahmen des M. Paget. Eine Übersicht aus dem Jahre 2005 empfiehlt neben der jährlichen lokalen und gynäkologischen Kontrolle eine Kolonoskopie alle 2 bis 3 Jahre, sowie die Wiederholung von Zystoskopie mit Spülzytologie und dem Urogramm. (BJOG 2005; 112:273–277).
Inwieweit bei unserer prämenopausalen Patientin statt einer jährlichen Mammographie und Sonographie ein MRI der Mamma eingesetzt werden sollte, bzw. das Screening hinsichtlich eines Ovarialkarzinoms auch die regelmässige Bestimmung der Tumormarker CA 125 und CA 19-9 beinhalten sollte, entzieht sich gesichertem Wissen. Wir halten die beiden letzten Massnahmen bei dieser prämenopausalen Patientin mit einer familiären Mamma-Ca-Disposition für empfehlenswert.