Prof. Luigi Raio
Universitätsklinik für Frauenheilkunde,
Inselspital Bern
Dr. Mazen Zeino
Leiter Kinderurologie,
Inselspital Bern

BEEC (Bladder-Extrophy-Epispadia Complex)

Kongenitale Fehlbildungen des unteren Urogenitalsystems (CALUT, congenital anomalies of the lower urinary tract) können die Ureteren, die Blase und die Urethra betreffen. Die BEEC gehört zur Gruppe der unteren Mittelliniendefekte. Der Schweregrad der BEEC umfasst leichte Formen wie die Epispadie (E), welche auch die klassische Blasenextrophie (CBE) beinhalten und komplexere Fehlbildungen mit auch Kloakenextrophy, anus imperforatus und Becken/Wirbelsäulenanomalien. Letzterer Fehlbildungskomplex wurde früher auch als OEIS-Syndrom (Omphalocele, Extrophie, imperforate anus, spinal defect) bezeichnet, die schwerste Form dieser CALUT (1).

Die Blasenextrophie ist eine seltene, komplexe urogenitale Fehlbildung mit einer Inzidenz von 5–6/100 000 Neugeborenen (EUROCAT 2020). Jungen sind mit einem Verhältnis von 4–5:1 häufiger betroffen als Mädchen. BEEC umfasst ein Spektrum unterschiedlich stark ausgeprägter Fehlbildungen. Die Pathologie der klassischen Blasenextrophie betrifft das Skelettsystem mit Spaltbecken, Bauchwanddefekt mit Unterbauchhernie, und eine hohe Inzidenz an bilateraler indirekter Leistenhernie. Beim männlichen Genitale liegt meist eine Epispadie vor mit Verkürzung des Penisschwellkörpers. Beim weiblichen Genitale findet man eine kurze, aber meist normal weite Vagina mit häufig Introitusstenose und gespaltener Klitoris mit einer Blasenschleimhautplatte von unterschiedlicher Breite und Polypen.

Die Rekonstruktion erfolgt entweder „single stage“ d. h. 8–10 Wochen nach der Geburt oder „staged“ Rekonstruktion angefangen mit Verschluss der Blase gefolgt von Korrektur der Epispadie im Alter von 1–2 Jahren und Rekonstruktion des Blasenhalses im Alter von fünf Jahren. Die Langzeitergebnisse im Hinblick auf Blasenwachstum und -funktion, Fertilität, Sexualität und psychosoziale Entwicklung der Patienten sind in den letzten Jahren Gegenstand von grossem klinischem und wissenschaftlichem Interesse geworden mit dem Ziel, die operativen Techniken und Therapiekonzepte zu optimieren. Es wird auch mehr über eine genetische Komponente diskutiert, da dieser Fehlbildungskomplex familiär gehäuft vorkommt und auch bei monochorialen Zwillingen oft bei beiden Kindern beobachtet wird und syndromale Fälle (1). Falls man eine Genetik offeriert, muss man bis zu einer WES gehen.

Unser Fall

Junge mit klassischer BEEC. Er hat eine sehr breite Blasenplatte mit weitem Bauchwanddefekt und Spaltbecken, sowie eine Epispadie mit kurzem Penis (Abb. 1 und 2). Im Alter von fünf Monaten wurde eine Single Stage-Rekonstruktion nach Kelly durchgeführt (Blasenverschluss mit ausgedehnter Mobilisation beider Schwellkörper bis zum Alcock’schen Kanal mit Rekonstruktion der Epispadie, Blasenhalsrekonstruktion und bilaterale Herniotomie). Eine Osteotomie war wegen des weiten Defektes notwendig. Deshalb

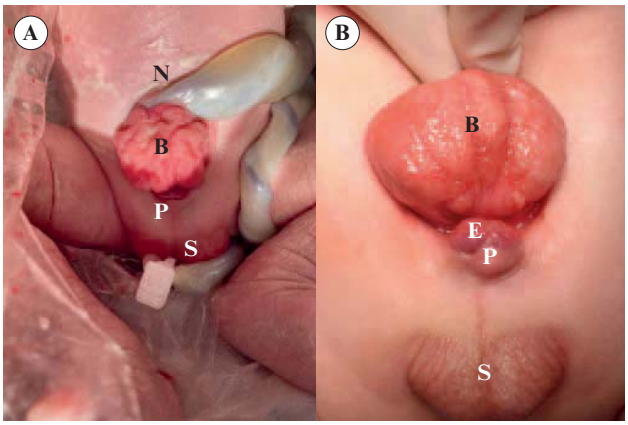

Abbildung 1. **(A)** direkt postnatales und **(B)** intraoperativer Situs. N = Nabel mit Nabelschnur; B = Blasenexporphie; P = kleiner Penis mit E = Epispadie; S = Scrotum

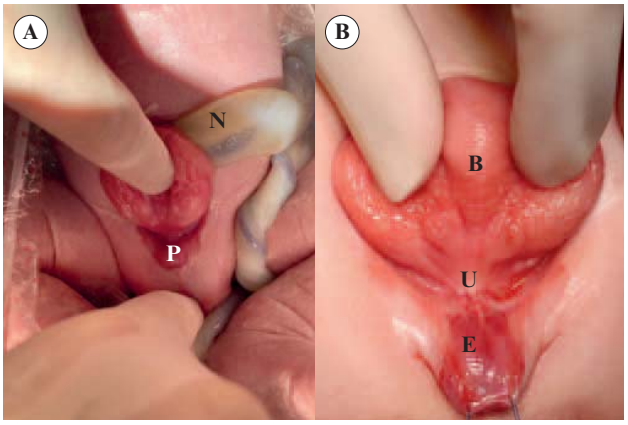

Abbildung 2. **(A)** direkt postnatales und **(B)** intraoperativer Situs. N = Nabel mit Nabelschnur; B = Blasenextrophie; P = kleiner Penis mit E = Epispadie; U = Urethra

wurde die Operation etwas später als sonst durchgeführt. Der postoperative Verlauf gestaltete sich ohne relevante Komplikationen. Im Verlauf werden Blasenwachstum und -funktion, die Nierenfunktion, die Kontinenz und die sexuale Funktion evaluiert und die Therapiekonzepte entsprechend angepasst. Solche Kinder werden langzeit- und regelmässig betreut werden müssen.

In der Videosequenz (siehe QR-Code auf S. 59 in diesem Heft) sieht man eine Omphalocele kaudal des Nabels. Das gerenderte 3D-Bild zeigt unter der als Omphalocele vermuteten Bauchdeckenraumforderung eine weitere Raumforderung, welche später als Scrotum vermutet wurde. Auch der Penis konnte im Verlauf dargestellt werden (Abb. 3A und B). Da die Anatomie unklar war, haben wir auch ein fetales MRI veranlasst, welches aber nicht mehr Information liefern konnte als nicht bereits sonographisch vermutet (Abb. 3C). Was sicher wegweisend war, war die Tatsache, dass wir nie eine Harnblase sehen konnten bei normaler Fruchtwassermenge. Wir gehen davon aus, dass die Harnblase auch im ersten Trimenon nicht darstellbar war. Es ist im ersten Trimenon imperativ, dass man die fetale Harnblase darstellt, um eben solche komplexen Fehlbildungen zu vermuten, insbesondere wenn die Fruchtwassermenge normal ist und die fetalen Nieren normal aussehen.

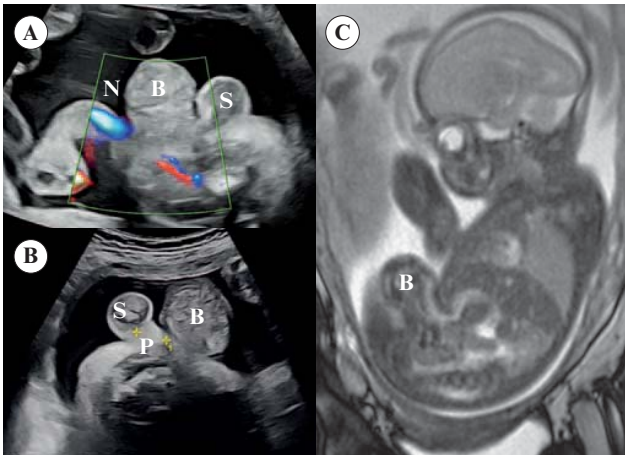

Abbildung 3. **(A)** Höhe Nabel (N) sieht man kaudal (im Bild rechts) des Nabels die Omphalocele bzw. Blasenextrophie (B) und dann ein Scrotum (S); **(B)** zwischen Omphalocele und Scrotum erscheint ein kleiner Penis (P); **(C)** fetales MRI, welches eigentlich nicht mehr Informationen geliefert hat.

Literatur

1 Beaman GM et al., Genes (Basel) 2021, Jul 28; 12(8):1149. doi: 10.3390/genes12081149. PMID: 34440323; PMCID: PMC8391660