Prof. Luigi Raio
PD Marc Baumann
Universitätsklinik für Frauenheilkunde
Inselspital Bern

PAVM: Pulmonary arterio-venous malformation

Lungenmalformationen waren schon mal ein Thema in dieser Zeitschrift, siehe Ausgabe FHA 3/22. Im Vergleich zu den zystischen Läsionen (CPAM) handelt es sich hier um eine vaskuläre Läsion, welche zu einer Hyperzirkulation mit Kardiomegalie und letztendlich zu Herzinsuffizienz mit Hydrops des Fetus geführt hat (Abb. 1). Es sind grosse arterio-venöse (AV) Gefässmalformationen, welche das eigentliche Kapillarbett der Lungen kurzschliessen unter Ausbildung von grossen Rechts-links-Shunts (s. Video, QR-Code). Auch CPAM können Gefässanomalien ausbilden, wobei es sich i. d. R. nicht um AV-Malformationen handelt. Ähnliche Anomalien des Gefässbettes sind auch typisch bei sacro-coccygealen Teratomen oder auch bei den Vena Galeni Aneurysmata.

In der neonatalen Periode sind die PAVM mit einer sehr hohen Mortalität und Morbidität assoziiert. Sie können isoliert auftreten oder aber in 60–90 % mit dem Rendu-Osler-Weber-Syndrom (hereditäre, hämorrhagische Teleangiektasie) assoziiert sein. Letzteres Syndrom wird autosomal dominant vererbt. Pränatal wurden bis anhin nur wenige Fälle beschrieben.

Unser Fall

Unmittelbar nach Zuweisung in der 33. SSW wurde eine Lungenreifungsinduktion initiiert. Nach interdisziplinärer Besprechung wurde anschliessend eine primäre Sectio durchgeführt. Direkt postnatal erfolgten die Intubation und notfallmässige Herzoperation mit Ductusligatur und Pulmonalisbanding der rechten Pulmonalarterie. Der Kreislauf war zunächst ohne Unterstützung von Katecholaminen stabil. Echokardiographische Bestätigung der pränatalen Verdachtsdiagnose einer grossen AV-Malformation ausgehend

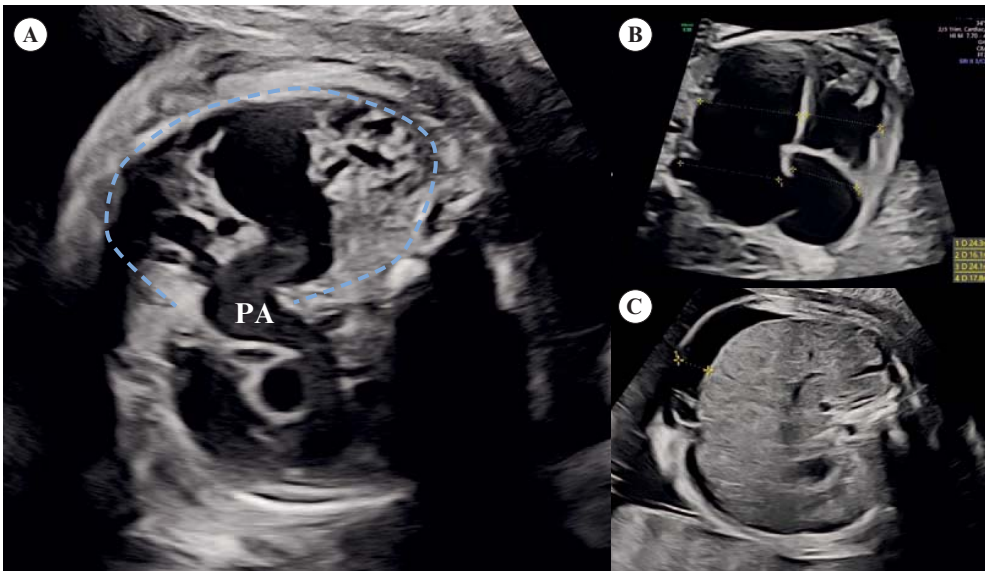

Abbildung 1. (A) weite, rechte Pulmonalarterie (PA), welche den vaskulären Tumor (blau umrandet) versorgt; (B) grosses Herz; (C) Aszites im Rahmen des Hydrops fetalis infolge Hyperzirkulation

von der rechten Pulmonalarterie. Am zweiten Lebenstag zeigte sich nach Umlagerung ein Herzfrequenzanstieg, gefolgt von einer akut auftretenden art. Hypotonie und Desaturation. Bei Bradykardie Beginn einer kardiopulmonalen Reanimation. Leider konnte kein suffizienter Kreislauf mehr etabliert werden und das Kind ist leider verstorben.

In der Gesamtkonstellation aus Frühgeburtlichkeit und komplexer Fehlbildung mit Hydrops fetalis wurde bereits im Vorfeld eine eingeschränkte Überlebensprognose gestellt. Eine Autopsie (Abb. 2) wurde durchgeführt. Neben der Bestätigung der Fehlbildung ergaben sich jedoch keine spezifischen Hinweise auf die unmittelbare Todesursache.

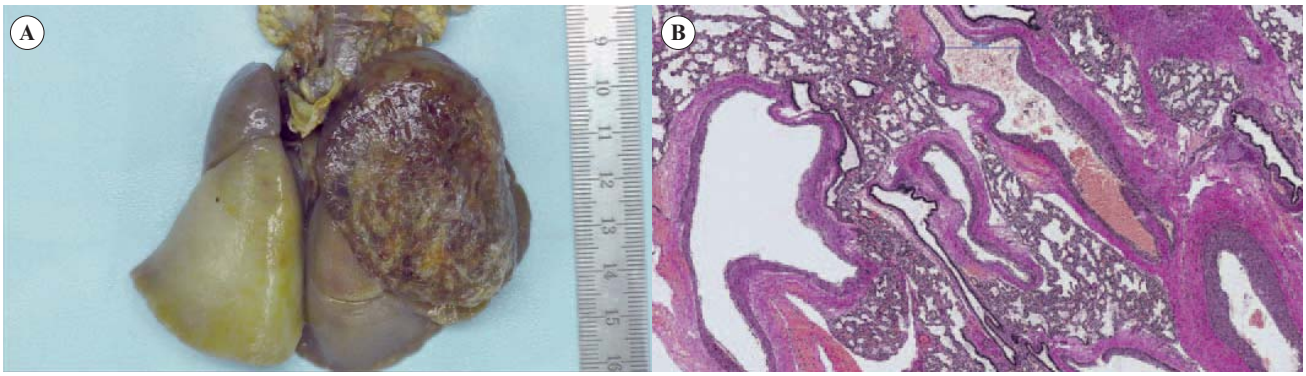

Abbildung 2. (A) Herz-Lungen-Packet mit grossem Tumor rechts mit unregelmässiger Oberfläche: (B) Histologisch ist dieser Lungentumor durchsetzt mit aneurysmatisch ausgeweiteten Gefässanschnitten und dazwischen „komprimiertes“, eigentliches Lungengewebe (mit Dank an Frau Dr. Mafalda Trippel, Pathologisches Institut Bern).