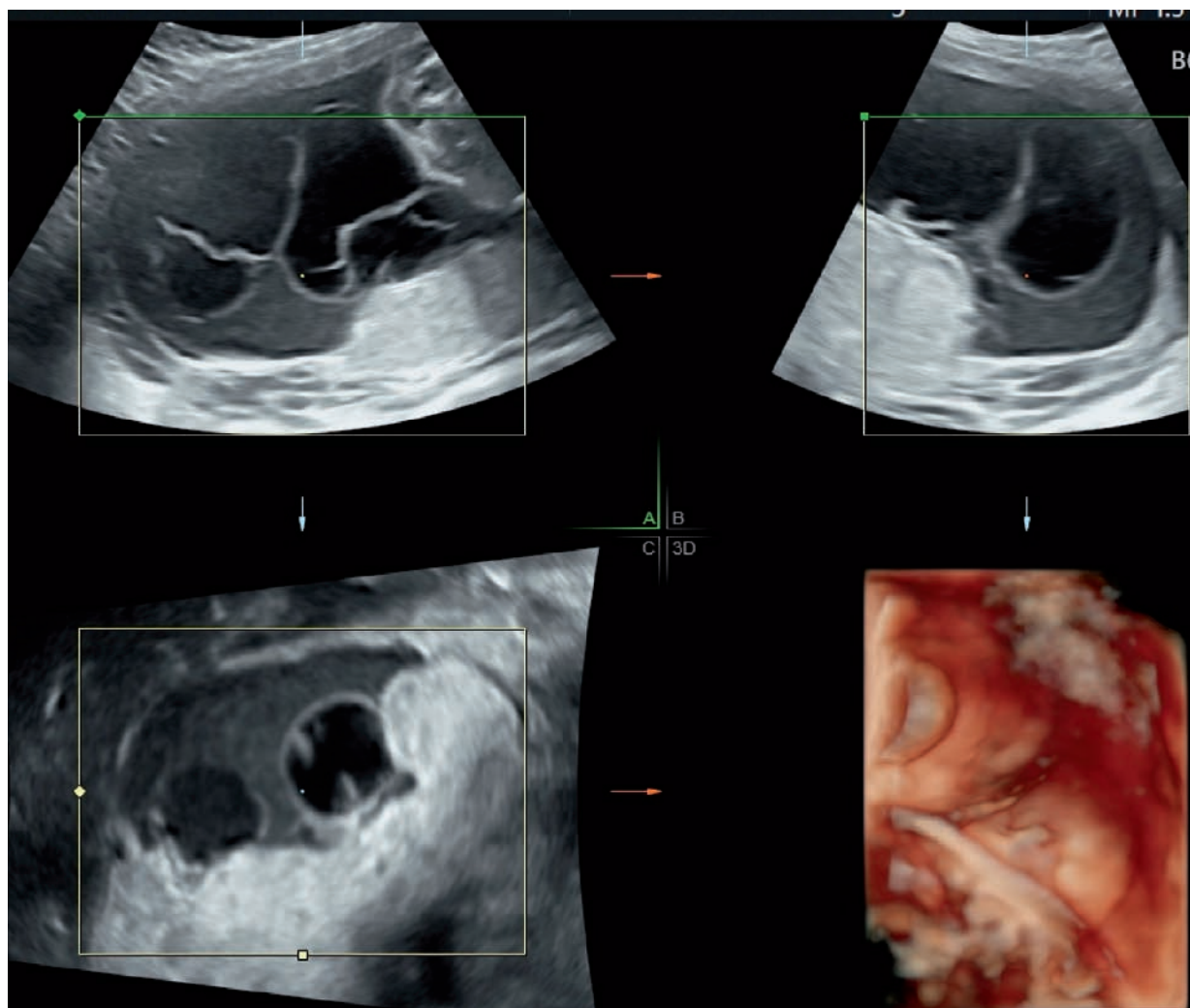
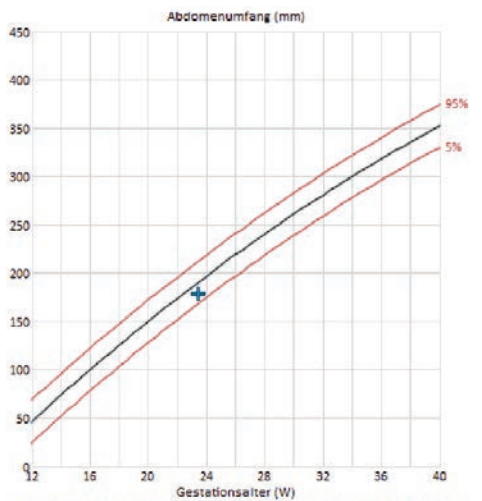


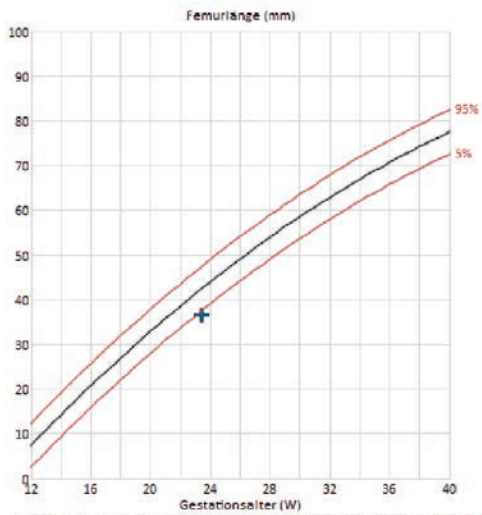
Zuweisung in der 24. Woche mit Verdacht auf frühe fetale Wachstumsrestriktion und auffälliger Plazenta

Die fetale Biometrie war bis auf ein Femur <5. Perzentile unauffällig. Die feto-plazentare Hämodynamik zeigte leicht diskordante Flussmuster bzw. Dopplerwerte aus beiden Nabelschnurarterien. Die Plazenta war tatsächlich verdickt und zeigte multiple, zum Teil gruppierte und randständig angeordnete Zysten. Was meinen Sie, wie es weitergegangen ist?





Hadlock FA, Deter AL, Haritaş RB, Park SK. Estimating Fetal Age: Computer-Assisted Analysis of Multiple Fetal Growth Parameters. Radiology 1984; 182: 497-501



Hadlock FA, Deter AL, Haritaş RB, Park SK. Estimating Fetal Age: Computer-Assisted Analysis of Multiple

