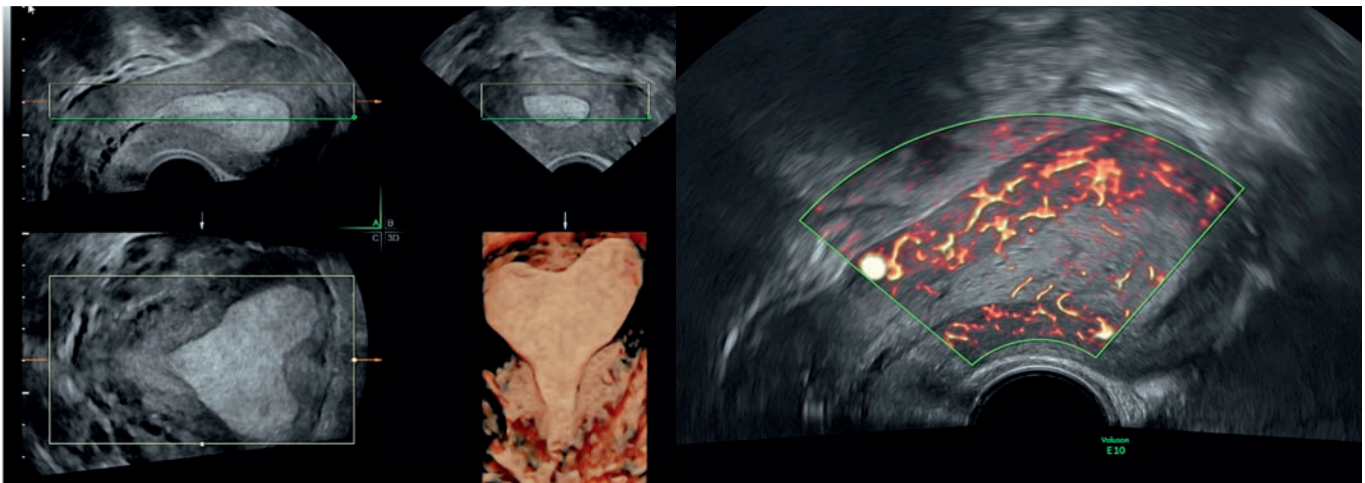


Dr. Diana Höhn
Prof. Luigi Raio
Universitätsklinik für Frauenheilkunde
Inselspital Bern

Woran denken Sie?



Eine 36-jährige Primipara stellt sich mit einer Menorrhagie seit >7 Wochen vor. Die Patientin hat vor vier Monaten komplikationslos spontan geboren und stillt. Keine POP-Einnahme. In der Transvaginalsonographie sehen Sie folgendes Bild.

Antworten an frauenklinik@ksb.ch

