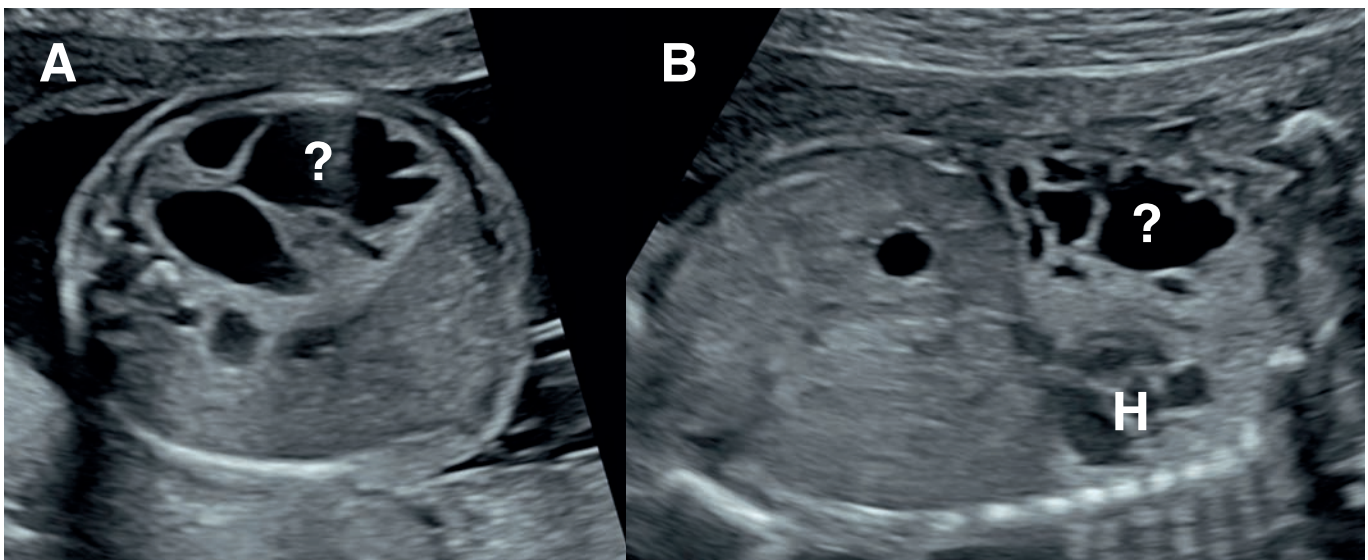


Was ist das?



Zuweisung in der 22. Woche mit V. a. Zwerchfellhernie links mit Mediastinalverlagerung des Herzens (H) nach rechts. Bild A: Querschnitt, und Bild B: Frontalansicht Thorax/Abdomen.

Sind Sie mit der Diagnose Zwerchfellhernie einverstanden?

Antworten an jenny.gersbacher@ksb.ch