Der Verzehr von grösseren Mengen von rotem Fleisch kann auch das Brustkrebsrisiko erhöhen

Eine proteinreiche Ernährung enthält grössere Mengen an insulin-like growth factor 1 der bei der Tumorprogression eine wichtige Rolle spielen kann. Eine prospektive Kohortenstudie, ausgehend von der amerikanischen Nurses' Health Study befasst sich mit verschiedenen Proteinquellen in der Ernährung und dem Erkrankungsrisiko für Brustkrebs. Knapp 89 000 prämenopausale Frauen wurden eingeschlossen und über ihre Ernährungsgewohnheiten befragt. Die Nachbeobachtungszeit betrug 20 Jahre. Bei 2 830 Frauen trat eine invasive Mammakarzinomerkrankung auf. Bei Diagnose waren 1 511 Frauen prämenopausal, 918 Frauen postmenopausal. Von 401 Patientinnen war der Menopausenstatus unbekannt. Die Studienergebnisse publizierten Farvid et. al. (Dietary protein sources in earlyadulthood and breast cancer incidence: prospective cohort study. BMJ, 2014; 348: g3437).

Die Studienergebnisse zeigen, dass ein gesteigerter Genuss von rotem Fleisch mit einem erhöhten Risiko für die Entstehung eines Mammakarzinoms assoziiert ist. Das relative Risiko beträgt 1.22, ($p = 0.01$). Interessanterweise konnte keine Korrelation mit einer Mammakarzinomerkrankung für den gesteigerten Konsum von Geflügel, Eier, Fisch, Gemüse oder Nüssen gefunden werden. Für die Kohorte der postmenopausalen Frauen wurde sogar bei vermehrtem Geflügelkonsum ein statistisch verringertes Risiko (RR 0.73, $p = 0.02$) an Brustkrebs zu erkranken gefunden. Diese Korrelation traf jedoch für die prämenopausalen Frauen nicht zu.

Kommentar
Der Ersatz der täglichen Zufuhr von rotem Fleisch durch Geflügel reduzierte das Mammakarzinomrisiko um 17% für die Gesamtpopulation und sogar um 24% für die postmenopausale Kohorte. Ein erhöhter Konsum von rotem Fleisch im jungen Erwachsenenalter (Die Frauen wurden im Alter zwischen 24 und 43 Jahren in die Studie eingeschlossen) scheint mit einem erhöhten Mammakarzinomrisiko assoziiert zu sein. In der publizierten Studie werden keine Angaben über die Zubereitung des verzehrten Fleisches gemacht. Interessant ist sicher die Beobachtung, dass der Ersatz von rotem Fleisch durch Gemüse und Geflügel das Mammakarzinom zu reduzieren vermag.

Nik Hauser

Prädiktoren für Rezidiv bei tief infiltrierender Endometriose

Die klinischen und histologischen Faktoren, welche bei Patientinnen mit tief-infiltrienden Endometriose ein Rezidiv vorhersagen können, wurden in einer Kohorte von 95 Patientinnen mit laparoskopischer Darmresektion bei oben genannter Diagnose untersucht. Als Rezidiv wurde die Notwendigkeit einer Re-Operation wegen Endometriose assoziierten Schmerzen und dem histologischen Nachweis dieser Endometriose definiert. Während dem medianen Follow-up von 53 (range 12–120) Monaten konnten die Nachkontrollen von 14 Patientinnen nicht

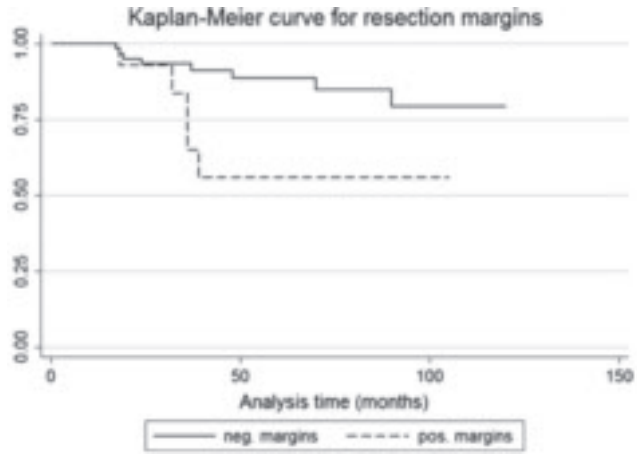

Abb. 1. Rezidivrate entsprechend den Resektionsränder nach Darmresektion

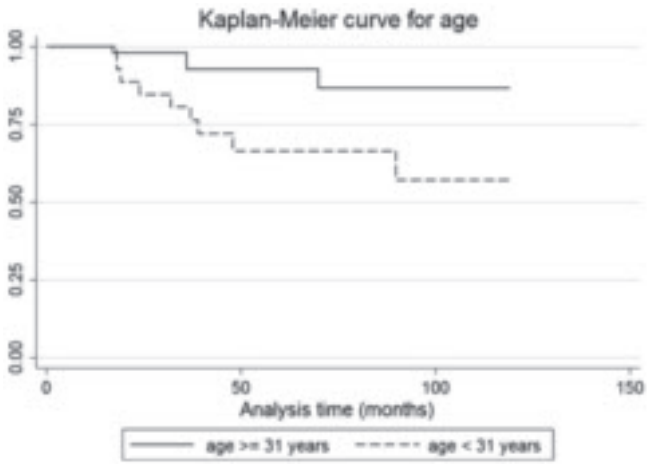

Abb. 2. Rezidivrate entsprechend dem Alter der Patientinnen

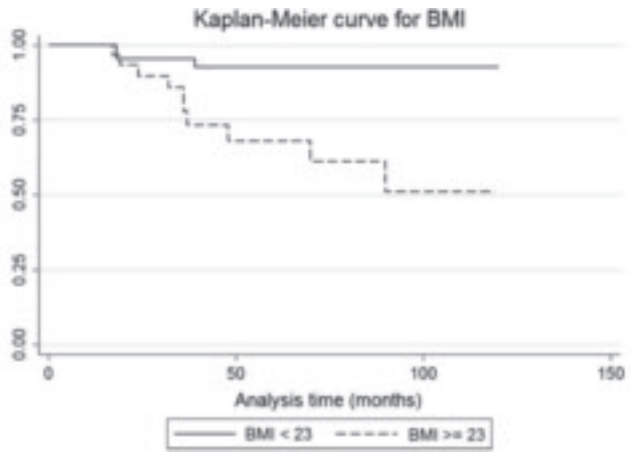

Abb. 3. Rezidivrate entsprechend dem Body Mass Index (BMI)

vollständig durchgeführt werden, so dass der Verlauf von 81 Patientinnen untersucht werden konnte. Bei 13 Patientinnen(16 %) kam es zu einem Rezidiv.

Parameter welche nach Durchführen einer Cox-Regressionsanalyse als Risikofaktoren für ein Rezidiv identifiziert werden konnten waren: für Endometriose positive Wundränder bei Darmresektion (hazard ratio 6.5, 95 % Vertrauensintervall 1.8–23.5, p = 0.005), Alter <31 Jahren (hazard ratio 5.6, 95 % Vertrauensintervall 1.7–18.6, p = 0.005) und body mass index ≥23 kg/m^2 (hazard ratio 11.0, 95 % Vertrauensintervall 2.7– 44.6, p = 0.001). Positive Wundränder (Figure 1), Alter unter 31 Jahren (Figure 2) und BMI ≥23 kg/m^2 (Figure 3) sind unabhängige Risikofaktoren für die Entwicklung eines Rezidivs nach tief infiltrierender Endometriose (Nirgianakis K. et al.; Acta Obstet Gynecol Scand 2014; 93:1262–1267).

Kommentar

Bei neun Patientinnen, welche reoperiert werden mussten, konnte eine peritoneale und/oder ovarielle Endometriose sowie in zwei Fällen eine Endometriose im Septum rectovaginale nachgewiesen und laparoskopisch entfernt werden. Bei vier Patientinnen wurde eine laparoskopische Hysterektomie durchgeführt. In allen Fällen konnte eine Adenomyose nachgewiesen werden. Nur bei einer der 13 reoperierten Patientinnen musste zusätzlich eine erneute Darmresektion durchgeführt werden (Ileum Segmentresektion über 5 cm). Histologisch zeigte sich ein Endometrioseknoten bis zur Darm Muskularis. Operationen bei tief infiltrierender Endometriose sind komplexe Eingriffe. Das Erkennen von Risikofaktoren und möglichen Massnahmen um ein Rezidiv zu verhindern, sind deshalb von hoher klinischer Wichtigkeit. Die meisten Autoren sind sich heutzutage einig, dass die Endometriose eine chronische Krankheit ist, welche eine lebenslange situationsadaptierte Therapie benötigt. Entsprechend der oben erwähnten Arbeit ist eine postoperative adjuvante medikamentöse Therapie bei Patientinnen < 31 Jahren oder Patientinnen mit einem BMI ≥ 23 unabdingbar.

In der Literatur wird immer wieder debattiert, ob bei Darmendometriose eine „Shaving" Operation oder eine Segementresektion durchgeführt werden muss. Auch wenn die vorgestellte Studie nicht dieser Frage nachgegangen ist, spricht die Tatsache, dass bei Nachweis von Endometrioseherden in den Wundrändern der Darmre-

sektion, das Risiko eines Rezidivs stark erhöht, eher für die Durchführung einer Darmresektion. Bei den Patientinnen bei welchen ein Shaving durchgeführt wurde bleiben immer ein Paar Endometrioseherde vorhanden.

Michael D. Mueller

Karzinom-Prävalenz bei laparoskopischen Myomektomien mit elektrischer Morcellation

Um die Prävalenz von präoperativ nicht diagnostizierten Karzinomen und Präkanzerosen in Patientinnen, bei welchen eine laparoskopische Myomektomie mit oder ohne elektrischer Morcellation durchgeführt wurde, zu analysieren, haben Wright und Mitarbeiter in einer retrospektiven Arbeit eine landesweite amerikanische Datenbank analysiert. Von Januar 2006 bis Dezember 2012 wurden die Myomektomien in 496 verschiedenen Spitälern durchgeführt. Multivariate Analysen und Regressionsmodelle wurden angewendet um mögliche Faktoren zu identifizieren, welche nach elektrischer Morcellation die Prognose der Patientinnen verschlechterten. In die Studie wurden 41 777 Frauen eingeschlossen, bei welchen eine Myomektomie durchgeführt wurde. In 3 220 (7.7 %) Fällen wurden die Myome elektrisch morcelliert.
Bei 73 Frauen, bei welchen keine elektrische Morzellation durchgeführt wurde (0.19 %; 95 %CI 0.15 %–0.23 %) und bei 3 (1 in 1073) Frauen bei welchen eine elektrische Morcellation erfolgte (0.09 %; 95 %CI 0.02 %–0.27 %), wurde in der definitiven Histologie ein maligner Uterustumor diagnostiziert. Die entsprechenden Raten für alle pathologischen Befunde (Karzinom, Tumor von unsicherem malignem Potential, Endometrium Hyperplasie) waren 0.67 % (n = 257) (95 %CI, 0.59 %–0.75 %) (1 in 150) und respektive 0.43 % (n = 14) (95 %CI, 0.21 %–0.66 %) (1 in 230). Hohes Alter war der Hauptrisikofaktor für ein Karzinom.

Die Prävalenz von zufällig entdeckten Karzinomen und Präkanzerosen ist bei Patientinnen mit Myomektomie,

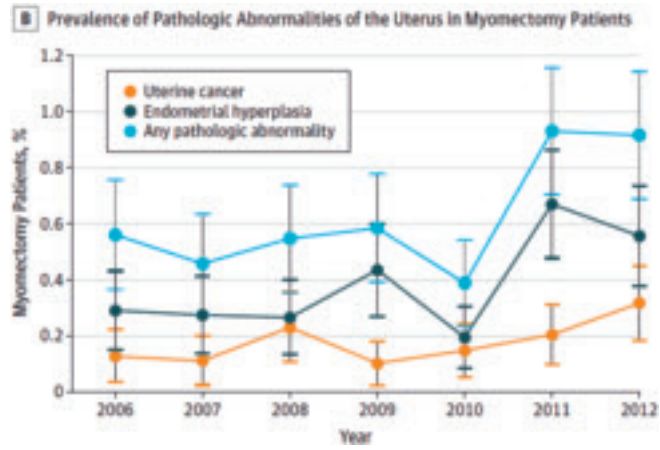

Abb. 1. Prävalenz der Pathologien im Uterus von myomektomierten Patientinnen in den Jahren 2006–2012

mit oder ohne elektrische Morcellation, tief. Da diese Prävalenz aber mit zunehmendem Alter ansteigt, muss bei älteren Patientinnen eine elektrische Morcellation bei laparoskopischer Myomektomie restriktiv indiziert werden. (JAMA Oncol. doi:10.1001/jamaoncol.2014.206).

Kommentar
Seitdem die FDA im April 2014 eine Warnung für den Gebrauch von elektrischen Morcellatoren publiziert hat, wurden verschiedene Arbeiten über zufällig, bei der definitiven Histologie festgestellten malignen Tumoren, publiziert. Diese Arbeit zeigt schön, dass wie immer nicht das Instrument, sondern die Chirurginnen und Chirurgen, welche sie brauchen gefährlich sind. Diese Arbeit zeigt auch, dass vor allem bei Patientinnen nach dem 60. Lebensjahr die Gefahr gross ist, ein inzidentelles Karzinom zu morcellieren. Die Indikationen für eine Myomektomie nach dem 60. Lebensjahr sind eher selten, auch subtotale Hysterektomien sollten in diesem Alter restriktiv indiziert werden. Da Band-Erosionen bei laparoskopischen Sakrokolpopexien weniger häufig sind, wenn sie mit einer subtotalen und nicht mit einer totalen Hysterektomie kombiniert werden, kommt es in diesem Kollektiv häufig zur Morcellation des Uterus. In diesen Situationen sollte, so-

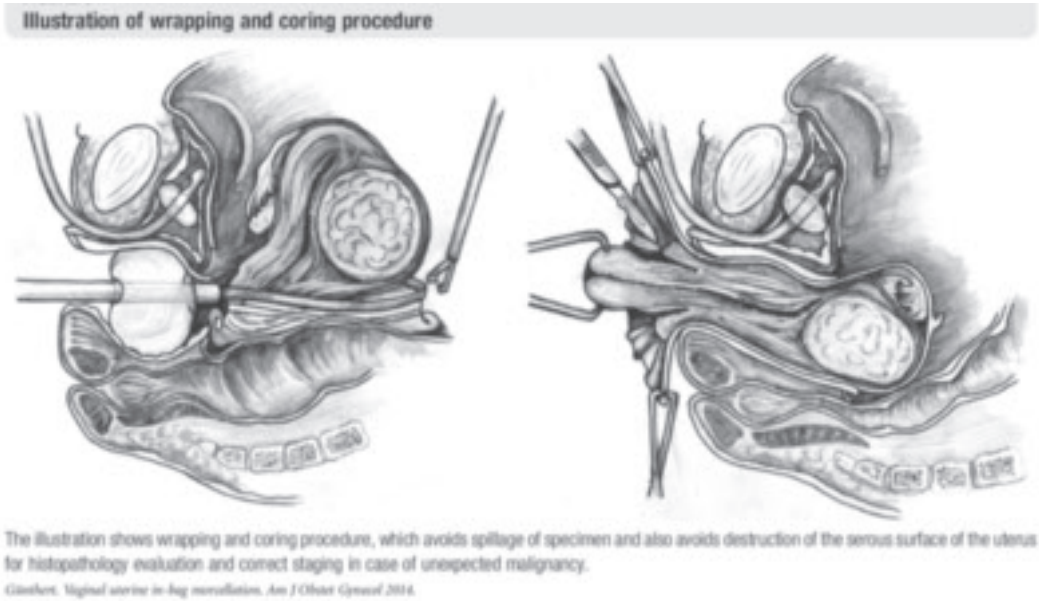

Abb. 2. Vaginale Entfernung und Morcellation im Sack bei Uterus myomatosus

weit möglich, präoperativ ein Karzinom ausgeschlossen werden. Die Gefahr der Morcellation ist vor allem bei nicht erkannten Sarkomen am grössten. Neuere Arbeiten haben gezeigt, dass die intra-abdominale Morcellation eines unvermuteten Leiomyosarkoms mit einer erhöhten Rezidivrate und möglicherweise einer verschlechterten Prognose korreliert (Bogani G. et al.; Gynecol. Oncol. 2015; 137:167–172). Aufgrund nur weniger vorhandener Studien ist der tatsächliche Einfluss der Morcellation auf die Überlebensrate der Patientinnen jedoch nicht bestimmbar. Auch ist es, entsprechend der aktuellen Literatur, sehr schwierig zu definieren, wie oft ein unerwartetes Leiomyosarkom elektrisch morcelliert wird und noch viel schwieriger ist es diese Patientinnen präoperativ zu definieren (Pritts E. et al.; Journal of Minimally Invasive Gynecology 2015 22:26–33). Leider gibt es keine Möglichkeiten, eine Risikostratifikation präoperativ durchzuführen. Bei Patientinnen über dem 50. Lebensjahr mit schnell wachsendem Myom sollte nur in sehr gut ausgewählten Fällen eine elektrische Morcellation in Erwägung gezogen werden. Die bekannten und nachgewiesenen Vorteilen der minimalinvasiven chirurgischen Verfahren bei Hysterektomie und Myomektomie (geringere Blutverluste, weniger Bluttransfusionen, weniger Infektionen oder Thrombosen, kürzere Hospitalisationszeiten, usw.) müssen beim Entscheid des operativen Vorgehens ebenfalls berücksichtigt werden. Entsprechend der aktuellen Literatur wäre ein Verbot der laparoskopischen Uterusmorcellation nicht gerechtfertigt.

Die Morcellation bei Vorliegen eines malignen oder malignitätsverdächtigen Gewebe ist, auch im Sack, sicher kontraindiziert. Nach einer totalen laparoskopischen Hysterektomie kann jedoch durch Verwendung eines Sacks, eine vaginale Uterusmorcellation erfolgen, ohne die onkologischen Prinzipien zu verletzen (Abb. 2) (Günthert A.R. et al.; Am. J. Obstet. Gynecol. 2014). Die Patientinnen sollten präoperativ über die möglichen Risiken der Anwendung der Uterusmorcellation (im Besonderen mögliche Tumorzellstreuung) informiert werden.

Michael D. Mueller