3 I 14

FHA
Frauenheilkunde aktuell

Sofortrekonstruktion der Brust

weitere Themen

Zervixkarzinom-Screening 23

Think! 26

Hypertensive Krankheiten in der Schwangerschaft 33

Sonoquiz 38

Fragebogen 40

ISSN 1663-6988 (Print)
ISSN 2296-441X (Internet)

Daten Fakten Analysen

FHA
Frauenheilkunde aktuell
www.frauenheilkunde-aktuell.ch

© Copyright 2014 bei den Herausgebern
ISSN 1663-6988 (Print)
ISSN 2296-441X (Internet)

in

- Folsäure-Rezeptor als Target – Personalisierte Therapie & Diagnostik des Ovarialkarzinoms.
  (J. Clin. Oncol. 2013; 31:4400–6)
- Hämostatische Matrix nach laparoskopischer Ovarialzystenexcision – Schont die Ovarialreserve.
  (Hum. Reprod. 2014; 29:1659–65)
- Intraläsionäre Injektion eines Mykobakterium w (Mw) Impfstoffs bei anogenital Warzen – Effektiver als Imiquimod bei HPV 11, gleich effektiv bei HPV 6.
  (JAMA Dermatol. 2014; epub)

out

- Salziges Essen – Kardiovaskuläre Todesfälle ↑ ab 2.0 g Salz/Tag.
  (N. Engl. J. Med. 2014; 371:612–23 und 624–34)
- Prophylaktische Wirkung von Biphosphonaten gegen Mammakarzinom – Einnahme während 3 bis 4 Jahren senkt Mammakarzinom-Risiko nicht.
  (JAMA Intern. Med. 2014; epub)
- Perioperative Gabe von Aspirin bei nicht kardialen chirurgischen Eingriffen – Inzidenz von postoperativen Myokardinfarkten gleich, Blutungen aber häufiger.
  (NEJM 2014; 370:1494–503)

Impressum

Herausgeber

Prof. Michael D. Mueller
PD Annette Kuhn
Prof. Luigi Raio
Universitätsklinik für Frauenheilkunde
Inselspital Bern
Effingerstrasse 102, F-304
3010 Bern
michel.mueller@insel.ch
annette.kuhn@insel.ch
luigi.raio@insel.ch
www.frauenheilkunde.insel.ch

PD Nik Hauser
Kantonsspital Baden
5404 Baden
Tel.: +41 56 486 35 02
Fax + 41 56 486 35 09
frauenklinik@ksb.ch
www.frauenklinik.ch

Prof. Michael K. Hohl
Kinderwunschzentrum Baden
Mellingerstrasse 207
5405 Baden-Dättwil
mkh@kinderwunschbaden.ch
www.kinderwunschbaden.ch

Prof. Bernhard Schüssler
St. Niklausenstrasse 75
6047 Kastanienbaum
bernhard.schuessler@luks.ch

Prof. H. Peter Scheidel
Mammazentrum Hamburg
DE-20357 Hamburg
scheidel@mammazentrum.eu
www.mammazentrum.eu

Die Realisierung von Frauenheilkunde aktuell wird mit der Unterstützung folgender Firmen ermöglicht:

Merck Serono
ETHICON
Bayer HealthCare

Abonnementspreis
Ein Jahresabonnement (Kalenderjahr) kostet CHF 87,50 incl. MWSt. (8 %) und Versandkosten. Die Zeitschrift erscheint 4mal jährlich.

Für den Inhalt außerhalb des redaktionellen Teiles (insbesondere Anzeigen, Industrieinformationen, Pressezitate und Kongressinformationen) übernimmt die Schriftleitung keine Gewähr. Eine Markenbezeichnung kann warenzeichenrechtlich geschützt sein, auch wenn bei ihrer Verwendung in dieser Zeitschrift das Zeichen ® oder ein anderer Hinweis auf etwa bestehende Schutzrechte fehlen sollte. Für Satzfehler, insbesondere bei Dosierungsangaben, wird keine Gewähr übernommen.
Die Zeitschrift sowie alle in ihr enthaltenen einzelnen Beiträge und Abbildungen sind urheberrechtlich geschützt. Jede Verwertung, die nicht ausschliesslich vom Urheberrechtsgesetz zugelassen ist, bedarf der vorherigen Zustimmung des Verlages. Das gilt insbesondere für Vervielfältigungen, Bearbeitungen, Übersetzungen, Mikroverfilmungen und die Einspeicherung und Verarbeitung in elektronischen Systemen.

Titelbild: Sofortrekonstruktion der Brust (Frauenklinik Kantonsspital Baden, PD Cornelia Leo, PD Nik Hauser)

Inhalt 23/3/2014

Betrifft	Lebensspuren – Narben – Körperschmuck ***Die Herausgeber***	3
Thema	Sofortrekonstruktion der Brust ***PD Cornelia Leo, PD Nik Hauser***	4
Für Sie kommentiert	Personalisierte Therapie und Diagnostik des Ovarialkarzinoms / Vitamin D in der Fortpflanzungsmedizin / Kalzium in der Schwangerschaft	15
Wussten Sie schon…	Was sich hinter blauen Augen versteckt / Wie häufig Anomalien des Uterus sind / Bei primärer Brustrekonstruktion mit Implantaten werden vermehrt Netze verwendet / Für den Einsatz einer HRT ist die Bestimmung der individuellen Nutzen-Risiko-Bewertung sinnvoll / Rezidive nach offener Femoralhernienoperation	19
Forum	Zervixkarzinom-Screening: PAP-Abstrich, HPV-Bestimmung oder beides? ***Prof. Michael D. Mueller***	23
Think!	Tumor nach TVT ***PD Annette Kuhn***	26
Internet-News	https://www.medibabble.com https://www.asccp.org	31
Geburtshilfe aktuell	Hypertensive Krankheiten in der Schwangerschaft ***Prof. Luigi Raio***	33
Auflösung Sonoquiz	Vena Galeni-Malformation ***Prof. Luigi Raio***	36
Sonoquiz	Was ist das? ***Prof. Luigi Raio***	38
Fragebogen	***Prof. Gabriel Schär***	40

Lebensspuren – Narben – Körperschmuck

Verletzungen und Operationen hinterlassen Narben, die störend sein können, als unästhetisch empfunden werden oder schmerzhafte Erinnerungen beinhalten. Sie sind Lebensspuren, Zeugen einer Vergangenheit und lassen sich nicht auslöschen. Narben scheinen endgültig, aber sie sind heute doch nicht absolut unveränderlich. Die Medizin bietet Möglichkeiten der Korrektur und Anpassung an die gesunde Haut. Im Gegensatz dazu stehen kulturell verankerte Schmuck- und Stammesnarben. Im Sudan werden beispielsweise kunstvolle Gestaltungen des Körpers mittels Skarifizierung vorgenommen. Der Fachausdruck dafür heisst „Narben-Tatuierung“. Der Hintergrund kann eine ästhetische Spielerei mit Mustern oder religiösen Symbolen sein, aber es können auch magische Absichten – die lebenslang anhalten – dahinter stehen.

Verletzungsbedingte Narben können für die Betroffenen körperliche und psychische Komplikationen bedingen. In unserer Gesellschaft werden Narben unter der Kleidung versteckt und oft schämt man sich für sie. Die Plastische Chirurgie hat Techniken entwickelt, um durch Narben verursachte Bewegungseinschränkungen zu beheben und die Optik der Narbe zu verbessern. Aber: wo immer einmal eine Narbe ist, wird immer eine Narbe bleiben, da das Narbengewebe vermindert durchblutet und weniger belastungsstabil ist.

Narben werden tabuisiert – aber immer mehr Menschen lassen sich Motive auf, respektive unter die Haut applizieren. Tattoos liegen voll im Trend. Heute ist ungefähr ein Viertel der europäischen Bevölkerung freiwillig „gezeichnet“ und setzt das kulturgeschichtlich verankerte Phänomen fort. Die permanente Körperzeichnung hat ihren Ursprung im nordasiatischen oder europäischen Raum und stammt nicht wie oft angenommen aus Südostasien. Das Einbringen von Farbe (teilweise mit nicht unerheblichem Metallgehalt, zusätzlich polyzyklische aromatische Kohlenwasserstoffe mit kanzerogenem Potential) unter die Haut kann aber auch zu gesundheitlichen Beeinträchtigungen führen.

Mit Aktuellem, Neuem und Innovationen „tatuiert“ die Frauenheilkunde aktuell seit vielen Jahren – ohne jedoch unwiderrufliche Permanenz zu beanspruchen, sondern immer mit Flexibilität Veränderungen und Neuigkeiten kritisch zu beurteilen.

Die Herausgeber

PD Cornelia Leo
PD Nik Hauser
Frauenklinik
Kantonsspital Baden

Sofortrekonstruktion der Brust

Heutzutage soll jede Patientin, bei der eine Mastektomie nötig wird, über die verschiedenen Optionen der Brustrekonstruktion informiert und aufgeklärt werden. Dabei ist zwischen der Sofortrekonstruktion – mit Wiederaufbau im Rahmen der Primäroperation – und der Sekundärrekonstruktion, die zu einem späteren Zeitpunkt durchgeführt wird, zu unterscheiden. Die seit einigen Jahren zur Verfügung stehenden Netze und azellulären dermalen Matrices (ADM) haben die Möglichkeiten der Sofortrekonstruktion mit Implantaten deutlich verbessert.

Die Inzidenz des Mammakarzinoms in der Schweiz liegt aktuell bei ca. 5400 Frauen pro Jahr, womit es nach wie vor die häufigste Krebserkrankung der Frau darstellt.
Die operative Therapie ist in der Regel der erste Schritt der Behandlung. Obwohl bei bis zu siebzig Prozent der erkrankten Frauen eine brusterhaltende Operation durchgeführt werden kann, sehen sich etwa dreissig Prozent der Patientinnen mit der Notwendigkeit einer Mastektomie konfrontiert. Bei diesen Frauen kommt zusätzlich zur Ungewissheit und Angst bezüglich der Krebsdiagnose noch die Auseinandersetzung mit dem Verlust des weiblichen Körperbildes hinzu.

Zeitpunkt der Rekonstruktion

Ob eine Sofortrekonstruktion oder eine Rekonstruktion zu einem späteren Zeitpunkt gewählt wird, ist von verschiedenen Faktoren abhängig. Der Wunsch der Patientin und das individuelle onkologische Therapiekonzept müssen gesamthaft betrachtet werden. Wenn eine Postmastektomiebestrahlung notwendig werden könnte oder geplant ist, wird man sich eher für einen zweizeitigen Wiederaufbau entscheiden.

Mastektomietechniken

Wenn eine Sofortrekonstruktion geplant ist, wird in der Regel eine hautsparende Mastektomie (Skin-sparing Mastectomy, SSM) durchgeführt. Bei dieser Technik werden Haut und Submammärfalte erhalten, der Mamillen-Areolakomplex wird entfernt. In bestimmten Situationen ist auch eine Mamillen-erhaltende Mastektomie (Nipple-sparing Mastectomy, NSM) möglich, bei der zusätzlich der Mamillen-Areola-Komplex erhalten werden kann.

Indikationen und Patientinnenselektion für hautsparende Mastektomietechniken

Obwohl keine randomisierten, kontrollierten Studien vorliegen, kann man anhand der vorhandenen Datenlage davon ausgehen, dass die onkologische Sicherheit sowohl der hautsparenden als auch der Mamillen-erhaltenden Mastektomie vergleichbar mit der der modifiziert radikalen Mastektomie ist (Tabelle 1). Die Lokalrezidivrate (LRR) nach modifiziert radikaler Mastektomie liegt nach 10 Jahren etwa bei 10 % (1). Bei Patientinnen mit 1–3 positiven Lymphknoten, die keine Postmastektomiebestrahlung erhalten, liegt die LRR sogar bei bis zu 20 % (2). Die verfügbaren Daten nach hautsparenden Mastektomietechniken zeigen Lokalrezidivraten zwischen 0 % und 7 %. Voraussetzung, um diese LRR zu erreichen ist jedoch, dass eine gute Selektion der Patientinnen vorgenommen wird unter Berücksichtigung der individuellen anatomischen Gegebenheiten sowie der Tumorcharakteristika.
Als Risikofaktoren für das Auftreten von Lokalrezidiven gelten Tumorgrösse, Nodalstatus, Lymphgefässeinbrüche, schlecht differenzierte (G3) Tumoren, Hormonrezeptor-negative Karzinome und R1-Resektionen.

Tab. 1. Hautsparende Mastektomie und Lokalrezidivrate

Autor	Anzahl Patientinnen	LRR (%)	Follow-Up (Monate)	Bemerkungen
Slavin et al., 1998	51	2.0	45	26 DCIS
Newman et al., 1998	372	6.2	26	T1 / T2-Tumore
Simmons et al., 1999	77	3.9	60	
Kroll et al., 1999	114	7.0	72	T1 / T2 -Tumore
Foster et al., 2002	25	4.0	49	Lokal fortgeschritten
Medina-Franco et al., 2002	176	4.5	73	
Spiegel und Butler, 2003	177	5.6	118	
Carlson et al., 2003	539	5.5	65	30.6% DCIS
Gerber et al., 2003	112	5.4	59	

Nach: (4)

Die Technik der hautsparenden Mastektomie kann unter anderem in folgenden Situationen angewendet werden:

- **Multizentrische Tumoren**
- **Ausgedehntes DCIS**
- **Risikoreduktion bei BRCA-Mutationsträgerinnen**

In einer prospektiven Studie von Benediktsson und Perbeck wurde bei Patientinnen nach Mamillen-erhaltender Mastektomie eine LRR von 20.8 % bei einem medianen Follow-up von 156 Monaten angegeben (3). In diese Studie wurden auch Patientinnen mit high-risk-Mammakarzinomen (positiver Nodalstatus, Tumorgrösse> 3cm, Multizentrizität) für eine NSM eingeschlossen. Interessanterweise entstand jedoch kein einziges Lokalrezidiv im Bereich des Mamillen-Areola-Komplexes (siehe Tabelle 2). Aufgrund dieser Datenlage sind für die Durchführung einer NSM die Selektionskriterien strenger zu stellen. Sie kann beispielsweise angewendet werden als prophylaktische Mastektomie zur Risikoreduktion bei BRCA-Mutationsträgerinnen. Des Weiteren kann diese Technik bei Patientinnen mit Tumoren mit günstigem Risikoprofil durchgeführt werden, d.h. beispielsweise bei einer Tumorgrösse bis maximal 3 cm Ausdehnung und klinisch negativer Axilla. Eine Hautbeteiligung muss ausgeschlossen sein und die Distanz des Tumors zur Mamille sollte mindestens 2 cm betragen. Es wird empfohlen, intraoperativ einen retroareolären Schnellschnitt durchzuführen oder ein retroareoläres, scheibenförmiges Nachresektat zu entnehmen, um einen Tumorbefall dort sicher auszuschliessen.
Neben den Tumor-assoziierten Faktoren müssen beim Entscheid für oder gegen eine Mamillen-erhaltende Mastektomie auch die anatomischen Gegebenheiten berücksichtigt werden: Patientinnen mit Makromastie und / oder exzessiver Ptosis mammae sind keine geeigneten Kandidatinnen für diesen Eingriff.

Komplikationen der hautsparenden bzw. Mamillen-erhaltenden Mastektomieverfahren

Die Patientinnen müssen präoperativ über mögliche Komplikationen wie Hautnekrosen, Mamillen-Areola-Komplex-Nekrosen, Nahtdehiszenzen, Wundheilungsstörungen und – im Fall von Implantatchirurgie – auch über einen möglichen Implantatverlust aufgeklärt werden. Alles in allem sind die Komplikationsraten der Haut- und Mamillen-erhaltenden Mastektomietechniken gering und sind u.a. abhängig von der Schnittführung, der Art des gewählten rekonstruktiven Verfahrens und von prädisponierenden, individuellen Faktoren der Patientin (siehe Tabelle 3). Dabei spielen Ko-Morbiditäten (Diabetes

Tab. 2. Mamillen-erhaltende Mastektomie und Lokalrezidivrate

Autor	Studiendesign	Anzahl Patientinnen	LRR (%)	MAK-Rezidiv (%)	Medianes Follow-up (Monate)
Caruso et al., 2006	prospektiv	50	2	2	66
Benediktsson und Perbeck, 2008	prospektiv	216	20.8	0	156
Regolo et al., 2008	retrospektiv	102	0	0	16
Petit et al., 2009	prospektiv	579	2.4	0	19
Crowe et al., 2008	prospektiv	149	1.3	0	41
Sookhan et al., 2008	retrospektiv	18	0	0	10.8
Voltura et al., 2008	retrospektiv	51	5.9	0	18
Garwood et al., 2009	prospektiv	102	0.6	0	13
Gerber et al., 2009	prospektiv	112	NSM: 11.7 SSM: 10.4 MRM: 11.5 (p=0.974)	0.9	101
Petit et al., 2012	prospektiv	934	4	1.18	50

Abkürzungen: LRR: Lokalrezidivrate, MAK: Mamillen-Areola-Komplex, NSM: Nipple-sparing mastectomy, SSM: Skin-sparing mastectomy, MRM: Modifiziert radikale Mastektomie
Nach: (5)

Tab. 3. Komplikationsraten in Abhängigkeit des gewählten Rekonstruktionsverfahrens

	Gesamtkomplikationen	Mamillen-Nekrose
Zweizeitig Expander / Implant	52.8 %	4.5 %
Implantat	16.7 %	4.1 %
Autologe Rekonstruktion	23.7 %	17.3 %

Gepoolte Analyse, (6)

mellitus, kardiovaskuläre Erkrankungen) sowie Nikotinabusus und Adipositas eine wichtige Rolle. Auch Therapie-assoziierte Faktoren können das Komplikationsrisiko beeinflussen, wobei hier insbesondere der Zustand nach einer Radiotherapie im Bereich der Thoraxwand oder auch eine noch zu erfolgende Postmastektomie-Radiotherapie zu nennen sind.

Implantat-basierte Sofortrekonstruktion mit Netzen oder ADMs

Der Erhalt von Hautmantel, Submammärfalte und gegebenenfalls des Mamillen-Areola-Komplexes ermöglicht eine Sofortrekonstruktion der Brust mit kosmetisch ansprechenden Resultaten und einem hohen Zufriedenheitsgrad der Patientinnen. Bei der Sofortrekonstruktion mit Silikonimplantaten wird das Implantat unter den Musculus pectoralis major gelegt. Da dieser zu kurz ist, um das Implantat im unteren Bereich suffizient abzudecken, werden Netze oder eine azelluläre dermale Matrix (ADM) verwendet. Bei den Netzen kommen synthetische Materialien in Frage, wie z.B. titanisierte Polypropylennetze (z.B. TiLoop®Bra) oder resorbierbare Polymere (TIGR® Matrix), aber auch biologische Materialen wie Seide (Seri®). Bei der in der Schweiz zugelassenen ADM handelt es sich um eine porcine Gewebematrix (Strattice™). Netze bzw. ADM werden am kaudalen Rand des

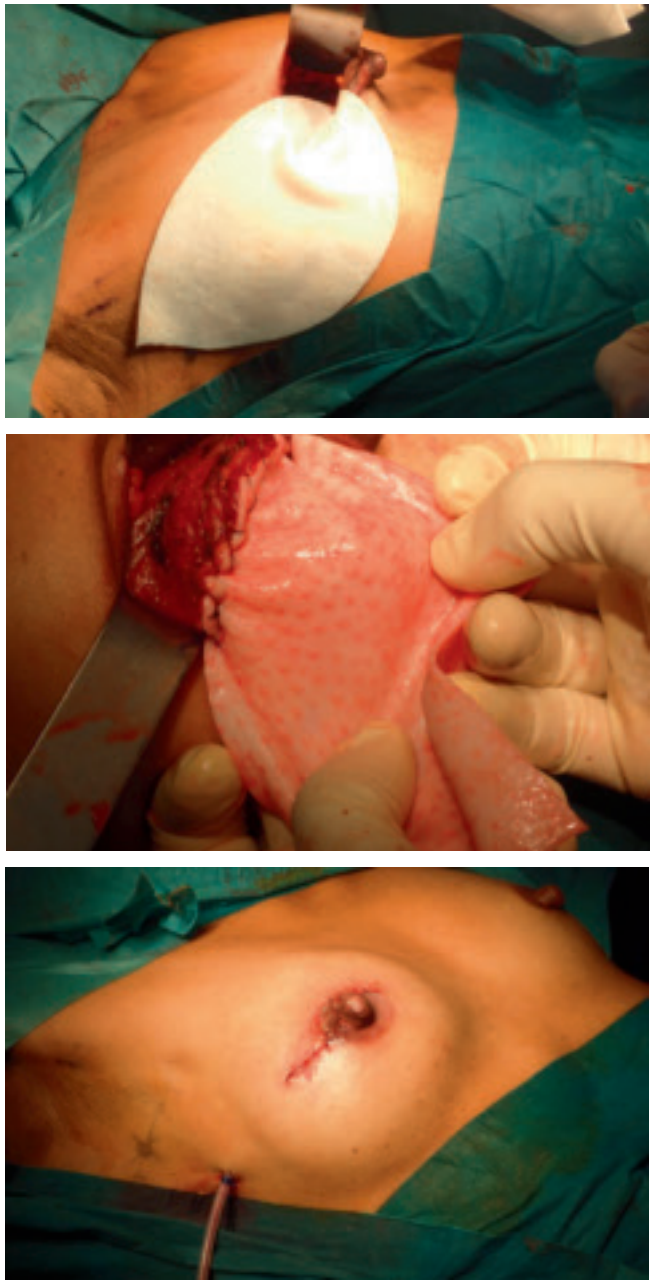

Abb. 1. Mamillen-erhaltende Mastektomie rechts bei ausgedehntem DCIS. Sofortrekonstruktion mit Silikonimplantat und ADM (Strattice™).

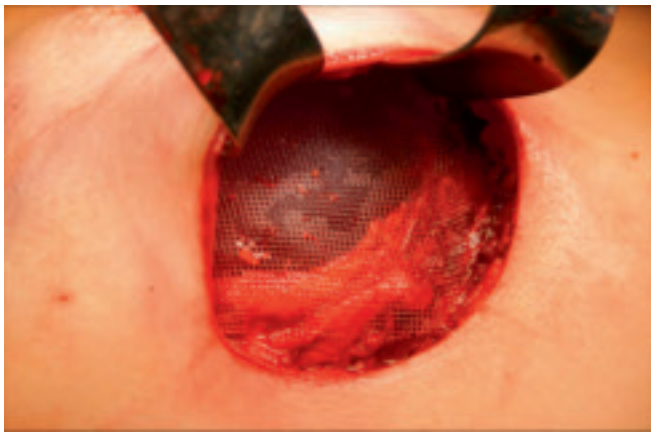

Abb. 2. Mamillen-erhaltende Mastektomie rechts. Sofortrekonstruktion mit Silikonimplantat und TiLoop®Bra

Brustmuskels sowie in der Submammärfalte befestigt und führen so zu einer Fixierung des Muskels und einer Stabilisierung des Implantats nach lateral und im Bereich des unteren Prothesenpols (siehe Abbildungen 1 und 2). Mehrere Studien konnten noch einen weiteren Vorteil des Einsatzes einer azellulären dermalen Matrix nachweisen: Das Risiko einer Kapselkontraktur, das mit 10 % - 20 % in den ersten zwei Jahren nach Implantatrekonstruktion angeben wird, verringert sich mit dem Einsatz einer ADM auf unter 5 % (7,8).

Der Einsatz von Netzen und ADMs hat die früher häufig angewendete zweizeitige Technik der Expander- / Implantatrekonstruktion etwas in den Hintergrund gedrängt, da bei dieser Technik zwei Operationen nötig sind und auch die Gesamtkomplikationsrate (inklusive Kapselkontrakturrate) von verschiedenen Autoren als erhöht beschrieben wurde (Tabelle 3). Die Expander-/Implantatrekonstruktion hat nach wie vor ihren Stellenwert in der Sekundärrekonstruktion nach modifiziert radikaler Mastektomie und auch in Sondersituationen bei der Sofortrekonstruktion.

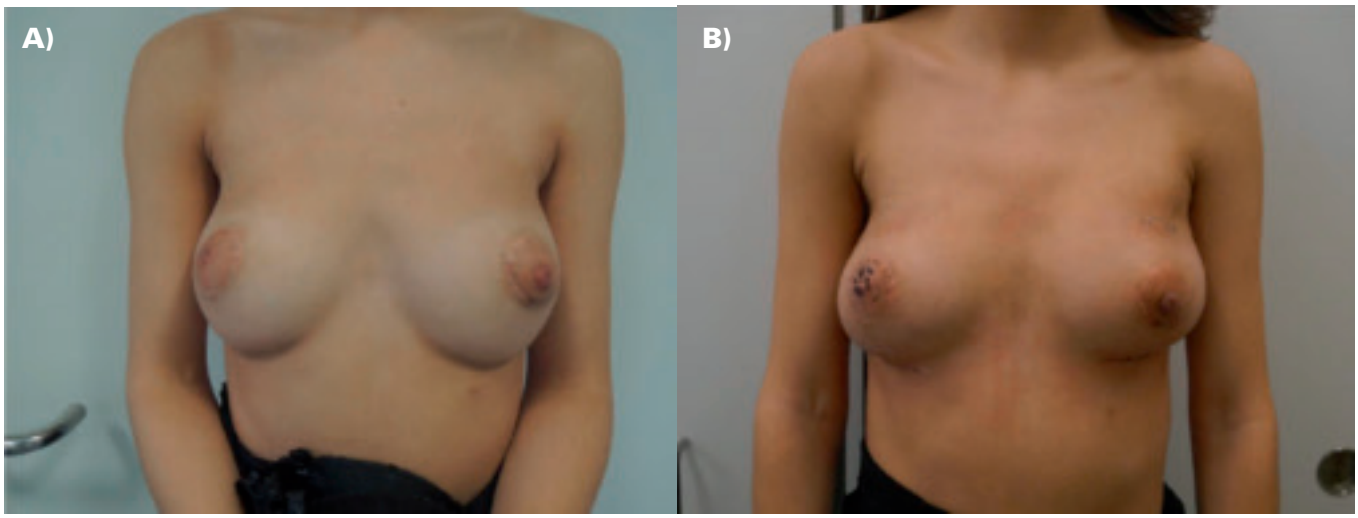

Abb. 3. Patientin vor (A) und nach (B) Mamillen-erhaltender Mastektomie beidseits. Sofortrekonstruktion mit Silikonimplantaten und TiLoop®Bra Netzen

Implantat-basierte Sofortrekonstruktion mit Abdeckung des kaudalen Implantatpols mit einem deepithelialisierten lipo-dermalen Lappen

Wenn im Rahmen einer hautsparenden Mastektomie eine Reduktion des Hautmantels nötig oder gewünscht wird, kann unter Verwendung der typischen Schnittfigur einer Reduktionsplastik (T-Schnitt, Wise-Pattern) eine Deepithelialisierung des kaudalen Brustabschnitts erfolgen. Nach Entfernung der Brustdrüse kann dann dieser deepithelialisierte Lappen verwendet werden, um den unteren Prothesenpol abzudecken und den M. pectoralis major zu fixieren. Zur Illustration siehe Abbildung 4.

Sofortrekonstruktion mit autologem Gewebe

Je nach Wunsch der Patientin, nach den anatomischen Gegebenheiten und eventuell vorangegangenen Therapien (z.B. Radiotherapien) kann der primäre Wiederaufbau mit autologem Gewebe Vorteile bieten.
Beim TRAM-Lappen (Transverser Rectus Abdominis Musculocutaneus-Lappen) werden Haut, subkutanes Fettgewebe und der M. rectus abdominis gehoben und als gestielter Lappen in den Bereich der mastektomierten Brust verlagert. Mit dem TRAM-Lappen können auch mittlere bis grosse Mammae modelliert werden. Ein Nachteil der Technik ist jedoch eine Schwächung der Bauchwand, die durch den Hebedefekt auftritt.
Der Hebedefekt wird minimiert bei der Anwendung freier Lappentechniken, wie DIEP- (Deep Inferior Epigastric Perforator), SGAP- (superior gluteal artery perforator) und TMG- (transverse myocutaneous gracilis) Lappen (Beispiel siehe Abbildung 5). Diese Techniken führen zu dauerhaften und ästhetisch guten Brustrekonstruktionen. Aufgrund ihrer hohen logistischen und technischen Anforderungen bleiben sie Zentren mit mikrochirurgisch ausgebildeten Spezialisten vorbehalten.

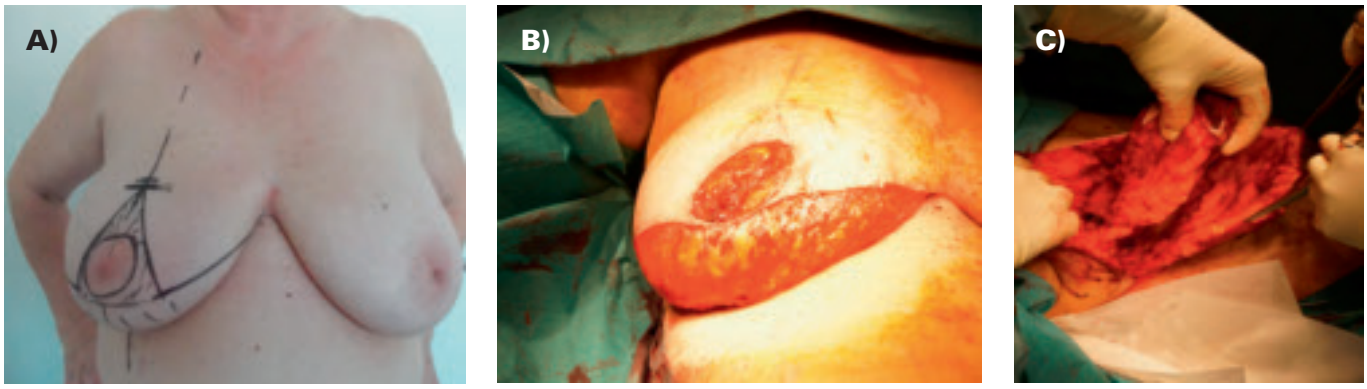

Abb. 4. Hautsparende Mastektomie mit Hautreduktionsplastik, Sofortrekonstruktion mittels Implantat, Abdeckung des kaudalen Implantatpols mit deepithelialisierem lipo-dermalen Lappen und freier Transplantation des Mamillen-Areola-Komplexes.

A) Präoperative Planung der Hautreduktionsplastik mit freier Mamillentransplantation.

B) Deepithelialisation des kaudalen Anteils als Vorbereitung für den lipo-dermalen Lappen nach Resektion des Mamillen-Areola-Komplexes als freies Hauttransplantat.

C+D) Hautsparende Mastektomie mit Erhalt des Hautmantels.

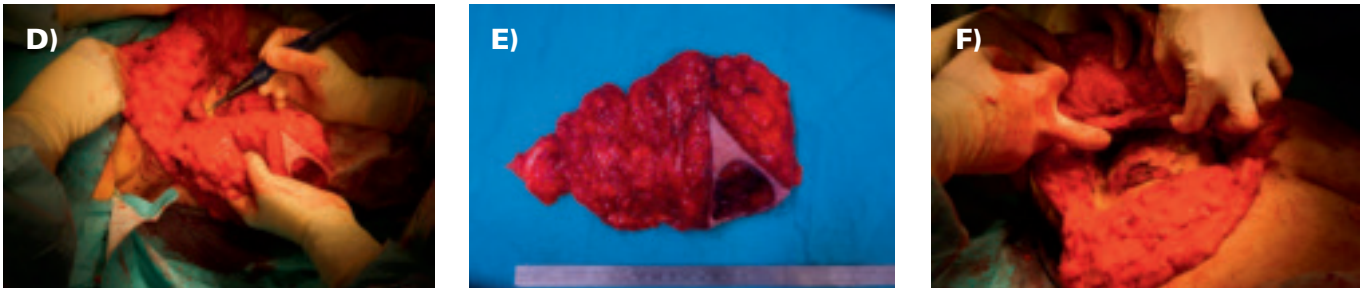

E) Mastektomie-Präparat.

F) Heben des Musculus pectoralis major und exaktes Ausformieren der Implantattasche.

G) Subpectorale Platzierung des Implantats.

H) Abdecken des kaudalen Implantatpols mit dem deepithelialisierten lipo-dermalen Lappen. Dieser wird am kaudalen Rand des Musculus pectoralis major fixiert.

I) Hautverschluss. Das Implantat ist vollständig mit Eigengewebe abgedeckt.

K) Hautverschluss entsprechend der Reduktionsplastik.
L) Ausstanzen des neuen Sitzes des Mamillen-Areola-Komplexes.

M) Abschluss der Sofortrekonstruktion mit Re-Transplantation des MAK.
N) Nach Primärrekonstruktion rechts mit angleichender Reduktionsplastik links.

Abb. 5. 28jährige Patientin mit triple-negativem Mammakarzinom rechts. BRCA1-Mutationsträgerin und Wunsch nach beidseitiger Mastektomie. Es wurde die SSM beidseits mit Sofortrekonstruktion mittels TMG-Lappen durchgeführt.

Zusammenfassung

Sowohl durch die verbesserten Möglichkeiten im Bereich der Früherkennung als auch durch Nutzung onkoplastischer Operationstechniken gelingt es, die Mehrzahl der an Brustkrebs erkrankten Patientinnen brusterhaltend zu operieren.
Wenn aufgrund der tumorbiologischen Charakteristika oder auch bei Wunsch der Patientin eine Mastektomie indiziert ist, sollte im Vorfeld eine umfassende Information der Patientin über die verschiedenen rekonstruktiven Möglichkeiten erfolgen. Dabei ist der Zeitpunkt der Rekonstruktion zu diskutieren, der nicht unerheblich vom Wunsch der Patientin, aber auch von einer eventuell notwendigen Postmastektomiebestrahlung beeinflusst wird. Für die Rekonstruktion stehen auf der einen Seite autologe Verfahren mit gestielten und freien Lappen zur Verfügung. Auf der anderen Seite haben die Implantat-basierten Sofortrekonstruktionen durch die seit einiger Zeit verfügbaren Netze und ADMs eine Renaissance erfahren. Bei guter Patientinnenselektion lassen sich ästhetisch ansprechende und dauerhafte Ergebnisse erzielen, ohne dass die onkologische Sicherheit beeinträchtigt wird.

Literatur

1. Mamounas EP et al. Predictors of locoregional recurrence after neoadjuvant chemotherapy: results from combined analysis of National Surgical Adjuvant Breast and Bowel Project B-18 and B-27. J. Clin. Oncol. 2012;30:3960–6.
2. EBCTCG (Early Breast Cancer Trialists' Collaborative Group), McGale P et al. Effect of radiotherapy after mastectomy and axillary surgery on 10-year recurrence and 20-year breast cancer mortality: meta-analysis of individual patient data for 8135 women in 22 randomised trials. Lancet. 2014;383:2127–35.

Kernaussagen

- Jede Patientin, bei der eine Mastektomie nötig wird, soll über die verschiedenen Optionen der Brustrekonstruktion informiert und aufgeklärt werden.
- Anhand der vorhandenen Datenlage kann man davon ausgehen, dass die onkologische Sicherheit sowohl der hautsparenden als auch der Mamillen-erhaltenden Mastektomie vergleichbar mit der der modifiziert radikalen Mastektomie ist.
- Eine gute Patientinnenselektion unter Berücksichtigung individueller anatomischer Gegebenheiten sowie der Tumorcharakteristika ist Voraussetzung um ein optimales kosmetisches Ergebnis mit maximaler onkologischer Sicherheit zu erreichen.
- Die seit einigen Jahren zur Verfügung stehenden Netze und azellulären dermalen Matrices (ADM) haben die Möglichkeiten der Sofortrekonstruktion mit Implantaten deutlich verbessert.

1. Badener Brustsymposium

7./8. November 2014, www.ksb.ch/brustsymposium_2014

Keynote Speakers

- **Prof. S. Slavin**
  Harvard Medical School, Boston
- **Prof. P. Cordeiro**
  Memorial Sloan Kettering Cancer Center, New York

Programm: Das Programm finden Sie auf der Symposium Website.
Anmeldung: Gern nehmen wir Ihre Anmeldung via Mail, Post, Fax oder über die Symposium-Website entgegen.
Kontakt: Frau Katrin Riedel, Sekretariat Brustzentrum, Frauenklinik, Kantonsspital Baden, 5404 Baden. Telefon +41 56 486 36 36, Fax +41 56 486 36 39, brustzentrum@ksb.ch, **www.ksb.ch/brustsymposium_2014**
Teilnahmegebühr: Fr. 380.– / Fr. 200.– (Assistenzärzte und Studenten)

Mit freundlicher Unterstützung der Sponsoren

abbvie · ALLERGAN · AMGEN · AstraZeneca · BAYER | MEDICAL · genomic Health · janssen · MENTOR · MYRIAD · OLYMPUS · Pfizer · Pierre Fabre · Roche · SANDOZ · sysmex · Takeda · pfmmedical

Kantonsspital Baden

KSB

3. Benediktsson KP, Perbeck L. Survival in breast cancer after nipple-sparing subcutaneous mastectomy and immediate reconstruction with implants: a prospective trial with 13 years median follow-up in 216 patients. Eur. J. Surg. Oncol. 2008 ;34:143–8.
4. Cunnick GH, Mokbel K. Oncological considerations of skin-sparing mastectomy. Int. Semin. Surg. Oncol. 2006;3:14.
5. Tokin C. et al. Oncologic safety of skin-sparing and nipple-sparing mastectomy: a discussion and review of the literature. Int. J. Surg. Oncol. 2012;2012:921821.
6. Endara M. et al. Breast reconstruction following nipple-sparing mastectomy: a systematic review of the literature with pooled analysis. Plast. Reconstr. Surg. 2013;132(5):1043–54.
7. Spear SL et al. Porcine acellular dermal matrix (strattice) in primary and revision cosmetic breast surgery. Plast. Reconstr. Surg. 2013;131(5):1140–8.
8. Maxwell GP, Gabriel A. Non-cross-linked porcine acellular dermal matrix in revision breast surgery: long-term outcomes and safety with neopectoral pockets. Aesthet. Surg J. 2014;34(4):551–9.

Personalisierte Therapie und Diagnostik des Ovarialkarzinoms

Die Therapiemöglichkeiten und Überlebenschancen von Patientinnen die an einem Ovarialkarzinom erkrankt sind, haben sich in den letzten Jahren leicht verbessert. Die Problematik des Diagnosezeitpunkts, respektive der Früherkennung und -behandlung, besteht jedoch weiter. Die Mehrzahl der Patientinnen erleidet im Verlauf nach einer operativen und systemischen Primärbehandlung mit einer Platin-basierten Firstline-Therapie ein Rezidiv. Mit einer grossen Anzahl von Therapiestudien wurde in den letzten Jahren verschiedene Kombination und Dosierungen von Chematherapeutika untersucht, ohne relevante Therapieverbesserungen etablieren zu können. Die Standardbehandlung bleibt weiterhin die Kombination von Carboplatin und Taxol. Der zusätzliche Einsatz des Angiogenesehemmers Bevacizumab zeigt in ausgewählten Situationen einen Gewinn für die Patientinnen.

Ein neues Konzept verfolgt den Ansatz, ein klassisches Chemotherapeutikum zielgerichtet in die Ovarialkarzinomzelle zu transportieren. Als Angriffspunkt dient der Folatrezeptor, der auch bei ca. 90 % der Ovarialkarzinomzellen verstärkt exprimiert wird. Die Expressionsstärke des Folatrezeptors scheint mit der Aggresivität der Tumors zu korrelieren. Das nun in Studien eingesetzte Konjugat Vintafolid (Vynfinit®) bindet über die gekoppelte Folsäure (als Ligand) an den Folatrezeptor und wird durch Endozytose in die Karzinomzelle transportiert. Hier wird das konjugierte Vincaalkaloid (Desacetyl-Vinblastinhydrazid) freigesetzt und kann seine zytotoxische Wirkung entfalten.

Als Voraussetzung für einen therapeutischen Einsatz muss eine ausreichende Expression des Folatrezeptors auf den Ovarialkarzinomzellen nachgewiesen werden. In der PRECEDENT-Studie (Phase-II) wurde das Konjugat Vintafolid geprüft. In beiden Studienarmen wurden die Patientinnen mit fortgeschrittenem, Platin-resistentem Ovarialkarzinom mit pegyliertem liposomalem Doxorubicin behandelt – in der Studiengruppe erfolgte die zusätzliche Gabe von Vintafolid. Erste Studienergebnisse wurden von Naumann et al. publiziert (Naumann R.W. et al., J. Clin. Oncol. 2013; 31:4400–4406). In die Studie wurden 149 Patientinnen eingeschlossen und es konnte eine deutliche Verbesserung des progressionsfreien Überlebens für die Studiengruppe nachgewiesen werden. Die progressionsfreie Zeit erhöhte sich durch den Einsatz von Vintafolid von 2.7 Monaten auf 5.0 Monate (Hazard Ratio 0.63, $p = 0.031$). In der Subgruppenanalyse zeigten die Frauen mit einem Ovarialkarzinom mit einem Expressionsstatus von 100 % Folsäurerezeptor sogar einen Anstieg der progressionsfreien Zeit von 1.5 Monaten auf 5.5 Monate (Hazard Ration 0.38, $p = 0.013$).

Aktuell wird im Rahmen einer Phase-III-Studie (PROCEED-Studie) bei Patientinnen mit Platin-resistentem Ovarialkarzinom mit 100% Folatrezeptor-Expression der Effekt von Vintafolid geprüft. Die Patientinnen werden in Analogie zur PRECEDENT-Studie mit pegyliertem liposomalem Doxorubicin randomisiert mit oder ohne Vintafolid behandelt. Der primäre Endpunkt der Studie ist das progressionsfreie Überleben und als sekundäre Endpunkte wurden das Gesamtüberleben, die Lebensqualität und Sicherheit des Folatkonjugat-Einsatzes definiert.

Einen zusätzlichen Dienst kann der Einsatz von Folatkonjugaten in der Diagnostik liefern. Etarfolatid ist ein Chelatkomplex, bestehend aus Folsäure, konjugiert an ein synthetisches Protein das radioaktiv gelabeltes Technetium (^{99m}Tc) als Chelatbildner trägt. Nach Applikation der Substanz, werden die Folsäure-Rezeptor überexprimierenden Zellen markiert und entsprechende Läsionen können mittels SPECT (Single Photon Emission Computed Tomography) identifiziert und dargestellt werden.

Nik Hauser

Vitamin D in der Fortpflanzungsmedizin: Das auch noch?

Wer die Literatur der letzten Zeit etwas verfolgt hat, stellt fest, dass Vitamin D über seine klassische Rolle beim Kalzium- und Knochenstoffwechsel hinaus, in immer mehr Zusammenhängen genannt wird.

Man möchte es fast „Ubiquitin“ nennen (Namen bereits vergeben für ein Protein, das allgegenwärtig ist). Der Vitamin-D-Rezeptor wird eben auch in nahezu allen Zellen und Geweben des menschlichen Körpers gefunden, was darauf hinweist, dass es dort wahrscheinlich eine Wirkung entfaltet.

So auch bei der Fortpflanzung. Beispielsweise fand man eine sehr starke Korrelation zwischen dem 25-Hydroxy Vit.D (= 25 (OH)-D) Blutspiegel und dem Wert innerhalb von punktierten Follikeln (im Rahmen eines IVF). Patientinnen die eine klinische Schwangerschaft nach IVF erreichten, hatten signifikant höhere 25-OH-D Werte in der Follikelflüssigkeit (Ozkan, S. et al., Fertil. Steril. 2010; 94:1314–19). In der vorliegenden Studie, die im renommierten Journal of Clinical Endocrinology and Metabolism publiziert wurde (Paffoni, A. et al., J. Clin. Endocrinol. Metab. doi: 10.2110/ jc. 2014–1802) verglichen die Autoren aus Mailand den IVF-outcome bei Frauen mit Vit-D-Mangel (25(OH)D-Serumwerte <20 ng/ml) mit solchen >20 ng/ml. Von 480 Frauen, die die Einschlusskriterien erfüllten (Indikation zur IVF, Alter 18–42 Jahre, BMI 18–25 kg/m^2, ausreichende Ovarialreserve, keine internistische Erkrankungen) hatten 222 (46 %) einen Vitamin-D-Wert von <20 ng/ml; 258 (54 %) einen >20 ng/ml. Frauen mit ausreichenden 25(OH)D-Werten hatten mehr „gute“ Embryonen, deshalb auch mehr Transfers im Blastozystenstadium, und die Schwangerschaftsrate war höher (OR 1.85) (95 % CI 1.1–3.08). Nach Berücksichtung von Alter, Ethnizität, BMI, Parität etc. war der Unterschied noch deutlicher: 2.15 (CI 1.23–3.77, P = .007). Das gleiche galt für die Implantationsrate (OR 1.83).

Wenn man nun in drei Gruppen von 25(OH)D-Spiegeln (<20 ng/ml = pathologisch, 20–29 ng/ml tief, mehr als 30 ng/ml = normal) unterschied, fand man einen dosisabhängigen Zusammenhang mit der Schwangerschaftswahrscheinlichkeit.

Kommentar
Man weiss aus Tierversuchen (Mäuse, Nager), dass Vit.D eine wichtige Rolle in der Fortpflanzung spielt (Regulation der hypothalamisch-hypophysären Achse, Follikulogenese, Implantation). Weniger Daten gibt es von Menschen. Aufgrund der vorliegenden Fakten vermuten die Autoren, dass das Vitamin-D sowohl auf der ovariellen Ebene (Follikulogenese und Luteinisation via Vit-D-Rezeptoren in Granulosazellen) wie auch beim Endometrium (Implantation) eine Rolle spielt. Man vermutet, dass Vitamin-D am Endometrium über die Regulierung der Ziel-Gene wie HOXA-10 oder über die lokale Immunantwort wirkt. Durch diese Studie ist die Kausalität zwischen Vitamin-D-Mangel und Implantationswahrscheinlich noch nicht bewiesen, es könnte sich auch um eine einfache Assoziation handeln. Für eine kausale Beziehung sprechen allerdings die zahlreich vorhandenen Daten aus Tiermodellen. Mir zu denken gab bei dieser Studie der sehr hohe Anteil der Frauen mit Vitamin-D-Mangel (48 % des Kollektivs)! Bekannt ist der Zusammenhang mit zunehmendem Alter (Unfähigkeit der alternden Haut Vitamin-D in ausreichendem Masse zu produzieren), fehlende Sonnenexposition (vor allem im Winter, vor allem in nördlichen Gegenden oder wenn Frauen beispielsweise durch totale Verschleierung zu wenig dem Licht ausgesetzt sind.

In den USA fand man einen Vit-D-Mangel (<20 ng/ml) bei 20 %–90 % der Frauen im reproduktiven Alter (Holick, MF et al. J. Clin. Endocrinol. Metab. 2011; 96:1911–20).

Ein Vitamin-D Mangel in utero und in der Kindheit führt zu Wachstumsretardierung und Skelettdeformitäten.

Tab. 1. Richtlinien zur Vitamin-D-Supplementierung

Vitamin-D-Supplementierung
– 1000 IE/die heben den 25(OH)D-Spiegel um 10 ng/ml – Zielbereich: 30–40 ng/ml – Messwiederholdung nach 3 Monaten

Wie soll man Vitamin-D applizieren?
Wie im Artikel von Luigi Raio (in diesem Heft) bemerkt, sind die üblichen Supplemente ungenügend.
Man kann entweder 1000 IE/die (z.B. Vitamin-D Vigantoletten, in Deutschland erhältlich), oder wöchentlich oder gar 3-monatlich in speziellen Kapseln geben (Tab. 1).

Sollen wir nun allen Kinderwunsch-Patientinnen Vitamin-D verabreichen?
Mindestens die Hälfte braucht diese nicht, deshalb empfehlen wir bei der Sterilitätsabklärung die Bestimmung des 25(OH)D-Spiegels. Selbstverständlich sollten Frauen mit einem Vitamin-D-Mangel dann behandelt werden.

Michael K. Hohl

Kalzium in der Schwangerschaft

Neben der Aspiringabe sollte heutzutage die Kalziumsupplementation bei Frauen mit hohem Risiko für hypertensive Schwangerschaftskomplikationen – insbesondere mit Zustand nach Präeklampsie – zum Standard in der Betreuung dieser Schwangeren gehören. Dieser präventive Zusammenhang wurde in einer kürzlich erschienen Cochrane Metaanalyse erneut bestätigt (Hofmeyr GJ et al. Calcium supplementation during pregnancy for preventing hypertensive disorders and related problems. Cochrane Database of Systematic Reviews 2014, Issue 6. Art. No.: CD001059). In dieser Metaanalyse wurde auch zwischen dem Effekt von hoch (≥1 g/d) und niedrig dosierter (meist 500–600 mg/d) Kalziumgabe unterschieden. Auch in den Studien mit niedriger Kalziumdosierung

Tab. 1. Gängige Vitaminpräparate in der Schwangerschaft

Multivitaminpräparat	Vitamin D3 (U.I.)	Calzium (mg)
Burgerstein Schwangerschaft & Stillzeit	300	160
Elevit®Pronatal	500	125
Andreavit®	200	150
Gynefam®	125	–
Vitana®	400	130
Pharmaton Pronatal	200	150
Femibion	–	–

wurden signifikant bessere Schwangerschaftsverläufe mit besserem kindlichen Outcome als ohne Kalzium oder Placebo gefunden.

Interessanterweise wurde auch die Frühgeburtlichkeit positiv beeinflusst, was sicher bedingt ist durch die Abnahme der Rezidiv-Präeklampsien, je nach betrachtetem Kollektiv, um 46–62 %. Neu und langfristig von besonderer Bedeutung ist auch die Beobachtung, dass Kinder, welche in der Schwangerschaft Kalzium ausgesetzt waren, signifikant tiefere systolische Blutdruckwerte und mit 12 Jahren weniger Karies aufgewiesen haben. Diese Zusammenhänge wurden nur in einer Studie mit 514 resp. 195 Kindern gefunden.

Kommentar
Auch diese Metaanalyse zeigt – wie die vorhergehende – einen deutlichen, positiven Effekt von Kalzium auf den Schwangerschaftsverlauf, auf die Mutter und langfristig auch auf das Kind. Entsprechend empfiehlt die WHO in Gebieten mit niedriger Kalziumaufnahme (v.a. dritte Welt) eine tägliche Kalziumsupplementation von 1.5–2 g. Etwas beunruhigend ist aber die Beobachtung, dass in der Kalziumgruppe ein 2.7fach höheres Risiko für ein HELLP-Syndrom gefunden worden ist. Die Zahlen sind insgesamt aber klein und ein Bias ist nicht ausgeschlossen.

Neben der Folsäure und dem Vitamin D gehört nun auch Kalzium zur beinahe evidenzbasierten Supplementation in der Schwangerschaft und dies nicht nur im Hochrisikokollektiv. Unsere schwangeren Frauen erhalten ja ab positivem Schwangerschaftstest oder gar präkonzeptionell eine Unmenge von Vitaminen, Spurenelementen, Fettsäuren und vieles mehr um das Outcome der Schwangerschaft vermeintlich zu verbessern. Was das Vitamin D anbelangt, empfiehlt das Bundesamt für Gesundheit mindestens 600U.I. tgl. Wenn wir mal die verschiedenen, gebräuchlichsten Präparate im Hinblick auf den Vitamin D- und Kalzium-Gehalt vergleichen (Liste sicher nicht vollständig), so fällt auf, dass kein einziges Präparat auch nur annähernd das erreicht, was empfohlen wird. Mir ist aus der Literatur auch nicht klar, auf welche Untersuchungen sich diese in den verschiedenen Präparaten „empfohlenen" Vit. D oder Kalziumangaben in der Schwangerschaft basieren. Zumindest in den Risikogruppen sollte meines Erachtens auf eine „Giesskannen-Substitution" zugunsten einer mehr evidenzbasierten oder kontrollierten Verabreichung von Elektrolyten und Vitaminen verzichtet werden.

Luigi Raio

…, was sich hinter blauen Augen versteckt?

Die Arbeitsgruppe von Paolo Vercellini, in Mailand, die sich seit vielen Jahren mit Endometriose befasst und schon zahlreiche Studien publiziert hat, fand, dass Frauen mit blauen Augen signifikant häufiger an tief penetrierender Endometriose leiden (Vercellini, P. et al. Human. Reprod. 2014; 29:2171–75). Die Augenfarbe von Frauen mit tief penetrierender Endometriose wurde verglichen mit derjenigen von Frauen mit Endometriosezysten und solchen ohne Endometriose-Diagnose. Nicht überraschend war die Dominanz der braunen Augenfarbe (60–75 %) im italienischen Krankengut. Grüne Augen, die seltenste Augenfarbe in Italien war in allen drei Gruppen ähnlich häufig.

Tief penetrierende Endometriose: Braune Augen 61 %, blaue 30 %, grüne 9 %. Bei Endometriosezysten: 74 %, 16 %, 10 %. Bei Patientinnen ohne Endometriose: 75 %, 15 % und 10 %.

Im Vergleich zu den zwei Kontrollgruppen war die Inzidenz blauer Augen bei tief penetrierender Endometriose mit 30 % (versus 10, bzw. 15 %) statistisch hoch signifikant häufiger (P <0.001) und dies auf Kosten der braunen Augenfarbe. Das relative Risiko für blaue Augen bei tief penetrierender Endometriose war 2.5 (1.4–3.9).

Kommentar
Die Prävalenz blauer Augen in Italien ist ca. 10 %. Auf was führen die Autoren die 30 % blauer Augen bei tief penetrierender Endometriose zurück?

Endometriose, eine Krankheit die durch eine chronische Entzündungsreaktion gekennzeichnet ist und mit Schmerzen sowie Kinderlosigkeit assoziiert ist, betrifft mindestens 5 % der Frauen im reproduktiven Alter.

Von Frauen mit Endometriose ist bekannt, dass sie spezielle Pigmenteigenschaften aufweisen: Mehr Nävi und Sommersprossen, fotosensitiver Phänotyp, der sich stärker vor der Sonne schützt, mehr Rothaarigkeit. Eine Erklärung für diese vermuteten Zusammenhänge zu finden war nicht einfach. Einerseits liegen Gene, die die Pigmentation der Iris beeinflussen in einer Region mit einem Bindungsdisequilibrium zu Genen, die die Invasivität einer Endometriose beeinflussen. Anderseits können blaue Augen ein Indikator für einen fotosensitiven Phänotyp sein, der sich vor Licht und UVB schützt und deshalb vermutlich vermehrt zu einem Vitamin-D-Mangel neigt. Ein Vitamin-D3-Mangel selbst wurde kürzlich mit Endometriose assoziiert (Harris, R.H. et al., Am. J. Epidemiol. 2013; 177:420–431).
Ob es eine ähnliche Korrelation in der Schweiz gibt, wo Blauäugigkeit häufiger vorkommt, ist hingegen nicht bekannt. *m.k.h.*

…, wie häufig Anomalien des Uterus sind?

Der Uterus als Teil des Müller'schen (paramesonephrischen) Gangsystems ist doppelt angelegt, fusioniert etwa in der 8. SSW und in der 20. SSW führt die apoptotische Absorption des Septums zu einem einzigen Cavum uteri.

Kongenitale Anomalien des Uterus (MA)sind Folge einer Agenesie, eines Fusions- oder Resorptionsdefektes. Sie sind assoziiert mit Oligomenorrhoe, Früh- und Spätaborten, Frühgeburtlichkeit und Fehllagen des Fetus, haben also eine klinische Bedeutung.

Erst seit wenig invasive diagnostische Verfahren zur Verfügung stehen, gibt es zuverlässigere Daten über die Häufigkeit von MA in einer unselektionierten Population. In der vorliegenden Studie wurde bei 686 nach dem Zufallsprinzip ausgewählten Frauen einer Normalpopulation mittels Kontrastmittel-Sonographie auf uterine Anomalien untersucht. Man fand bei 9.8 % eine Anomalie. Allerdings dominierte der Uterus arcuatus (6.8 %) gefolgt vom subseptus (2.7 %), septus (1.6 %) und unicornis (1.6 %). Beim Arcuatus fand sich eine deutliche Altersabhängigkeit (bei 20–24 Jährigen ca. 20 %, bei 45–49 Jährigen ca. 6 %). MA waren häufiger bei 0-Paren und bei Frauen mit Oligomenorrhoen (19 %

versus 10 %) (Dreisler, E. et al. Fertil. Steril. 2014; 102:525–529.

Kommentar
Der Uterus arcuatus war wie zu erwarten die häufigste festgestellte Anomalie. Interessant ist, dass er bei jüngeren Frauen viel häufiger festgestellt wird. Wahrscheinlich führt eine Schwangerschaft zu einer Modulation (Normalisation) des Uterus. Ob ein U. arcuatus aber einen negativen Einfluss auf die Fortpflanzungsfunktion hat ist sehr zweifelhaft. Eine Indikation zur chirurgischen Behandlung ist auf jeden Fall nie gegeben. Anders bei der zweit häufigsten Anomalie: dem Uterus subseptus oder septus (Häufigkeit 4.3 %). Hier ist das Risiko für Frühaborte erhöht und kann durch eine heute empfohlene präkonzeptionelle hysteroskopische Durchtrennung (eventuell Resektion) vermieden werden.

m.k.h.

…, dass bei primärer Brustrekonstruktion mit Implantaten vermehrt Netze verwendet werden?

Bei der Notwendigkeit einer Mastektomie oder bei Wunsch nach prophylaktischer Mastektomie beim Mammakarzinom gewinnt das Konzept der subkutanen Mastektomie mit oder ohne Nippel- und Areolaerhalt und primärer Rekonstruktion mittels Implantaten vermehrt an Bedeutung. Die subpektorale Implantatplatzierung führt zu einer Verbesserung der Weichteilsituation mit Abdeckung des Implantats im kranialen Anteil. Durch Verwendung von Netzen kann der Pektoralismuskel fixiert und damit eine vollständige Abdeckung des Implantats erzielt werden.

Die Empfehlungen der Deutschen Arbeitsgesellschaft für Gynäkologische Onkologie halten einen Level of Evidence von 2b, respektive „+“ für den Einsatz von Netzen zur Muskelfixation bei subpektoraler Expander- oder Implantatrekonstruktion fest. Das nicht-resorbierbare titanisierte synthetische Polypropylennetz TiLoop Bra® ist das meist-verwendete Netz und für dessen Einsatz liegen nun auch Studiendaten vor. In einer retrospektiven Untersuchung zur Sicherheit und Effektivität untersuchte Dieterich et al. den Einsatz in der plastisch-rekonstruktiven Brustchirurgie (Dieterich M. et al., Plast. Reconstr. Surg. 2013, 132:8e–19e).

Aktuell wurde eine neue prospektive Studie zur Ermittlung der Patientenzufriedenheit betreffend Lebensqualität und empfundenen Gesundheitszustand mittels Fragebogen gestartet. Diese Ergebnisse der PRO-BRA-Studie sollen die vorhandene Datenlage ergänzen. Der eingesetzt Fragebogen Breast-Q umfasst die Bereiche „Subjektive Zufriedenheit mit der operierten Brust“, „Bewertung des opertiven Gesamtergebnis“, „Einschätzung des Behandlungsprozesses“ und „psychsoziales, physisches und sexuelles Wohlbefinden“. Die Patientinnen dokumentieren prä- und mehrfach postoperativ die Kriterien. Zusätzlich werden operative und postoperative Komplikationen erfasst und die jeweils erstellten Fotodokumentationen des Verlaufs anonymisiert bewertet. Geplant ist der Einschluss von 267 Patientinnen mit prophylaktischer oder onkologisch-indizierter Mastektomie mit Primärrekonstruktion mittels subpektoralem Implantat mit Muskelfixation durch den Einsatz eines Netzes. Die Patientinnenrekrutierung erfolgt über einen Zeitraum von zwei Jahren.

Der Themen-Artikel in dieser Ausgabe der FHA zeigt eine alternative Operationstechnik für ausgewählte Situationen für eine primäre Sofortrekonstruktion unter Verwendung von Expandern oder Implantaten mit Abdeckung und Fixierung des kaudalen Pols des Implantats mit Eigengewebe anstelle der Verwendung eines Netzes. Da diese Technik jedoch nur bei grösseren und ptotischen Mammae angewendet werden kann und eine freie Mammillentransplantation mit entsprechender Abflachung des Nippels und Sensibilitätsverlust notwendig ist, bietet die Netztechnik eine ausgezeichnete Option, die heute zum Repertoire eines Brustoperateurs zählen sollte.

n.h.

…, dass für den Einsatz einer HRT die Bestimmung der individuellen Nutzen-Risiko-Bewertung weiterhin sinnvoll ist?

Die bekannte und grosse WHI-Studie inklusive Nachfolgestudien zur Hormonersatztherapie führt immer wieder zu neuen Auswertungen und entsprechenden Empfehlungen. Eine aktuelle Publikation (Lacroix A.Z. et al., JAMA 2011, 305:1305–1314) zeigt, dass das individuelle Nutzen-Risiko-Profil einer Hormonersatztherapie immer geprüft werden soll. Bei Indikation für eine kombinierte Hormonersatztherapie soll Estradiol mit einem neutralen Gestagen eingesetzt werden. Als ideal werden Kombinationen mit Dydrogesteron (z.B. Femoston® conti) oder Medrogeston (z.B. Presomen® conti) empfohlen, da diese den positiven Effekten des Estrogens auf den Stoffwechsel nicht entgegenwirken. Hier ist vor allem die reduzierte viszerale Fettgewebsbildung und die Insulinresistenz entscheidend. Dadurch kann das Risiko für die Entwicklung von Diabetes mellitus Typ-2 und eines metabolischen Syndroms reduziert und positiv beeinflusst werden. Beim Vorliegen von zusätzlichen psychischen Symptomen ist der Einsatz von konjugierten Estrogenen (z.B. Presomen®) eine wirksame und empfohlene Option.

n.h.

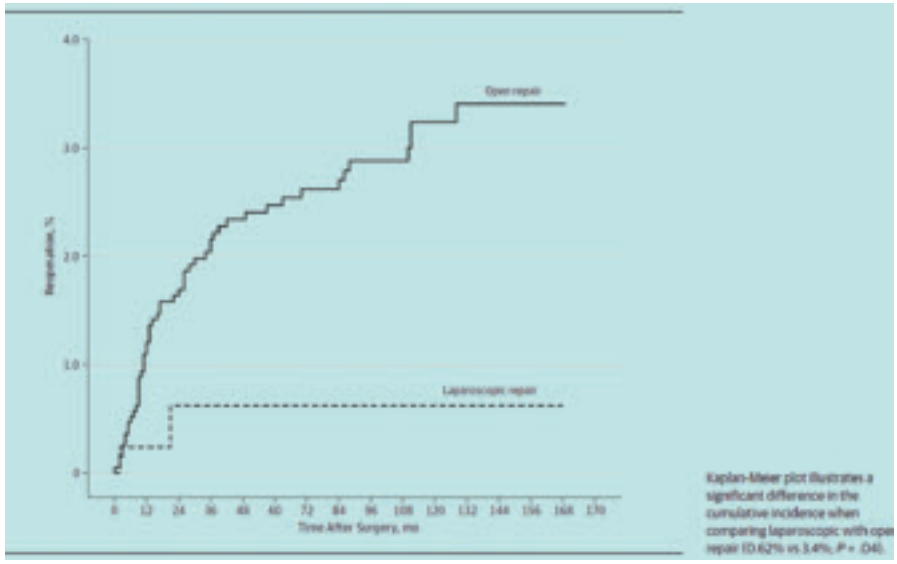

Abb. 1. Cumulative Incidence of Reoperations

…, dass Rezidive nach offener Femoralhernienoperation häufiger sind als nach laparoskopischer Femoralherniensanierung?

In einer prospektiven Kohortenstudie aus Dänemark wurden 3 970 primäre Femoralhernien-Operationen analysiert. In 2 886 Fällen (72,7 %) waren Frauen betroffen; 1 557 Eingriffe (39,2 %) wurden notfallmässig durchgeführt. Eine multivariate Analyse zeigte, dass die Rezidivhäufigkeit bei Frauen am höchsten war (hazard ratio 1,95; 95 CI: 1,10–3,45) und, dass das Rezidivrisiko nach laparoskopischer Operation signifikant kleiner war als nach offener Femoralhernienoperation (hazard ratio: 0,33; 95 % CI: 0,09–0,95, siehe Abbildung). Nach laparoskopischen Femoralhernienoperationen kam es postoperativ viel weniger häufig zu einer Inguinalhernie in der ipsilateralen Inguina als nach offenen Operationen [Andresen K. et al., JAMA Surg. 2014; 149:853–7].

Kommentar
Leider gibt es keine randomisierten Studien, welche die laparoskopischen Operation von Femoralhernien im Vergleich zu den offenen Operationen untersucht haben. Diese grosse prospektive Kohortenstudie bestätigt jedoch die allgemein gültigen europäischen Richtlinien, dass Femoralhernien heutzutage laparoskopisch operiert werden sollten.

m.m

Prof. Michael D. Mueller
Universitätsklinik für Frauenheilkunde
Inselspital Bern

Zervixkarzinom-Screening: PAP-Abstrich, HPV-Bestimmung oder beides?

Der in den 40er Jahren durch Dr. George N. Papanicolaou vorgeschlagene und nachfolgend zunehmend eingeführte Screening-Test für das Zervixkarzinom zählt zu den wichtigsten Fortschritten der Medizin. Auch wenn sich der Test initial ohne randomisierte Studien durchgesetzt hat, konnte in den Ländern, in welchen er eingeführt wurde, die Inzidenz des Zervixkarzinoms signifikant gesenkt werden. Der PAP-Abstrich hat eine relativ tiefe Sensitivität, insbesondere für das Adenokarzinom, weshalb er, um als Screening effektiv zu sein, regelmässig wiederholt werden muss. In den 90er Jahren haben verschiedene Arbeiten gezeigt, dass praktisch alle Zervixkarzinome mit dem humanen Papillomavirus assoziiert sind. Diese Feststellung führte zur Entwicklung von HPV-Tests, welche initial vor allem der Erhöhung der Sensitivität des PAP-Abstriches gedient haben und nun mehr und mehr diesen auch ersetzen sollen. Welche Methode ist in der Schweiz, einem Land mit niedriger Zervixkarzinom-Inzidenz, ideal für ein Screening Verfahren?

Die Inzidenz des Zervixkarzinoms in der Schweiz (4,0 neue Fälle pro 100‘000 Frauen pro Jahr) gehört weltweit zu den niedrigsten. Es stellt sich deshalb die Frage, ob die Resultate von Studien, welche in Ländern mit deutlich höherer Inzidenz durchgeführt wurden, auf die Schweiz übertragen werden können. Um eine tiefe Inzidenzrate weiter zu verbessern, ist der Aufwand im Vergleich zu einem Land mit hoher Inzidenz viel grösser.

Seitdem die ersten HPV-Tests in den 90er Jahren eingeführt wurden, hat deren Bedeutung stark zugenommen. Nach der ASCUS-LSIL-Triage-Studie (Arch. Pathol. Lab. Med. 2003; 127: 946–9) hat sich der HPV-Test zum Beispiel als Routinetest in der Triagierung von Frauen mit einem ASCUS durchgesetzt. Werden high risk HPV nachgewiesen, so muss die Frau kolposkopiert und allenfalls eine gezielte Biopsie durchgeführt werden. Ist der HPV-Test negativ oder zeigt nur low risk HPV, kann der PAP-Abstrich nach 6 Monaten wiederholt werden.

Das American College of Obstetricians and Gynecologists (ACOG) sowie die American Society of Colposcopy and Cervical Pathology (ASCCP) haben in ihren Richtlinien 2012 ein Co-Testing mit HPV und PAP-Abstrich alle fünf Jahre als bevorzugtes Screening-Verfahren bei Frauen zwischen 30 und 65 Jahren vorgeschlagen. Der alle drei Jahre wiederholte PAP-Abstrich bleibt jedoch, auch in diesen Richtlinien, eine mögliche Alternative. Ob ein Co-Testing bei der erwähnten tiefen Inzidenz des Zervixkarzinoms in der Schweiz sinnvoll und wirtschaftlich wäre, bleibt fragwürdig. Am 24. April 2014 hat die amerikanische FDA den Cobas® HPV-Test als primären HPV-Screening-Test für Frauen, die älter als 25 Jahre sind, akzeptiert. Diskussionen, ob möglicherweise eine alleinige HPV-Bestimmung als Screening Methode ausreicht, sind deshalb wieder aktuell.

Wenn ein Screening-Test gewählt wird, muss sichergestellt werden, dass dieser eine hohe Sensitivität (Erkennen der richtig Kranken) mit einer akzeptablen Spezifität (tiefe Rate an falsch positiven Resultaten, um unnötige Eingriffe zu verhindern) kombiniert. Es ist unbestritten, dass ein HPV-Test alleine eine viel höhere Sensitivität hat als ein PAP-Abstrich alleine. Dies wurde in einer Metaanalyse von 4 verschiedenen randomisierten Studien klar demonstriert (Murphy J. et al., J. Obstet. Gynecol. Can. 2012; 34:443–52). Ein einfaches Screening mit einem alleinigen HPV-Test (Cobas® oder anderer, kommerziell erhältlicher HPV-Test) erkennt ungefähr 95 % der Präkanzerosen im Vergleich zu 40 bis 70 % für einen alleinigen PAP-Abstrich, wobei die Spezifität des PAP-Abstriches bei 97 % liegt und jene des HPV-Tests bei 94 %.

In einer europäischen Kohortenstudie haben Dillner J und Mitarb. nachgewiesen, dass ein einfacher PAP-Abstrich, wenn er entsprechend den europäischen Richtlinien wiederholt wird (drei Jahre Abstand) gleich effektiv ist wie ein HPV-Test alleine (Dillner et al., BMJ 2008; 377: a1574). Ein Co-Testing von PAP und HPV entdeckt mehr

Kernaussagen

- Die Inzidenz des Zervixkarzinoms ist in der Schweiz sehr niedrig.
- Um eine tiefe Inzidenz noch zu verbessern ist der Aufwand sehr gross.
- Die Sensitivität eines HPV-Testings ist höher als jene des PAP-Abstriches.
- Das Co-Testing hat einen hohen negativen prädiktiven Wert.
- Viele Fragen des Co-Testings sind noch offen.
- Die Wirtschaftlichkeit des Co-Testings für die Schweiz muss noch berechnet werden.

Krankheiten als einer der Tests alleine, der gewonnene Vorteil ist jedoch gering. Durch Co-Testing von PAP und HPV können bei ungefähr doppelt so vielen Fällen Zervixdysplasien und Karzinome entdeckt werden, als wenn der PAP alleine durchgeführt wird über eine Zeitperiode von drei bis fünf Jahren, jedoch nur 12 bis 16 % mehr als wenn der HPV-Test alleine durchgeführt wird. Durch Co-Testing können mehr Adenokarzinome und endozervikale Karzinome entdeckt werden als durch HPV alleine. Wichtig zu realisieren ist vor allem, dass sich auch bei einem ausgeprägt sensitiven und spezifischen Test Karzinome im Intervall entwickeln können. So konnte gezeigt werden, dass in den USA ungefähr 31 % der Frauen, welche ein Karzinom entwickelten, in den letzten drei bis fünf Jahren ein negatives HPV-Test-Resultat gehabt hatten und bei 30 % der Frauen, welche ein Karzinom entwickelten, in den drei Jahren vor der Diagnose ebenfalls ein negativer PAP-Abstrich nachgewiesen werden konnte (Katki H.A. et al., Lancet Oncol. 2011; 12:663–672; Zhao C. et al., Arch. Lab. Med. 2014; 138:613–9).

Auch wenn gesichert ist, dass ein HPV-Test sensitiver ist als der übliche PAP-Abstrich, erlaubt die aktuell vorhandene Literatur nur die Aussage, dass bei Frauen über 30 Jahren, ein HPV-Test alleine gleich effektiv ist wie ein PAP-Abstrich, der alle drei Jahre wiederholt wird. Ein HPV-Test in der Altersgruppe 21 bis 29 Jahre ist nicht sinnvoll, denn in dieser Altersgruppe ist der HPV-Test zu häufig falsch positiv. Bis anhin gibt es noch keine Richtlinien für einen HPV-Test alleine. Ob der HPV-Test allein oder das Co-Testing PAP + HPV mit einem Verschieben des PAP-Abstrich-Intervalls auf fünf Jahre eine Reduktion bzw. eine Verbesserung der schon tiefen Schweizer Zervixkarzinom-Inzidenzrate herbeiführen kann, mag ich zu bezweifeln. Beim Co-Testing sind noch viele Fragen offen.

Bei unauffälligem PAP-Abstrich und negativem HPV-Test hat das Co-Testing einen hohen negativen prädiktiven Wert. Viele sexuell aktive Frauen haben aber einen transienten HPV-Infekt, welcher auf lange Zeit gesehen keine zervikale Dysplasie verursacht und deshalb nicht behandelt werden muss. Wegen der tieferen Spezifität des HPV-Tests werden ungefähr 10–12 % der gescreenten Frauen einen unauffälligen PAP-Abstrich bei positivem Nachweis von HPV high risk haben. Viele Frauen würden deshalb unnötigerweise beunruhigt und es gibt bis anhin keine offiziellen Empfehlungen, wie in solchen Situationen vorgegangen werden soll. Auch ist in den zur Verfügung stehenden Richtlinien nicht definiert, wie bei Frauen mit persistierendem HPV16 oder HPV18 und unauffälliger Kolposkopie vorgegangen werden soll. Muss in solchen Fällen der Patientin eine präventive Konisation empfohlen werden oder müssen diese Frauen nur engmaschiger kontrolliert werden? Bevor heutzutage ein Co-Testing bei einer Frau durchgeführt wird, ist es deshalb wichtig, sie über diese Unklarheiten zu informieren.

Um die in der Schweiz bereits tiefe Inzidenz des Zervixkarzinoms zu reduzieren, müsste schweizweit ein organisiertes Screening erfolgen. 2007 wurde in der Schweiz die HPV-Impfung eingeführt. Beim Erstellen eines Scree-

ningprogramms ist dies eine zusätzliche Herausforderung, da in dieser Populationsgruppe die HPV-Testung wahrscheinlich effizienter ist als der klassische PAP-Abstrich. Entsprechend der aktuellen Studienlage ist es jedoch nicht möglich zu sagen, ob und vor allem ab wann ein Co-Testing oder ein HPV-Test allein in der Schweiz sinnvoll und vor allem wirtschaftlich rentabel wäre.

PD Annette Kuhn
Universitätsklinik für Frauenheilkunde
Inselspital Bern

Tumor nach TVT

Eine 58-jährige Walliserin wird in die Urogynäkologie zur Abklärung ihrer Miktionsstörungen geschickt.

Sie leidet unter Drangbeschwerden, die selten zur Inkontinenz führen, und die subjektiven Miktionsstörungen stellen sich als verlangsamter Harnstrahl, Restharngefühl und Nachtröpfeln dar. Es sind vermehrte Harnwegsinfekte aufgetreten (vier in sechs Monaten) mit unbekanntem Erregerspektrum.

Die Gynäkologische Anamnese beinhaltet die Einlage eines retropubischen TVT Bandes 2009 und einen St. nach Marshall-Marchetti-Burch und abdominaler Hysterektomie 1999, St.n. zwei Spontangeburten.

Die übrige Anamnese ist unauffällig. Die Patientin hat keine Allergien und nimmt aktuell keine Medikamente ein. In der Vergangenheit hatte die Patientin ein Anticholinergikum (Vesicare® 10 mg) wegen einer Drangproblematik, das allerdings nichts gebracht hat, sich aber nach Therapie der Harnwegsinfekte gebessert hat.

Diagnostik

Der klinische Befund zeigt eine wenig dolente tumoröse Raumforderung im Bereich der vorderen Vaginalwand, die nicht verschieblich ist und nach distal bis an den Meatus urethrae externus heranreicht. Die übrige bimanuelle Untersuchung und das Nativpräparat ist unauffällig.

In der Urodynamik zeigt sich eine moderate Obstruktion nach Blaivas mit einem pdet/Qmax von 62cmH_2O/7 ml/sec in der Druck Fluss Studie , eine pathologische Restharnbildung mit 140 ml und ein reduzierter maximaler Flow von 10.8 ml/sec.

Die Zystoskopie zeigt sich unauffällig bei fixiertem Blasenhals ohne alloplastisches intravesikales Material. Die Perinealsonografie bestätigt einen 37 × 45 × 52 mm grossen, immobilen Befund mit gemischt echogenem und hypoechogenem Inhalt sowie einer 6 mm dicken, inhomogenen Wand. Die Blasenwanddicke ist mit 8 mm (Mittlung aus drei Messungen) zu dick und weist auf eine Obstruktion hin. Die oberen Harnwege sind nicht dilatiert und die Elektrolyt- und Kreatininwerte sind im Normbereich.

Think:
Was sind angesichts der Vorgeschichte und der geschilderten Beschwerden sowie der Urodynamik die Differentialdiagnosen?
Eine nach Inkontinenzoperation auftretende Drangproblematik kann sich im Rahmen einer Obstruktion ereignen, ein Zeichen eines Harnwegsinfektes sein oder - bei Per-

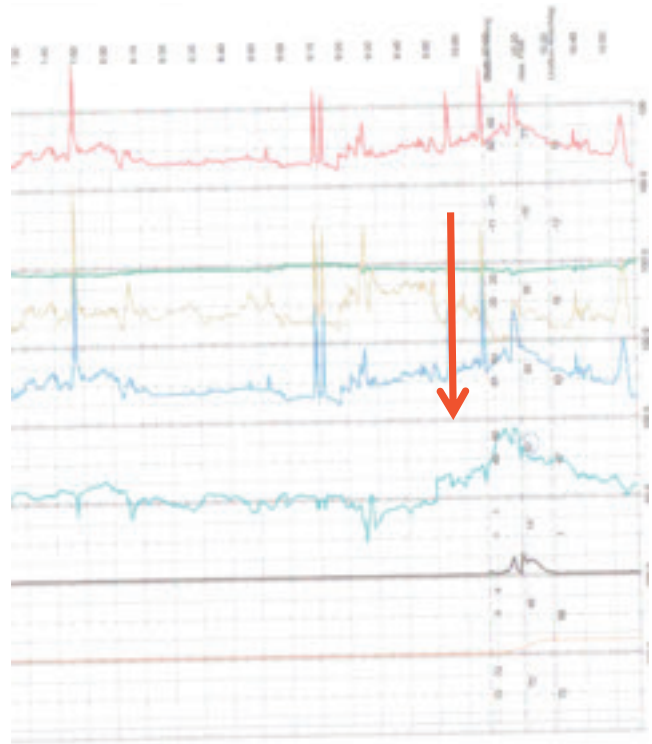

Abb. 1. Druck Fluss Studie in der Mehrkanalurodynamik; in hellblau der pdet (cmH_2O), in schwarz der Uroflow (ml/sec), es zeigt sich eine deutliche Obstruktion

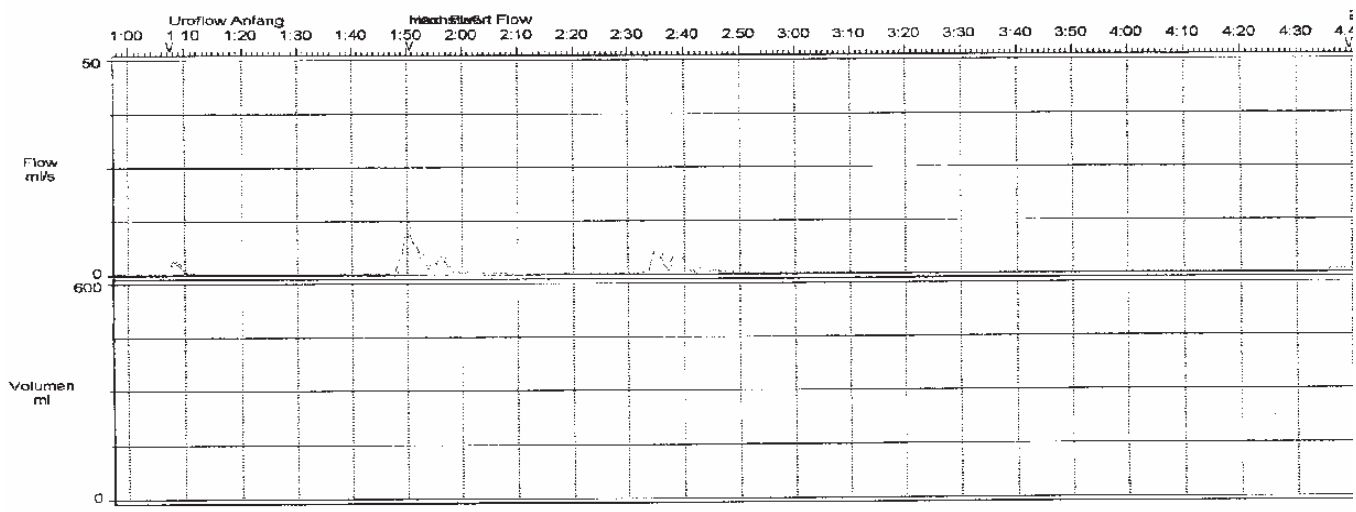

Beachten Sie, daß die Graphen des Uroflows passend dimensioniert sind.

Urinfluß Zusammenfassung

			Dev (weiblich)
Maximalfluß	10.8	ml/s	20 %
Durchschnittlicher Fluß	2.9	ml/s	-36 %
Entleerungszeit	3:32.4	Sek	-1473 %
Flußzeit	31.7	Sek	
Zeit bis Maximalfluß	43.3	Sek	-546 %
Entleertes Volumen	92.8	ml	
Fluß nach 2 Sekunden	1.8	ml/s	

Abb. 2. pathologischer Uroflow mit einem Maximalfluss von 10.8 ml/sec und Stakkatomiktion.

sistenz - durch alloplastisches Material in der Harnblase verursacht werden. Drangprobleme in Verbindung mit Nachträufeln können auch ein Hinweis auf ein Urethraldivertikel sein.

Eine vorbestehende Drangproblematik kann nach Schlingen- oder anderen Inkontinenzoperationen in einem Drittel besser werden, in einem Drittel gleich bleiben und in einem Drittel schlechter werden.

In der hier vorliegenden Kombination mit hohen Miktionsdrucken, pathologischem Uroflow und signifikanter Restharnbildung liegt eine Obstruktion vor. Der hohe Detrusordruck von 62 cmH_2O ist viel zu hoch und gefährdet auf Dauer die oberen Harnwege. Dauernde hohe Miktionsdrucke dieser Werte können die Ostien refluxiv werden lassen.

Eine Therapie ist dringend indiziert.

Unklar ist immer noch die tumoröse periurethrale Raumforderung, die hinsichtlich der Konsistenz und Verschieblichkeit malignomverdächtig ist.

Wir haben als nächsten Schritt eine MRI Untersuchung des Beckens veranlasst.

Die Resultate sehen wie folgt aus:

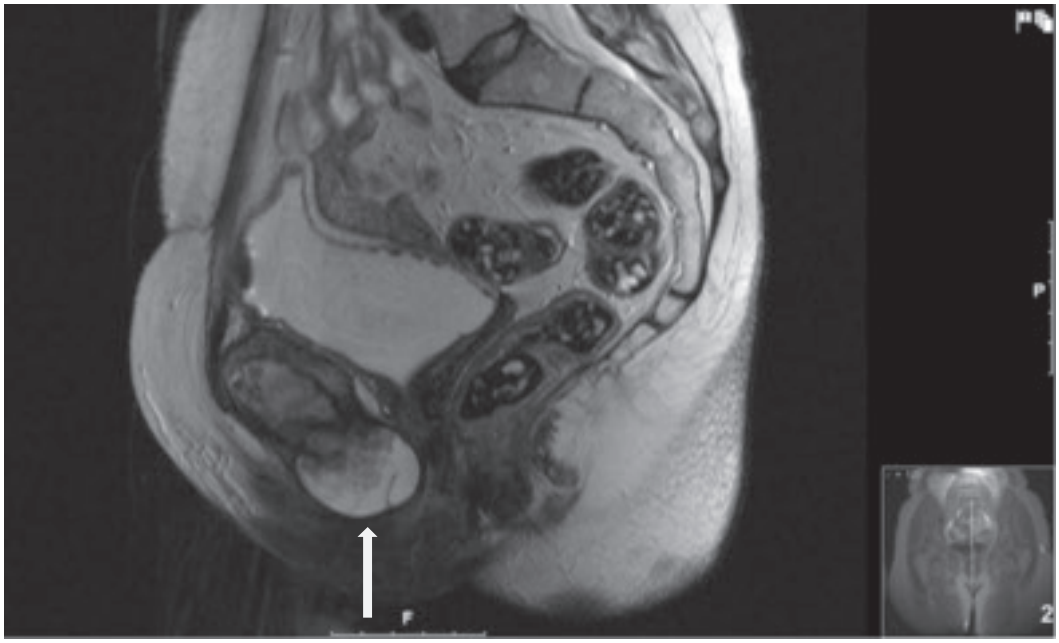

Abb. 3. MRI des Beckens; links: ventral, rechts: dorsal; Pfeil: periurethrale, von der Symphyse ausgehender Tumor mit inhomogener Struktur

Eine weitere Abklärung ist indiziert.

Wir haben eine Narkoseuntersuchung und eine Punktion des Tumors von vaginal her unternommen.

Das Resultat zeigte Zellatypien, welche entzündlicher Natur sein können oder auf ein Malignom hinweisen können.

Wir nehmen Rücksprache mit den Kollegen von der Orthopädie und planen angesichts der Miktionsproblmatik und des zytologischen Befundes eine **operative Revision mit Urethrolyse und ggf. Resektion des Befundes.**

Think: Was sind die potentiellen Risiken der Urethrolyse?
Eine Urethrolyse ist bei Restharn, hohen Miktionsdrucken und symptomatischer Patientin indiziert.

Theoretisch wäre präoperativ ein Versuch mit α blockierenden Substanzen möglich, angesichts des Tumors haben wir allerdings auf einen Versuch damit verzichtet. In unserem Kollektiv von 87 abdominalen Urethrolysen liessen sich als Risiken die Rezidivbelastungsinkontinenz (45 %), intraoperative Blasenverletzungen (11 %) und vesikokutane Fistelbildung (1.7 %) nennen.

Intraoperativ stellt sich ein grosser, von der Symphyse ausgehender Tumor dar.

Das TVT Band lag unter dem Periost und hat in die Symphyse eingeschnitten.

Der Schnellschnitt ergab keinen Hinweis auf Malignität, die Urethrolyse wurde durchgeführt, bis eine gute Mobilität des Blasenhalses erreicht worden ist und die Symphyse wurde subtotal reseziert und verplattet.

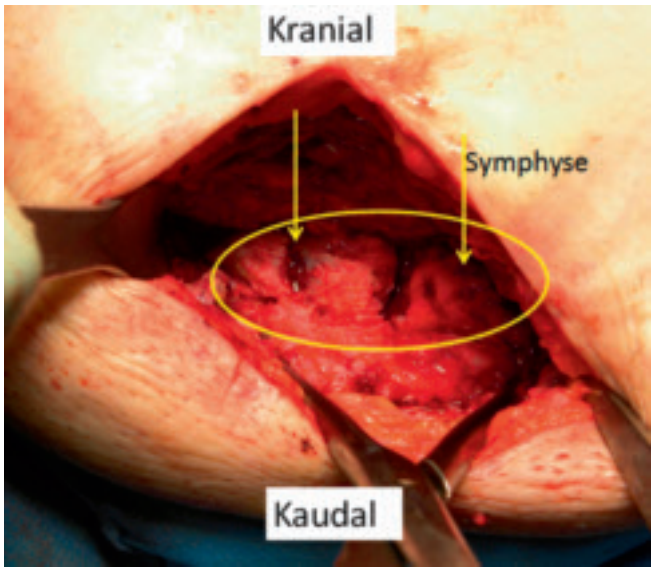

Abb. 4. in gelb eingekreist ist die Symphyse; es lassen sich deutlich die beiden Einschnitte durch das TVT Band erkennen

Zur Adhäsionsprophylaxe wurde Hyaluronsäure in das Cavum Retzii eingebracht.
Die definitive Histologie zeigt einen entzündlich bedingten Tumor der Symphyse auf der Basis einer Fremdkörperreaktion und der bakterielle Abstrich ist negativ.

Der postoperative Heilungsverlauf verlief gut, initial bekommt die Patientin Vesicare® 5 mg zur weiteren Therapie der Drangproblematik und der Restharn ist postoperativ normalisiert.

Die Patientin hat keine Rezidivinkontinenz, und die Anticholinergika werden nach drei Wochen abgesetzt.

Bei der Nachkontrolle nach sechs Wochen hat die Patientin keine Drangsymptomatik, keinen Restharn und eine sehr selten auftretende Belastungsinkontinenz, die die Patientin nicht stört.

Think: Was führt zu einem derartigen Tumor?
Nach Durchsicht des alten OP Berichtes fällt auf, dass die Einlage des TVT als „technisch schwierig“ beschrieben wurde, ohne dass diese technischen Schwierigkeiten näher beschreiben wurden. Möglicherweise ist dies in die Einlage unter das Periost gewesen, was diese Schwierigkeiten verursacht hat. Wir sollten uns bei der Einlage erinnern, dass das Cavum Retzii normalerweise der TVT Nadel keine grossen Widerstände entgegenbringt und dass wir uns an die von Ulmsten beschriebene Technik halten sollten.

Bei Rezidivinkontinenz nach Kolposuspension wäre eine präoperative Urodynamik vor TVT mit perinealsonografischer Beurteilung der Blasenhalsmobilität indiziert; wir wissen nicht, durch welchen Eingriff die Obstruktion passiert ist (Kolposuspension oder TVT?).

Wäre die Patientin wieder inkontinent geworden, hätten wir eine urodynamische und perinealsonografische Beurteilung durchgeführt und ggf. eine einstellbare Schlinge (AMI Schlinge) oder – bei fehlender Mobilität – ein Bulking Agent erwogen.

Allenfalls wäre eine Off-Label Medikation mit Duloxetine oder Tofranil möglich.

Angesichts der Osteosynthese der Symphyse hätten wir die einstellbare Schlinge transobturatorisch eingelegt.



Die Kommunikation mit fremdsprachigen Patientinnen, vor allem in Notfallsituationen, ist oft eine Herausforderung. In diesen Situationen ist die MediBabble App sehr hilfreich, denn sie erleichtert die Anamneseerhebung bei Patientinnen, die kein Deutsch sprechen. Viele Begriffe und Fragen, die zur ersten Einschätzung der Patientinnen hilfreich sein können, sind in einer grossen Datenbank gespeichert. Der Anwender muss die gewünschte Frage eingeben und die Übersetzung kann dann als Soundfile abgespielt werden. Ein Internet Anschluss ist bei der Anwendung nicht notwendig. Da auf dem Bildschirm die Frage gleichzeitig geschrieben wird, kann die App auch bei Hörbeeinträchtigten gebraucht werden. Die MediBabble App kann kostenlos im iTunes Store heruntergeladen werden. Leider ist noch keine Android Version verfügbar. MediBabble übersetzt nur die Sprachen Chinesisch, Englisch, Französisch, Deutsch, Russisch, Spanisch, Haitianisches Kreole. Da gewisse Kantone das Französisch in den Schulen abschaffen wollen, wird diese App in wenigen Jahren in der Schweiz sicher sehr hilfreich sein.

m.m.

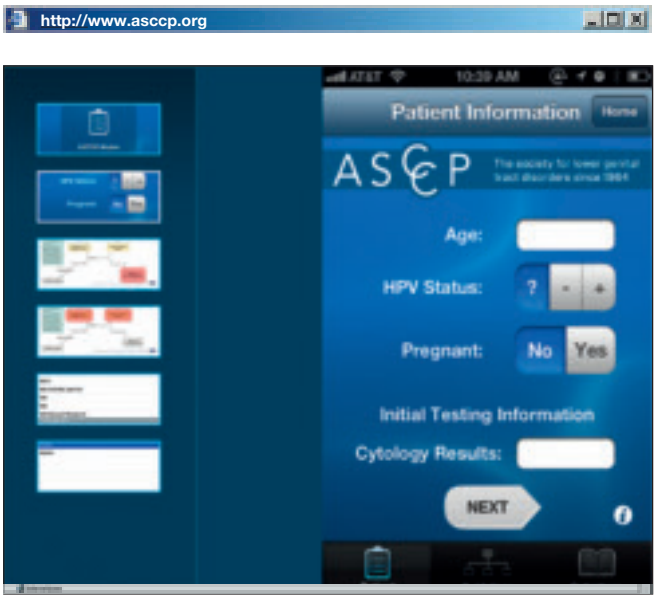

American Society of Colposcopy and Cervical Pathology

Die Homepage der American Association of Colposcopy and Cervical Pathology (ASCCP) ist interessant, denn sie bietet verschiedene Formen der Weiter- und Fortbildung an. Leider sind viele Bereiche nur den Mitgliedern der ASCCP zugänglich. Die neusten Guidelines, Hinweise auf verschiedene Kongresse oder spannende Projekte sind für alle zugänglich. Am interessantesten ist die App, welche sowohl für Apple wie für Android funktioniert (siehe Abbildung) und entsprechend im App-Store oder im Google Play heruntergeladen werden kann. Nach Eingabe des Alters der Patientin, des HPV (wenn bekannt) & Schwangerschafts-Status, wird das Resultat der Zytologie eingegeben und die App schlägt das weitere Procedere vor. Auch wenn häufig auf die Richtlinien der ASCPP verwiesen wird, ist diese App in der täglichen Praxis hilfreich. *m.m.*

Prof. Luigi Raio
Universitätsklinik für Frauenheilkunde
Inselspital Bern

Hypertensive Krankheiten in der Schwangerschaft

Wieso dieses Thema? Was gibt es denn hier Neues zu erzählen? Nicht so eine seltene Pathologie, potentiell gefährlich, einfache Diagnose, keine kausale Therapie ausser der Entbindung und mit Langzeitproblemen für Mutter und Kind assoziiert. Nun, damit hätte ich beinahe schon alles erzählt, gäbe es da nicht doch noch etwas. Ja, es gibt tatsächlich einiges Neues zu erzählen zu diesem Thema. Seit etwa 100 Jahren weiss man, dass die Ursache dieser enigmatischen Erkrankung in der Plazenta liegt bzw. in einer pathologischen Interaktion zwischen Mutter und Kind an dessen Grenzschicht. Man postulierte früher einen Faktor X von der Plazenta kommend, welcher angeblich für die Mutter toxisch war. Von dort stammt auch der Begriff der „Toxämie“, welcher v.a. im angelsächsischen Raum Verbreitung fand. Bei uns wurde aus diesem Grunde fälschlicherweise die Bezeichnung „Schwangerschaftsvergiftung“ geprägt, welche sich noch mancherorts und v.a. in der Laienliteratur hält. Medizinisch wurde diese Komplikation auch „Spätgestose“ genannt stellvertretend für die hypertensiven Erkrankungen Präeklampsie, Eklampsie und

Tab. 1. Einteilung der hypertensiven Erkrankungen in der Schwangerschaft

Chronische Hypertonie	Vorbestehend (<20 Wochen) oder persistierend 6–12 Wochen postpartal (je nach Gesellschaft)
Gestationshypertonie	Entstehung > 20 Wochen und Normalisierung 6–12 Wochen postpartal (je nach Gesellschaft)
Weisskittelhypertonie (oder andere hypertensive „Effekte“ wie larvierte, transiente Hypertonie)	Ausschluss mittels 24h-BD-Messung (BD wach <130/80mmHg, in der Nacht <115/70mmHg) oder Selbstmessung Zuhause
Präeklampsie/Pfropf-Präeklampsie	Siehe Tabelle 2

Tab. 2. Definition der Präeklampsie (nach Referenz1)

Hypertonie > 20 Wochen und eine oder mehrere der folgenden Kriterien:
1. Proteinurie (mind. ++ im Stix; Spoturin ≥30mg/mmol; ≥300mg/d im 24h-Urin)
2. Andere Hinweise für Organdysfunktion: a. Niereninsuffizienz (Kreatinin ≥90µmol/l; ≥79.6 µmol/l; ≥*97 µmol/l* je nach Gesellschaft) b. Leberbeteiligung (erhöhte Transaminasen u/o schwere Oberbauchschmerzen oder epigastrische Schmerzen) c. *Neurologische Komplikationen* (Eklampsie, Bewusstseinsstörung, Sehstörungen bis Blindheit, Hirnschlag, Hyperreflexie mit Klonus und/oder schwere Kopfschmerzen) d. Hämatologische Komplikationen (*Thrombozytopenie <100000/µl* [<150000/ *µl*][1], DIC, Hämolyse) e. Abfallende Sättigung bis hin zum *Lungenodem*
3. Plazentare Dysfunktion a. Intrauterine Wachstumsrestriktion

später auch der Subform des HELLP-Syndroms. Zur „Frühgestose“ werden zur Erinnerung die Hyperemesis und der Pthyalismus gezählt. Bedingt durch seinen syndromalen Charakter wurde dieses Krankheitsbild später auch als EPH-Gestose bezeichnet, wobei „E“ für „edema“, „P“ für „proteinuria“ und „H“ für „hypertension“ stand. Diese Klassifizierung wurde in der Folge revidiert da Ödeme in der Schwangerschaft relativ oft vorkommen und als solche sehr unspezifisch sind. Nun, das zur Vorgeschichte. Diese hypertensiven Erkrankungen gehören trotz zunehmendem Wissen über dessen Pathogenese weiterhin zu den häufigsten Gründen mütterlicher Mortalität, nicht nur in der dritten Welt. Es ist davon auszugehen, dass ihre Inzidenz zunehmen wird bedingt durch das steigende Alter der Frauen, mehr vorbestehende medizinische Erkrankungen, mehr Übergewicht und Adipositas, vermehrt Mehrlingen und generell mehr Schwangerschaften erzeugt mittels reproduktionsmedizinischen Massnahmen.

In den letzten 3 bis 4 Jahren haben die meisten wichtigen internationalen Fachgesellschaften die Definitionen dieser hypertensiven Schwangerschaftskomplikationen nochmals kritisch überprüft und neue Leitlinien erstellt (ich beschränke mich hier auf diejenige der Kanadier, Amerikaner, der Deutschen und der ISSHP) [1–4]. Zusammenfassend kann man sagen, dass die Blutdruckgrenzwerte (≥140/90 mmHg) gleich geblieben sind, die Proteinurie aber nicht mehr Gegenstand der Diagnose Präeklampsie sein muss oder die Menge Eiweiss im Urin für die Festlegung des Schweregrades gefordert wird. Zudem kann auch in der Schwangerschaft eine Spoturinbestimmung (Protein: Kreatinin-Ratio) zum Ausschluss einer signifikanten Proteinurie (≥300mg/d) verwendet werden, wobei ein Wert ≥30mg/mmol als Grenze festgelegt worden ist. Das Schwergewicht bei den meisten Guidelines liegt in der Festlegung der Grenzwerte einer schweren Hypertonie (>160/110 mmHg), der Implemen-

tierung auch der Weisskittel- oder larvierten Hypertonie und richtigerweise wurden auch Hinweise für eine Plazentainsuffizienz mit fetaler Wachstumsrestriktion mit in die Definition genommen (Tabelle 1 und 2). Die Kanadier unterscheiden noch, ob Co-Morbiditäten vorliegen wie Diabetes oder renale Probleme. Eine solche Betrachtung macht meines Erachtens auch Sinn, da man bei solchen Frauen mit bereits vorbestehender endothelialer Dysfunktion die Grenze einer antihypertensiven Behandlung nach unten setzt. Man kann die Präeklampsie auch in eine frühe (<34 Wochen) und eine späte Form unterteilen. Prominente Vertreter sprechen dabei von unterschiedlichen Ursachen. Während bei den frühen Formen oft eine Plazentainsuffizienz vorliegt, ist dies bei den späten Formen seltener der Fall. Man spricht deswegen auch von „plazentarer Präeklampsie“ versus „maternaler“ oder „metabolischer“ Präeklampsie bei den späten Formen. Bei der letzteren Formen sind z.B. Zuckerstoffwechselstörungen, Adipositas und Mehrlinge übervertreten.

Auch beim HELLP-Syndrom tut man sich schwer mit der alten Bezeichnung bzw. mit der geforderten Trias von erhöhten (doppelte der Norm) Leberwerten (ASAT und ALAT), Hämolyse und Thrombozytopenie. Die wenigsten Kliniken bestimmen z.B. Parameter der Hämolyse wie Fragmentozyten. Meist wird die LDH bestimmt und ein Wert >650IU/l als erhöht erachtet. Die verwirrende Einteilung in Klassen (Mississippi-Klassifizierung) oder die Definition eines partiellen HELLP-Syndroms in der Tennessee-Einteilung wurde mehrheitlich ersetzt und in die Definition der Präeklampsie eingegliedert (Tabelle 2). Eine Thrombozytopenie <100000/dl wird als signifikant erachtet. Andere Fachgesellschaften differenzieren explizit das HELLP-Syndrom und die schwere Präeklampsie als eigenständige Entität, bei der letzten muss der Blutdruck ≥160/110 mmHg sein und mindestens einer der in Tabelle 1 in kursiv markierten Befunde aufweisen [3, 4].

Die einzelnen internationalen Fachgesellschaften unterscheiden sich nur geringfügig was die Einteilung der hypertensiven Erkrankungen anbelangt. Jedenfalls ist es wichtig, dass man sich für eine der Definitionen entscheidet und diese auch konsequent auslebt. Nur so wird es möglich sein, das Outcome zu vergleichen. Leider herrscht in der kleinen Schweiz diesbezüglich keine einheitliche Regelung und auch therapeutische Aspekte werden verschieden ausgelebt. Es wäre begrüssenswert, dass unsere Gesellschaft eine eigene Leitlinie definiert. Dabei scheint mir diejenige der ISSHP [1] eine innovative zu sein, da sie den fetalen/plazentaren Zustand mitberücksichtigt, die Weisskittelhypertonie als wichtige Entität erkennt, das „komplizierte“ HELLP-Syndrom vereinfacht und in die eigentliche Definition der Präeklampsie einfliessen lässt (Tabelle 2).

Fazit für die Praxis

1. Als Hypertonie wird ein BD ≥140/90mmHg definiert; eine schwere Hypertonie liegt vor, wenn der BD ≥160/110 mmHg liegt.
2. Eine fehlende Proteinurie schliesst eine Präeklampsie nicht aus.
3. eine chronische Hypertonie muss von einer Weisskittelhypertonie abgegrenzt werden und wichtige sekundäre Ursachen sollten ausgeschlossen werden.
4. alle Blutdruckmessgeräte müssen für die Schwangerschaft zugelassen sein.

Referenzen

1. Brown et al. The classification, diagnosis and management oft the hypertensive disorders of pregnancy: A revised statement from the ISSHP. Pregnancy Hypertension 2014; 4:97–104.
2. Magee LA et al. Diagnosis, evaluation, and management of the hypertensive disorders of pregnancy. Pregnancy Hypertension 2014; 4:105–145.
3. Roberts JM et al. Hypertension in pregnancy. Obstet. & Gynecol. 2013; 122:1122–1133.
4. DGGG, Deutsche Gesellschaft für Gynäkologie und Geburtshilfe (2013). Diagnostik und Therapie hypertensiver Schwangerschaftserkrankungen. AWMF-Register Nr. 015/018 http://www.awmf.org/leitlinien/detail/ll/015-018.html.

Prof. Luigi Raio
Universitätsklinik für Frauenheilkunde
Inselspital Bern

Vena Galeni-Malformation

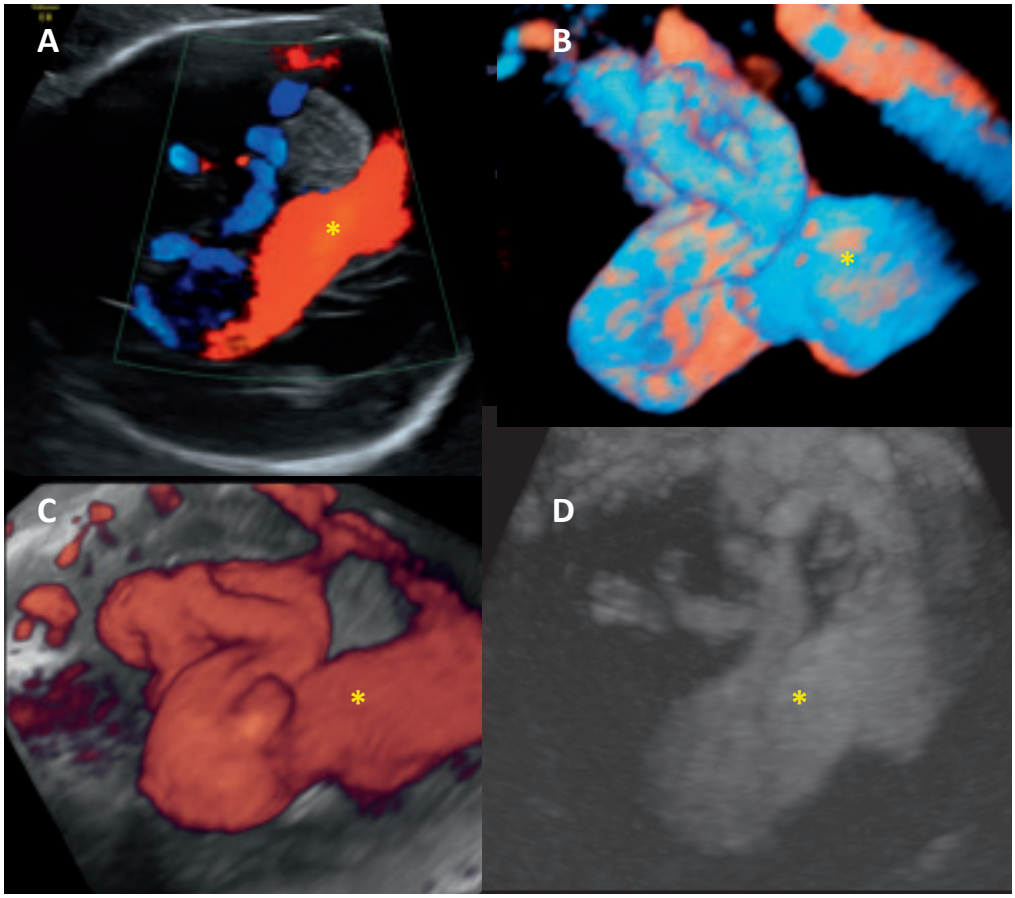

Es handelt sich hier nicht um eine klassische Ventrikulomegalie, da sich die echoleeren Zonen nicht im Bereich der Ventrikel befinden oder zentral im Gehirn. Das schliesst Zirkulationsstörungen der Hirnflüssigkeit im weitesten Sinne aus. Die Lösung ergibt der Farbdoppler (Bild A-D). Man sieht einen riesigen vaskulären Tumor (Bild A: Farbdoppler; Bild B und C: Powerdoppler 3D Rekonstruktion; Bild D: B-Flow), welcher von den zentralen Hirnpartien breit nach hinten ausläuft. Es handelt sich dabei um eine arterio-venöse Malformation des Gehirns auch bekannt als Aneurysma der V. Galeni. Es ist eine seltene Anomalie mit einer Inzidenz von 1:25000 bis 1:10000. Diese Gefässanomalie führt – wie in diesem Fall auch gesehen – über die Hyperzirkulation zu einer progressiven Herzinsuffizienz und letztendlich zu einem nicht-immunologischen Hydrops und zu einer hypoxisch-ischämischen Encephalopathie. Das fetale MRI hatte ausgeprägte Zonen von bereits vorliegenden Gewebeschädigungen darstellen können. In Anbetracht der infausten Prognose hat man sich gegen eine Therapie (Entbindung mit postnatal Embolisation) entschieden. Die Geburt wurde eingeleitet und das Kind ist kurze Zeit später an den Folgen der kardialen Belastung in den Armen der Eltern verstorben.

Prof. Luigi Raio
Universitätsklinik für Frauenheilkunde
Inselspital Bern

Was ist das?

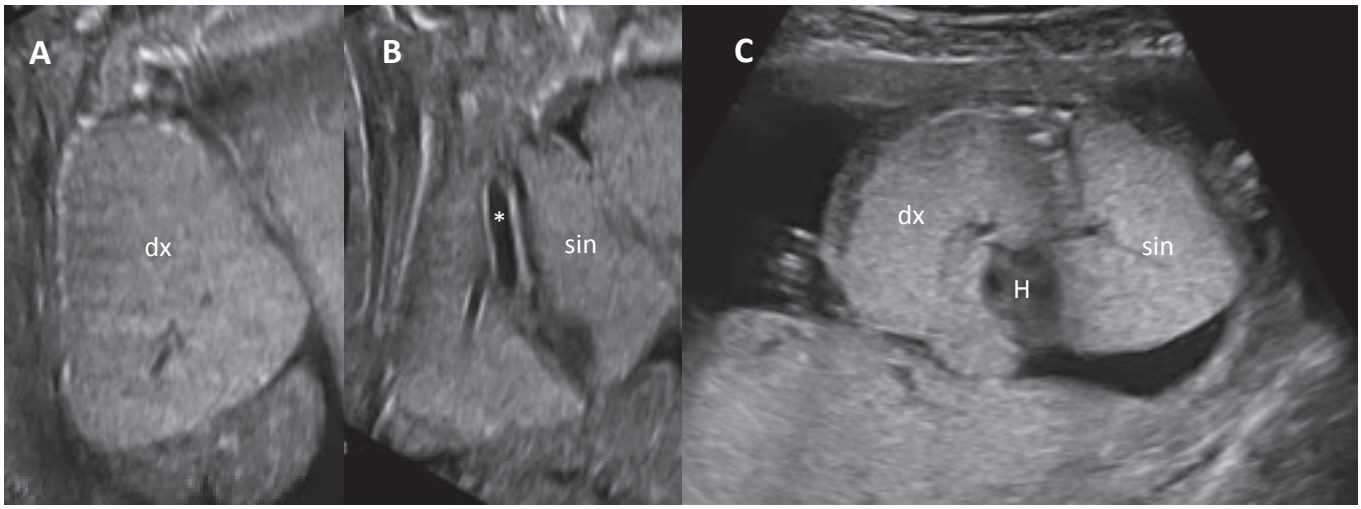

Zuweisung in der 22. Woche mit Hydrops fetalis (Aszites, Hautoedem). Es liegen keine Hinweise für eine infektiöse oder immunologische Genese des Hydrops vor und auch genetisch scheint alles in Ordnung zu sein.

Auffällig sind die Lungen bzw. der Thoraxinhalt. Wer findet die Lösung?

Antworten an ***info@frauenklinik-aktuell.ch***

Lebenslauf

Name, Vorname:	Schär, Gabriel N.
Geburtsdatum:	28.7.1957 in Zürich
Zivilstand:	Verheiratet, 2 Kinder

Ausbildung

1964–1970	Primarschule in Oberrieden
1971–1978	Mittelschule in Sarnen, Matura Typus B
1978–1980	Vorklinisches Medizinstudium in Fribourg
1980–1984	Medizinstudium in Zürich mit Staatsexamen 1984
1985	Erlangung der Doktorwürde an der Universität Zürich (Prof. Dr. G. Duc)

Berufliche Tätigkeit

1985–1988	Assistenzarzt: Kantonsspital St. Gallen, Frauenklinik. Kantonsspital Münsterlingen, Chirurgie. Kantonsspital Frauenfeld, Frauenklinik
1988–1990	Oberarzt Kantonsspital Frauenfeld, Frauenklinik
1990–1991	Oberarzt Kantonsspital St. Gallen, Frauenklinik
1991–1997	Oberarzt Dept. Frauenheilkunde
seit 1991	Lehrauftrag der Medizinischen Fakultät der Universität Zürich
1995/1996	Forschungsaufenthalt Dept of Obstetrics and Gynecology University of Michigan, Ann Arbor, USA, Prof. John DeLancey
Nov. 1996	Abgeschlossenes Habilitationsverfahren zum Thema „Funktionelle Anatomie in der Urogynäkologie“, Universität Zürich, 1. April 1997
Seit 1997	Chefarzt der Frauenklinik Kantonsspital Aarau
Seit 2001	Direktor des Bereichs Frauen & Kinder und Mitglied der erweiterten Geschäftsleitung des Kantonsspitals Aarau
1999 bis 2011	Gründung und Präsident der Arbeitsgemeinschaft für Urogynäkologie und Beckenbodenpathologie
2002 bis 2013	Gründung und Präsident des Wissenschaftlichen Beirats der SGGG
2004	Erlangungen der Titularprofessur der med. Fakultät Universität Zürich

Seit 2004	Vorstandsmitglied gynécologie suisse
Seit 27.6.2013	Präsident der gynécologie suisse
2005	Anerkennung Schwerpunktsträger Gynäkologische Onkologie FMH
2007	Anerkennung Weiterbildungsstätte Gynäkologische Onkologie durch WBSK
2010	Anerkanntes, nach EUSOMA zertifiziertes Brustzentrum KSA
2010 bis 2013	Gründung und Präsident der RoboGynSuisse
Seit 2010	Mitglied der Geschäftsleitung der Kantonsspital Aarau AG
2014	Diplom Senologie der SGGG

Verschiedene Tätigkeiten und Mitgliedschaften

- gynécologie suisse SGGG
- Arbeitsgemeinschaft Urogynäkologie (AUG)
- Arbeitsgruppe Gynäkologische Onkologie (AGO) der gynécologie suisse
- RoboGynSuisse
- Deutsche Gesellschaft für Gynäkologie und Geburtshilfe DGGG
- International Continence Society ICS
- International Urogynecology Association IUGA
- Terminology Committee International Urogynecology Association IUGA
- Schweizerische Gesellschaft für Senologie SGR
- Society of European Robotic Gynaecological Surgery (SERGS)

Editorial Board Member

- International Urogynecology Journal
- Neurourology & Urodynamics

Fragebogen

1. Wo möchten Sie leben?
   In der Schweiz, nahe der Berge und Seen wo sich 4 Jahreszeiten abwechseln und natürlich bei Familie und Freunden.

2. Welchen Fehler entschuldigen Sie am ehesten?
   Fehler welche ehrlich und offen diskutiert werden können.

3. Welche Eigenschaften schätzen Sie bei einem Mann am meisten?
   Ehrlich, tolerant, charmant, humorvoll.

4. Welche Eigenschaften schätzen Sie bei einer Frau am meisten?
   Ehrlich, tolerant, charmant, humorvoll.

5. Ihre Lieblingstugend?
   Zuverlässigkeit.

6. Ihre Lieblingsbeschäftigung?
   Ich liebe die grosse Vielfalt meines beruflichen und privaten Lebens.

7. Wer oder was hätten Sie sein mögen?
   Als Jugendlicher träumte ich davon, Spitzenfussballer zu sein. Mein erfülltes Leben hat mich von unerfüllbaren Träumen befreit.

8. Ihr Hauptcharakterzug?
   Tolerante Zielstrebigkeit.

9. Was schätzen Sie bei Ihren Freunden am meisten?
   Dass sie mich mit Wissen, Erfahrung und Originalität bereichern.

10. Wer war Ihr wichtigster Lehrer?
    Ich genoss drei tolle Lehrer: Jakob Eberhard, Urs Haller und John O. DeLancey (University of Michigan Hospital).

11. Welcher Teil der Arbeit bringt Ihnen am meisten Freude?
    Die klinisch-operative Tätigkeit.

12. Worüber können Sie lachen?
    Tageskomik und tiefgründiger Humor erquicken mich, peinlicher Humor auf Kosten anderer vertreibt mich.

13. Ihr grösster Fehler?
    Es allen Recht machen zu wollen.

14. Was verabscheuen Sie am meisten?
    Das Spielen mit gezinkten Karten.

15. Was halten Sie für den grössten Fortschritt in der Frauenheilkunde?
    Die zunehmende Vielfalt an konservativen und operativen Behandlungsoptionen in unserem Fach. Unsere grösste Herausforderung sehe ich heute deshalb in der richtigen, individualisierten Indikationsstellung.

16. Welches Ereignis hat Ihre Arbeit am meisten beeinflusst?
    Die Tatsache dass mir meine Lehrer bewusst machten, dass ich für eine höhere Führungsaufgabe tauge, veränderte mein berufliches aber auch privates Leben nachhaltig.

17. Was halten Sie für den grössten Irrtum in unserem Fachgebiet?
    Die komplette mediale Verunglimpfung der HRT im Rahmen der WHI-Resultate der letzten Dekade.

18. Welches Problem in der Frauenheilkunde halten sie für besonders lösungsbedürftig?
    Dass wir immer grössere Schwierigkeiten haben, den Nachwuchs in ihrer chirurgischen Tätigkeit zu befähigen und genügend Nachwuchs für hohe Führungspositionen zu gewinnen.

19. Welches medizinische Fachbuch halten Sie für besonders lesenswert?
    The Female Brain von Louanne Brizendine – ein wunderbares Buch um die weibliche Wesensart (noch) besser zu verstehen.

20. Welches aktuelle Forschungsprojekt würden Sie unterstützen?
    Prätherapeutische Analysen welche die individuelle Wirkung von Medikamenten voraussagen und Nebenwirkungen verringern helfen.

21. Gibt es eine wesentliche Entscheidung in Ihrem medizinischen Leben, die Sie heute anders treffen würden?
    Nein.

22. Welches ist Ihr bisher nicht verwirklichtes Ziel / Ambition?
    Mich nicht zu Aufgaben und Ämtern überreden zu lassen, welche ich nicht selber will.

23. Welchen Rat würden Sie einer jungen Kollegin geben?
    Sich beruflich und privat Ziele zu setzen und diese klar zu kommunizieren.

24. Welche natürliche Begabung möchten Sie besitzen?
    In mehreren Fremdsprachen spontan eine gehaltvolle Rede halten zu können.

25. Wen oder was bewundern Sie am meisten?
    Top-Mediziner welchen es gelingt Kompetenz und Charisma mit Menschlichkeit zu paaren.

26. Ihre gegenwärtige Geistesverfassung?
    Positiv und erwartungsvoll neugierig.

27. Ihr Motto?
    Nutze jeden Tag und freue dich an jeder neuen Erfahrung.

28. Was treibt Sie an?
    Die eigenen Talente und jene der Mitarbeiter nicht zu vergeuden und sie weiterzuentwickeln. Dabei sind Lebensfreude und –genuss meine Energiespender.

29. Auf welche eigene Leistung sind Sie am meisten stolz?
    Dass es mir daheim und bei der Arbeit gelungen ist, zwei fantastische Teams mitzugestalten.

30. Als Kind wollten Sie sein wie…?
    …unser Nachbar und Fussballstar Fritz Künzli, der Stürmer des FCZ und der Nationalmannschaft.

31. Wie können Sie am besten entspannen?
    In den Bergen und auf Reisen mit Familie und Freunden, aber auch beim Fussball- und Tennisspielen, auf der Loipe und der Bike-Tour.

32. Hier können Sie drei Bücher loben?
    Siddharta von Hermann Hesse als prägende Jugenderinnerung.

    Cutting for stone von Abraham Verghese als wunderbare Ferienlektüre mit chirurgischem Hintergrund.

    The rational optimist von Matt Ridley – Wie hat die Menschheit die grossen Herausforderungen gelöst und wie wird sie diese in Zukunft lösen.

Frauenheilkunde-aktuell im Internet …