Prof. Michael D. Mueller
Universitätsklinik für Frauenheilkunde
Inselspital Bern

Asherman-Syndrom: Ursachen und Behandlung

Nach operativen Eingriffen am schwangeren Uterus oder nach einer Schwangerschaft sind intrauterine Adhäsionen viel häufiger als angenommen. Ausgedehnte intrauterine Adhäsionen können sowohl den Menstruationszyklus wie die Fertilität negativ beeinflussen (Asherman-Syndrom). Die Therapie des Asherman-Syndromes ist komplex und verlangt oft viel operatives Geschick.

Im Dezember 1894 veröffentlichte Heinrich Fritsch, im Zentralblatt für Gynäkologie, zum ersten Mal „Ein Fall von völligem Schwund der Gebärmutterhöhle nach Auskratzung“ [1]. In der gleichen Zeitschrift publizierte Bass 1927 über 20 Fälle [2] und 1946 beschrieb Stamer sogar 61 Fälle mit den gleichen Symptomen [3]. Erst 1948 beschrieb Asherman JG, ein Gynäkologe aus Tel Aviv, in seiner Arbeit „Amenorrhoea traumacica (atretica)“ über das Krankheitsbild [4]. Da Asherman 1950, 1957 und 1961 weitere Artikel über dieses Thema schrieb, ist sein Name nun mit diesem Syndrom vergesellschaftet, obwohl einige Autoren vor ihm darüber berichtet hatten.

Definition

Ein Asherman-Syndrom ist definiert als das gleichzeitige Vorkommen von klinischen Symptomen [Hypo-/ Amenorrhö, Subfertilität, rezidivierende Schwangerschaftsverluste, Status nach abnormaler Plazentation (Plazenta praevia, accreta oder percreta)] und dem hysteroskopischen Nachweis von intrauterinen Adhäsionen und/oder einer histologisch verifizierten intrauterinen Fibrose. Ohne klinische Symptome sollte nur von asymptomatischen intrauterinen Adhäsionen gesprochen werden.

Ätiologie

Schwere intrauterine Adhäsionen bzw. ein Asherman-Syndrom entstehen meistens nach Eingriffen am schwangeren Uterus oder Operationen unmittelbar nach einer Gravidität. Die tiefen Östrogenkonzentrationen zum Zeitpunkt der Operation oder möglicherweise unmittelbar nach einer Operation am graviden Uterus wirken wahrscheinlich prädisponierend. 1982 hat Schenker eine Serie von 1 836 Fällen von Asherman-Syndrom untersucht und nachweisen können, dass in über 90 % der Fälle (90.8 %) ein Eingriff am schwangeren Uterus vorgängig durchgeführt wurde [5]. Sogar nach subpartaler Embolisation wegen postpartaler Hämorrhagien kann es zu intrauterinen Adhäsionen kommen.

Nach Eingriffen am nicht graviden Uterus sind intrauterine Adhäsionen viel seltener und kommen hier vor allem nach hysteroskopischen Eingriffen vor. Nach hysteroskopischer Myomektomie konnte Taskin in 31.8 % der Fälle intrauterine Adhäsionen bei einer „second-look“ Hysteroskopie feststellen [6]. Nach hysteroskopischer Resektion von multiplen Myomen stieg die Häufigkeit von intrauterinen Adhäsionen sogar auf 45.5 % der Fälle an (Abb. 1).

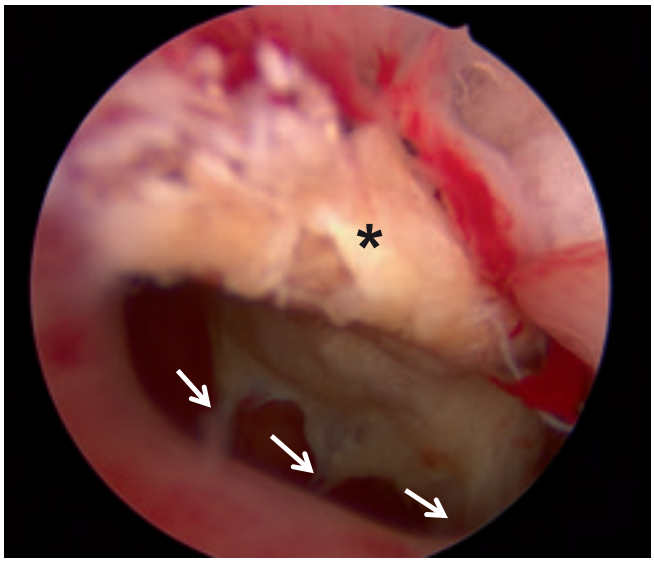

Abb. 1. Intrauterine Adhäsionen (➔)bei second look Hysteroskopie nach hysteroskopischer Myomektomie; Restmyom (*)

Nach hysteroskopischer Polypektomie oder hysteroskopischer Septumresektion kommen intrauterine Adhäsionen in weniger als 10 % der Fälle [6] vor.

Ob Infekte intrauterine Adhäsionen auslösen können oder nicht wird kontrovers diskutiert. Eine Tuberkulose mit endometrialer Beteiligung ist mit schweren intrauterinen Adhäsionen vergesellschaftet. Arbeiten, bei welchen eine Hysterosalpingographie nach durchgemachter intrauterin Infektion durchgeführt wurde, konnten keinen Unterschied in der Häufigkeit von intrauterinen Adhäsionen zwischen den Patientinnen, die eine intrauterine Infektion hatten und jene die keine hatten, feststellen. Auch ist unklar, ob intrauterine Malformationen per se ursächlich für intrauterine Adhäsionen sein können. Frauen, die uterine Anomalien nachweisen, haben erwiesenermassen auch ein höheres Risiko von rezidivierenden Schwangerschaftsverlusten und somit, wie oben beschrieben, auch ein erhöhtes Risiko intrauterine Adhäsionen zu entwickeln.

Symptome

Hauptsymptom des Asherman-Syndroms sind Menstruationsanomalien, welche vom Ort der Adhäsionen abhängig sind (Abb. 2). In der Mehrheit der Fälle (68 %) kommt es zu einer Hypo- / Amenorrhö; 3.5 % der Fälle sind mit einer Dysmenorrhö vergesellschaftet, vor allem wenn der innere Muttermund verschlossen ist. Nach Verschluss des inneren Muttermundes kommt es immer zu einer sekundären Amenorrhö mit monatlich auftretender Dysmenorrhö, Hämatometra und manchmal auch Hämatosalpinx.

In mehr als 40 % der Fälle mit schweren intrauterinen Adhäsionen kommt es zu einer Infertilität. Diese kann durch Verschluss der Tubenostien, vollständigen Verschluss des Cavum uteri oder Verschluss des Zervikalkanals entstehen.

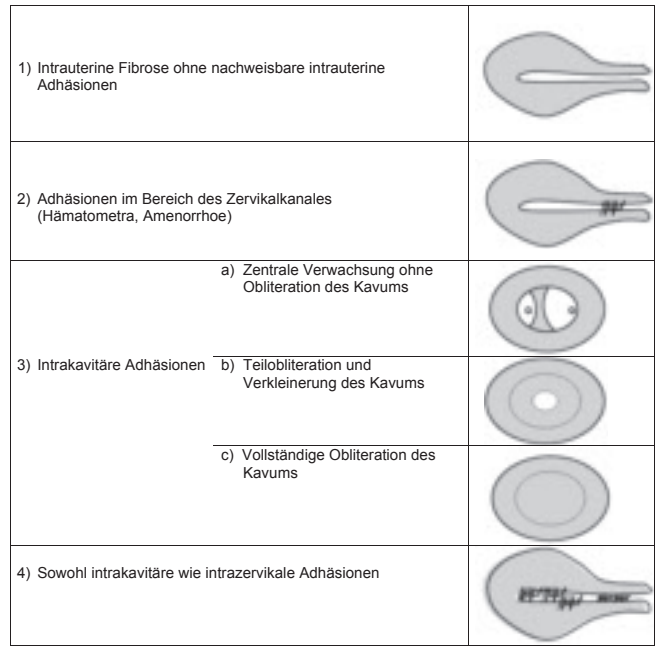

Abb. 2. Zeigt, dass die Symptome abhängig vom Ort der Adhäsionen sind

Ca. 45 % der Frauen mit Asherman-Syndrom werden spontan schwanger. In fast der Hälfte dieser Fälle kommt es jedoch zu einem spontanen Abort oder rezidivierenden Aborten. Ursächlich kommen verschiedene Möglichkeiten in Frage:

1. Verkleinerung des Cavum uteri durch ausgedehnte Adhäsionen;
2. Ungenügende Menge an normalem Endometrium, sodass eine Implantation bzw. das Ausbilden einer Plazenta gar nicht möglich ist;
3. Insuffiziente Vaskularisation des verbleidenden Endometriums nach Entstehung einer Fibrose.

Frühgeburten kommen bei fast 23 % der bei intrauterinen Verwachsungen aufgetretenen Schwangerschaften vor und in 13 % kommt es zu einer Plazenta accreta. Ein zu kleines Cavum uteri oder schwere intrauterine Adhäsio-

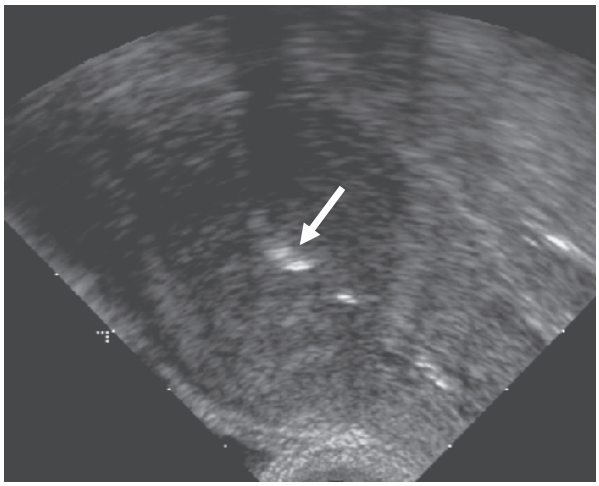

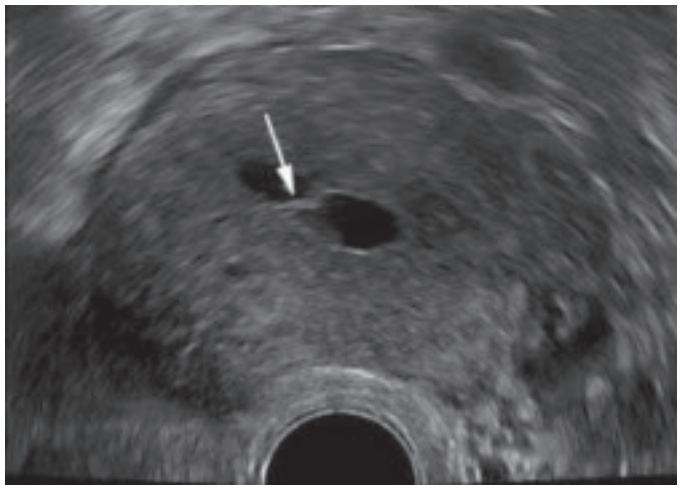

Abb. 3. Intrauterine Adhäsionen (➔)

nen können ebenfalls zu ektopen Schwangerschaften (Tubargravidität oder Zervixgravidität) führen.

Bei Frauen mit schweren intrauterinen Adhäsionen, welche an einer Amenorrhö leiden, ist möglicherweise immer noch wenig Endometrium hinter den ausgedehnten Adhäsionen vorhanden. Es ist deshalb wichtig zu realisieren, dass Asherman-Syndrom und Endometriumkarzinom zusammen vorkommen können. Frauen mit Asherman-Syndrom können ein Endometriumkarzinom entwickeln ohne Postmenopausenblutung.

Diagnostik

Bis zur Entwicklung der Hysteroskopie war die Hysterosalpingographie die Methode der Wahl, um intrauterine Adhäsionen nachzuweisen. Bei einer Hysterosalpingographie können Füllungsdefekte des Cavum uteri, der Tubenenden oder der Tubenostien, je nach Ausdehnung und Lokalisation der Adhäsionen dargestellt werden. Die Hysterosalpingographie ermöglicht einem jedoch nicht zu definieren, was die Ursache für die Füllungsdefekte ist

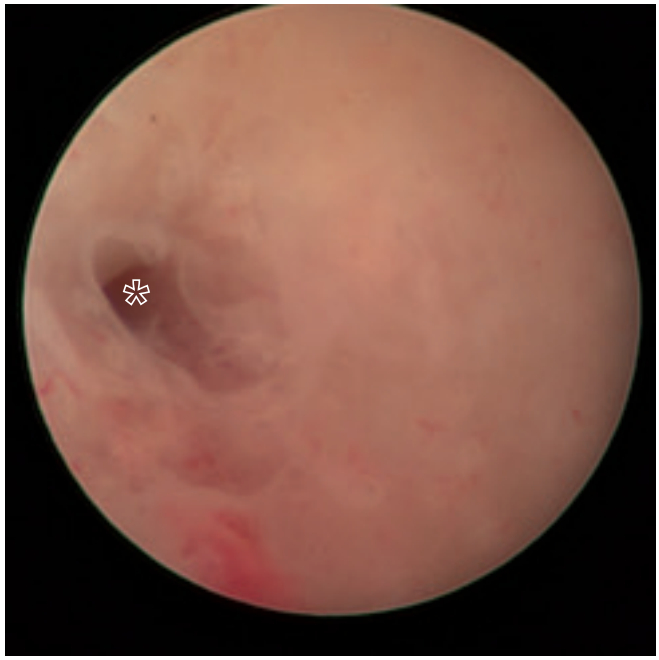

Abb. 4. Hysteroskopisches Bild 6 Monate nach postpartaler Kürretage. Das rechte Tubenostium (*) ist sichtbar, das linke Tubenostium und die gesamte linke Hälfte des Cavum uteri sind bei ausgedehnten intrauterinen Adhäsionen nicht einsehbar.

The American Fertility Society classification of intrauterine adhesions, 1988.			
Extent of Cavity Involved	<I/3	1/3–2/3	>2/3
	1	2	4
Type of Adhesions	Filmy	Filmy & Dense	Dense
	1	2	4
Menstrual Pattern	Normal	Hypomenorrhea	Amenorrhea
	0	2	4

Prognostic classification			HSG[a] score	Hysteroscopy score
Stage I	(Mild)	1-4		
Stage II	(Moderate)	5-8		
Stage III	(Severe)	9-12		

Source: The American Fertility Society classifications of adnexal adhesions, distal tubal occlusion, tubal occlusion secondary to tubal ligation, tubal pregnancies, mullerian anomalies and intrauterine adhesions. Fertil Steril 1988;49:944-55. (34)
[a] All adhesions should be considered dense.

Abb. 5. Klassifikation der intrauterinen Adhäsionen entsprechend den Kriterien der ASRM

und verschiedene Arbeiten haben gezeigt, dass in der Diagnostik der intrauterinen Adhäsionen in mehr als einem Drittel der Fälle die Hysterosalpingographie falsch positiv ist. Im direkten Vergleich zur Hysteroskopie hat die Hysterosalpingographie eine Sensitivität von 75 % in der Detektion von intrauterinen Adhäsionen.

Auch im Ultraschall können intrauterine Adhäsionen gesehen werden (Abb. 3). Bei diesen Patientinnen kann das Endometrium meist nur mit Schwierigkeit identifiziert werden, je nach Lokalisation der Adhäsionen kann auch eine Hämatometra erkannt werden. Im Vergleich zur Hysteroskopie (Abb. 4) hat die Transvaginalsonographie eine Sensitivität von 52 % und eine Spezifität von 11 % im Nachweis von intrauterinen Adhäsionen. Präoperativ spielt die Transvaginalsonographie jedoch eine wichtige Rolle. Patientinnen, bei welchen ultrasonographisch hinter einem obstruktiven Bereich Endometrium nachgewiesen werden kann, haben eine grössere Wahrscheinlichkeit mit einer operativen Hysteroskopie erfolgreich behandelt werden zu können. Die Sonohysterographie hat eine gleich hohe Sensitivität und Spezifität wie die Hysterosalpingographie. Sie ist also der Transvaginalsonographie überlegen, aber weniger sensitiv und spezifisch als die Hysteroskopie.

Die Hysteroskopie kann im Vergleich zu anderen Verfahren viel genauer und präziser Vorhandensein, Ausmass und Grad von intrauterinen Adhäsionen darstellen und die Qualität des restlichen Endometriums beurteilen, weil das Cavum uteri direkt visualisiert werden kann und die Verwachsungen operativ angegangen werden können. In der Diagnostik von intrauterinen Adhäsionen ist sie die Methode der Wahl.

European Society of Gynecological Endoscopy (ESGE) classification of IUAs (1995 version).	
Grade	**Extent of intrauterine adhesions**[a]
I	**Thin or filmy adhesions** Easily ruptured by hysteroscope sheath alone Cornual areas normal
II	**Singular dense adhesion** Connecting separate areas of the uterine cavity Visualization of both tubal ostia possible Cannot be ruptured by hysteroscope sheath alone
IIa	**Occluding adhesions only in the region of the internal cervical os**[b] Upper uterine cavity normal
III	**Multiple dense adhesions** Connecting separate areas of the uterine cavity Unilateral obliteration of ostial areas of the tubes
IV	**Extensive dense adhesions with (partial) occlusion of the uterine cavity** Both tubal ostial areas (partially) occluded
Va	**Extensive endometrial scarring and fibrosis in combination with grade I or grade II adhesions** With amenorrhea or pronounced hypomenorrhea
Vb	**Extensive endometrial scarring and fibrosis** in combination with grade III or grade IV adhesions[b] With amenorrhea

Source: Wamsteker, 1997, Hysteroscopy Training Centre, Spaarne Hospital, Haarlem, The Netherlands. (35)
[a] From findings at hysteroscopy and hysterography.
[b] Only to be classified during hysteroscopic treatment.

Abb. 6. Klassifikation der intrauterinen Adhäsionen entsprechend den Kriterien der ESGE

Klassifikation

Es gibt verschiedene Klassifikationen der intrauterinen Adhäsionen. Die Klassifikation der American Society for Reproductive Medicine (ASRM) wurde erstmals 1988 publiziert (Abb. 5). Diese Klassifikation ist komplex und beinhaltet zusätzlich einen Hysterosalpingographie Score. Die Klassifikation der European Society of Gynaecological Endoskopy (ESGE) klassifiziert die intrauterinen Adhäsionen in fünf Stadien, wobei das Stadium 2 und das Stadium 5 noch in zwei Unterstadien klassifiziert werden (Abb. 6). Diese Klassifikation ist ebenfalls sehr komplex. In der Routine ist es sinnvoll, intrauterine Adhäsionen in drei Stadien zu unterteilen. Von einem Stadium 1 (≙ ESGE 1) spricht man bei leichten intrauterinen Adhäsionen. Ein Stadium 2 beschreibt mittelschwere intraute-

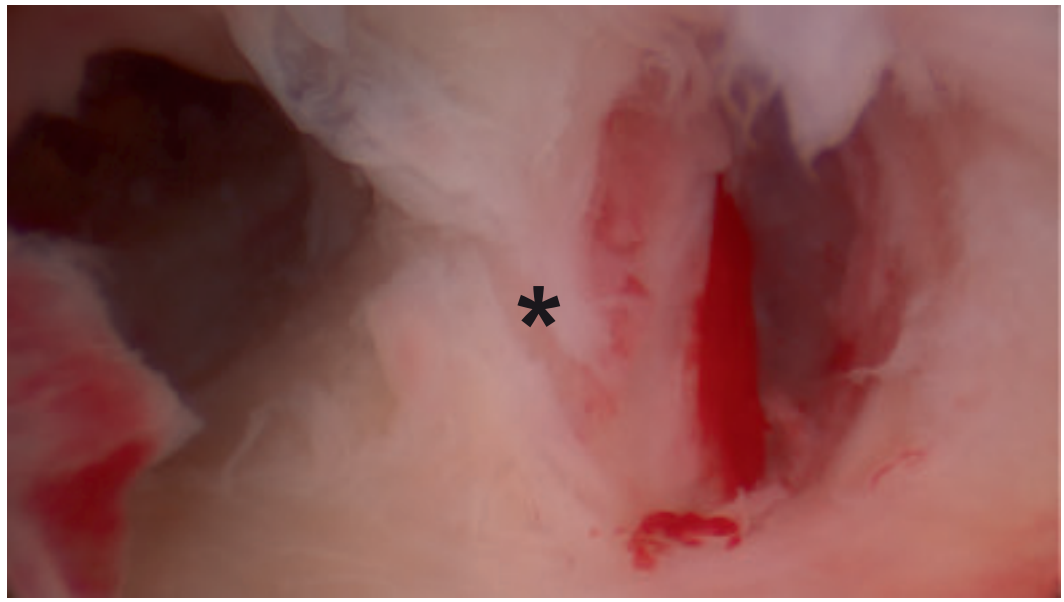

Abb. 7. Ausgedehnte intrauterine Adhäsion (*) zwischen Vorder- und Hinterwand des Cavum uteri. Diese Adhäsion kann mit einer hysteroskopischen Schere durchtrennt werden.

rine Adhäsionen und entspricht den ESGE Stadien 2 und 2a. Die ESGE Stadien 3 bis 5b werden als Stadium 3 bezeichnet. Beim Stadium 3 handelt es sich also um schwere intrauterine Adhäsionen, deren Behandlung eine hohe hysteroskopische Expertise verlangen.

Therapie

Exspektatives Verhalten, Kürettage sowie Hysterotomie zur Wiederherstellung eines Cavum uteri sind heutzutage obsolet. Die Therapie von schweren intrauterinen Adhäsionen bzw. des Asherman-Syndroms besteht heute in einer operativen Hysteroskopie (Abb. 7). Es ist hilfreich, sowohl die diagnostische wie die operative Hysteroskopie unter ultrasonographischer Kontrolle durchzuführen. Die Adhäsiolyse beginnt zervikal und Schritt für Schritt arbeitet man sich Richtung Tubenostien. Intrauterine Verwachsungen sind meistens nicht vaskularisiert und können mit Hilfe einer hysteroskopischen Schere bzw. einer hysteroskopischen Zange gut durchtrennt werden. Wenn zur Durchtrennung der Adhäsionen ein Nd-Yag Laser, eine elektrische Schere oder eine elektrische Nadelelektrode gebraucht wird, muss stark auf den thermischen Schaden geachtet werden. Hier dürfen nur minimale Stromstösse gegeben werden. Eine elektrische Schlingenelektrode sollte, wegen den möglichen thermischen Schäden, nie zur Durchtrennung von intrauterinen Adhäsionen angewendet werden.

Andere Techniken wie das Einlegen von Laminarstents, die Dilatation unter Wasserdruck und das blinde Einführen von zwei Hegarstiften mit nachfolgender Durchtrennung des so entstandenen „iatrogenen Septum“ wurden ebenfalls beschrieben. Der therapeutische Erfolg dieser Methoden wurde nie bewiesen.

Präoperativ ist es wichtig die Patientinnen zu informieren, dass möglicherweise zwei oder mehrere operative Hysteroskopien nötig sind um alle intrauterinen Adhäsio-

Kernaussagen

- Die Prävention eines Asherman-Syndroms ist viel einfacher als dessen Behandlung.
- Bei post partum oder post abort Kürettage muss an die Entstehung schwerer intrauteriner Adhäsionen gedacht werden.
- Bei Kürettage immer an eine Gefahr von intrauterinen Adhäsionen denken, wenn möglich auch bei Abort eine Saugkürettage durchführen oder Aborte konservativ medikamentös behandeln.
- Die hysteroskopische Adhäsioloyse ist ein anspruchsvoller Eingriff, der eine hohe Expertise in operativer Hysteroskopie verlangt.
- Oft können beim Ersteingriff nicht alle Adhäsionen gelöst werden. Sehr häufig sind bei Asherman-Syndrom mehrere operative Hysteroskopien notwendig um eine Amenorrhö zu erzielen.

nen zu lösen. Fernandez und Mitarb. haben 2012 zeigen können, dass Patientinnen sogar von drei oder mehr hysteroskopischen Adhäsiolysen profitieren [7]. Deshalb sollte die Anzahl der notwendigen operativen Hysteroskopien nie ein limitierender Faktor sein. Vor allem bei Patientinnen unter 35 Jahren sollte die operative Hysteroskopie mehrmals wiederholt werden, so dass das gesamte Cavum mit beiden Tubenostien eingesehen werden kann. Die operative Hysteroskopie zur Behandlung eines Asherman-Syndroms ist ein schwieriger mininalinvasiver Eingriff, welcher eine grosse Erfahrung in operativer Hysteroskopie voraussetzt. Der Eingriff selbst ist mit einer höheren Komplikationsrate vergesellschaftet. In circa 3–5 % der Fälle kommt es zu einer Performation, bei schweren intrauterinen Adhäsionen kann dieser Prozentsatz bis zu 15 % steigen.

Prävention von Rezidiven

Nach der hysteroskopischen Durchtrennung von leichten bis mittelschweren Adhäsionen kommt es in 3–4 % der Fälle zu einem Rezidiv. Bei schweren intrauterinen Adhäsionen beträgt die Rezidivhäufigkeit bis zu 63 %. Zur Verminderung dieser Rezidivhäufigkeit wurden verschiedene Strategien beschrieben.
Die am häufigsten verwendete Methode ist die Einlage einer intrauterinen Spirale am Ende des Eingriffes, auch wenn es keine randomisierten Studien gibt, welche den Vorteil einer postoperativen Einlage einer Spirale bewiesen haben. Postoperativ kann ebenfalls ein Foleykatheter für zehn Tage belassen werden. Die Einlage eines intrauterinen Foleykatheters begünstigt jedoch möglicherweise aszendierende Infektionen, die von der Vagina her kommen können und für die Patientinnen häufig unangenehm sind. Im direkten Vergleich ist diese Methode jedoch effektiver als die postoperative Einlage einer intrauterinen Spirale. Auch die postoperative Einlage von Hyaluronsäure scheint die Häufigkeit von Rezidiven zu vermindern. In einer randomisierten Arbeit konnte gezeigt werden, dass die postoperative Einlage von Hyaluronsäure bei Patientinnen nach hysteroskopischer Adhäsiolyse bei Asherman-Syndrom im Vergleich zur Kontrollgruppe die Häufigkeit von intrauterinen Adhäsionen signifikant reduziert.

Die post- oder perioperative Gabe von Hormonen nach hysteroskopischer Adhäsiolyse bringt möglicherweise keine Vorteile, obwohl diese Therapie häufig durchgeführt wird. Es gibt keine randomisierten Arbeiten, welche diese Prävention untersucht haben.

Prognose

In einer grossen Übersichtsarbeit über 1 240 Patientinnen mit Asherman-Syndrom konnte March CM zeigen, dass die Prognose beim Asherman-Syndrom, wenn dieses ad-

äquat therapiert wird, insgesamt gut ist [8]. Bei 83.5 % der Patientinnen, die wegen Asherman-Syndrom operiert wurden, konnte eine Schwangerschaft mit lebendem Kind erzielt werden. In 93 % dieser Fälle kam es zu einer Geburt am Termin und nur in 7 % der Fälle zu einer Frühgeburt. In 2 % dieser 1 240 Fälle wurde nach der Geburt eine Plazenta accreta nachgewiesen.

Literatur

1. Fritsch H. Zentr. Bl. Gynäkol 1894:52–55.
2. Bass B.. Ueber die Verwachsungen in der cervix uteri nach curettagen. Zentralbl Gynakol 1927; 51:223.
3. Stamer S.. Partial and total atresia of the uterus after excochleation. Acta Obstet. Gynecol. Scand. 1946; 26:263–97.
4. Asherman JG. Amenorrhoea traumatica (atretica). J. Obstet. Gynaecol. Br. Emp. 1948; 55:23–30.
5. Schenker JG, Margalioth EJ. Intrauterine adhesions: an updated appraisal. Fertil. Steril. 1982; 37:593–610.
6. Taskin O. et al. Role of endometrial suppression on the frequency of intrauterine adhesions after resectoscopic surgery. J. Am. Assoc. Gynecol. Laparosc. 2000; 7:351–4.
7. Fernandez H. et al. Total adhesions treated by hysteroscopy: must we stop at two procedures? Fertil. Steril. 2012; 98: 980–5.
8. March CM. Management of Asherman's syndrome. Reprod. Biomed. Online 2011; 23:63–76.