Ein Interview von Prof. Michel Mueller

Wie wird ein Zervixkarzinom in der Schwangerschaft behandelt Herr Professor Köhler?

Prof. Dr. med. Christhardt Köhler

Name:	Christhardt Köhler
Geburtsdatum:	05.12.1961
Geburtsort:	Gotha
Familienstand:	verheiratet, 2 Kinder

Positionen

1980–1981	Berufspraktisches Jahr Kreiskrankenhaus Gotha
1981–1987	Medizinstudium Martin-Luther-Universität Halle-Wittenberg
1987–1989	Armeemedizinischer Dienst
1989	Promotion Martin-Luther-Universität Halle - Wittenberg
1995	Facharzt für Frauenheilkunde und Geburtshilfe
2004	Habilitation Friedrich-Schiller-Universität Jena
seit 2007	Ordentlicher Professor für Gynäkologie an der Charité - Universitätsmedizin Berlin

Funktionen

12/1988–03/1990	Assistenzarzt an der Chirurgischen Abteilung des KKH Naumburg
03/1990–09/1990	Assistenzarzt an der Anästhesiologischen Abteilung des KKH Naumburg
10/1990–09/1996	Assistenzarzt an der Gynäkologisch-geburtshilflichen Abteilung des KKH Naumburg
10/1996–02/1999	Leitender Oberarzt an der Gynäkologisch-geburtshilflichen Abteilung des KKH Naumburg
03/1999-06/2001	Facharzt Universitätsfrauenklinik Jena
07/2001–05/2004	Leitender Oberarzt an der Universitätsfrauenklinik Jena
05/2004–06/2004	Kommissarischer Direktor der Universitätsfrauenklinik Jena
07/2004–08/2004	Leitender Oberarzt der Universitätsfrauenklinik Jena
seit 01. 09. 2004	Leitender Oberarzt der Charite Berlin, Campus Benjamin Franklin und Campus Mitte Mitglied der AGO Organkommission Uterus der DGGG Mitglied der Berliner Krebsgesellschaft Mitglied der Stiftung Endometriose Forschung Mitglied der DGGG Mitglied der Deutschen Krebsgesellschaft
8/2008	Member of the Society of Pelvic Surgeons (SPS)
9/2009	Sekretär der Society of European Robotic Gynaecologic Surgery (SERGS)

Berufungen und Platzierungen

1. Ordentliche Professur Universität Bern: secundo loco ex aequo
2. W2 Professur Charité Berlin: primo loco
3. W2 Professur Universität Regensburg: primo loco
4. W3 Professur Ruhr-Universität Bochum: tertio loco

Preise

2012 Bricker Award der Society of Pelvic Surgeons

Frauenheilkunde aktuell: *Karzinome in der Schwangerschaft sind selten. Ihre Inzidenz wird in der Literatur mit 0.02 % bis 0.1 % angegeben. Die meisten Malignome, die in der Schwangerschaft diagnostiziert werden, sind gynäkologische Karzinome sowie das Mammakarzinom. Das Zervixkarzinom ist in dieser speziellen Situation das am häufigsten gynäkologische Karzinom. Wie gehen Sie bei einer Patientin vor, bei welcher ein Zervixkarzinom in der 16. Schwangerschaftswoche diagnostiziert wurde?*

Prof. Ch. Köhler: Das ist eine der schwierigsten onkologischen Situationen. Eine werdende Mutter, die ihr Kind schon im Ultraschall gesehen hat, wird mit einer Tumorerkrankung konfrontiert und sie muss in kurzer Zeit verschiedene wichtige Entscheidungen treffen, welche sowohl die Gesundheit ihres Kindes als auch ihre eigene stark beeinflussen. Der erste Schritt besteht deshalb in einem ausführlichen Gespräch mit der Patientin und ihrem Partner oder Ehemann. In diesem Gespräch werden die verschiedenen Optionen und deren Konsequenzen diskutiert.

Frauenheilkunde aktuell: *In diesen Diskussionen wird die Prognose des Tumors zum Zeitpunkt der Diagnose sicher angesprochen. Was teilen Sie den Patientinnen diesbezüglich mit?*

Prof. Ch. Köhler: Aus der medizinischen Literatur ist nur wenig zu entnehmen, da nur einige Fallbeispiele und kleine Fallserien publiziert wurden. Aus diesen und aus eigener Erfahrung ist zu entnehmen, dass wie ausserhalb der Schwangerschaft auch, die Lymphknotenmetastasierung der entscheidende prognostische Faktor bei diesen Patientinnen ist. In Zusammenschau aller verfügbaren Fallserien und Einzelreportagen muss man leider feststellen, dass alle Frauen und Mütter nach der Entbindung an den Folgen des Zervixkarzinoms verstorben sind, wenn sie zum Zeitpunkt der Diagnosestellung bereits Lymphknotenmetastasen hatten, unabhängig von der Behandlung, die letztendlich durchgeführt worden ist.

Frauenheilkunde aktuell: *In der Schwangerschaft sind die diagnostischen Möglichkeiten, um den Lymphknoten Status zu erheben, limitiert. Welche Bildgebung führen Sie durch, oder wie gehen Sie vor, um diesen Lymphknotenstatus zu definieren?*

Prof. Ch. Köhler: Hier liegt die Hauptschwierigkeit. Wir wissen, dass beim Zervixkarzinom die Bildgebung ausserhalb und noch mehr während einer Schwangerschaft eine niedrige Sensitivität und Spezifität in der Diagnostik befallener Lymphknoten hat. Prinzipiell ist in der Schwangerschaft dem MRI den Vorzug gegenüber dem CT zu geben. Die Alternative zu den nicht-invasiven Methoden ist die operative Entfernung der pelvinen Lymphknoten, die selbst bei sehr grossen schwangerschaftsbedingten Uteri über einen minimal-invasiven Zugang möglich ist (Abb. 1).

Frauenheilkunde aktuel: *Wie gehen Sie nach Erhalt des definitiven Lymphknotenstatus weiter vor?*

Prof. Ch. Köhler: Die Kenntnis des lokalen Tumorbefundes und des histologischen Befundes der entfernten Lymphknoten erlaubt nun eine bessere Entscheidung des Paares. In einer weiteren ausführlichen Beratung werden die Therapien mit der höchstmöglichen onkologischen Sicherheit in Abwägung mit der Überlebensfähigkeit des Kindes mit dem Paar diskutiert. In Kenntnis der verschie-

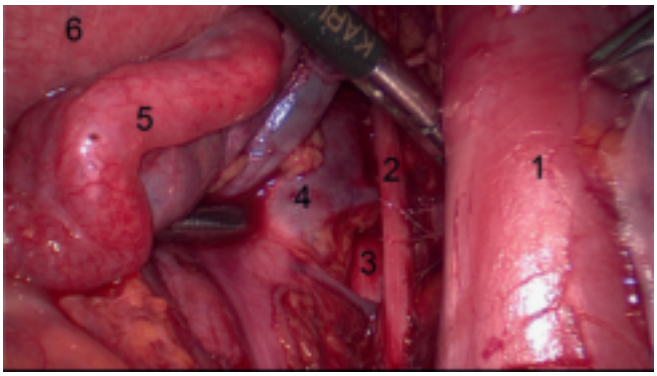

Abb. 1. Laparoskopische Lymphadenektomie in der 14. Schwangerschaftswoche

Trotz deutlich vergrössertem Uterus ist eine laparoskopische Lymphadenektomie in der Schwangerschaft technisch durchführbar. 1: Musculus Psoas, 2: Nervus obturatorius, 3: Truncus lumbosacralis Nervus ischiadicus, 4: Vena iliaca communis, 5: Tuba uterina, 6: Uterus (Bild: M. Mueller)

denen Möglichkeiten muss das Paar mit den behandelnden Ärzten die weitere Therapie festlegen. Bei einer nodal negativen Situation entscheiden sich die Meisten für die Austragung der Schwangerschaft. Es kann jedoch auch vorkommen, dass sich eine Frau für die Austragung der Schwangerschaft entschliesst, selbst in der onkologisch schwierigen Situation von positiven Lymphknoten. Man kann diese Entscheidung jedoch sehr viel besser und sehr viel genauer mit dem Paar treffen, wenn man eine genaue Kenntnis des histologischen Befundes der pelvinen Lymphknoten hat. Aus den Erfahrungen, die wir bisher aus über 25 Patientinnen mit Zervixkarzinom in der Schwangerschaft hatten, hat sich wiederholt gezeigt, dass nach Erhalt des histologischen Befundes der pelvinen Lymphknoten die Entscheidung viel eindeutiger und einfacher für das Paar zu treffen war.

Frauenheilkunde aktuell: *Im Rahmen einer fertilitätserhaltenden Therapie bei Zervixkarzinom wird meist eine Trachelektomie durchgeführt. Gibt es für einen anerkannten Trachelektomie-Experten wie Sie, eine Indikation für eine Trachelektomie oder sogar erweiterten Trachelektomie in der Schwangerschaft?*

Prof. Ch. Köhler: Dieses Operationsverfahren sollte in der Schwangerschaft nur in einzelnen, äusserst seltenen Fällen, durchgeführt werden. Eines der Hauptargumente gegen diesen Eingriff ist der hohe Blutverlust, der sowohl für die Mutter als auch für das Kind ein relevantes Problem sein kann. In den wenigen Fällen von Trachelektomie in der Schwangerschaft über welche in der Literatur berichtet wurde, sind kindliche intrauterine Todesfälle nach diesem Eingriff beschrieben. Es ist demgegenüber gut zu vertreten, dass man bei einem Zervixkarzinom in der Schwangerschaft eine Tumorabtragung bzw. eine einfache Konisation, zur Diagnosesicherung und Exzision des Lokalbefundes, durchführt.

Frauenheilkunde aktuell: *Wann ist für Sie die Indikation einer Chemotherapie bei nodal negativem Befund in der Schwangerschaft gegeben?*

Prof. Ch. Köhler: Auch dieser Entscheid ist individuell sehr verschieden. In Hochrisikosituationen diskutieren wir mit den werdenden Müttern und ihren Angehörigen eine Chemotherapie in der Schwangerschaft ab dem 2. Trimenon. Diese sog. neoadjuvante Chemotherapie hat bisher in allen Fällen eine Tumorprogression bis zur sicheren Lebensfähigkeit des Kindes verhindert. Durch diese konservative Therapie ist eine zehn- bis zwölfwöchige Verzögerung möglich, bis eine chirurgisch-onkologische Behandlung durchgeführt werden kann. Zusätzlich ist in dieser Zeit die uterine Durchblutung um ein Vielfaches höher als ausserhalb der Schwangerschaft, was das Tumorwachstum potenziell fördern könnte. Aus diesen Gründen empfehlen wir in den erwähnten Situationen eine Cisplatin-Monotherapie. Zweck der Chemotherapie ist einerseits die onkologischen Risiken für die Mutter trotz abwartendem Verhalten zu minimieren, andererseits die Schwangerschaft so weit als möglich zu verlängern bis in einen Zeitraum, wo zwar eine frühgeburtliche Entbindung stattfin-

det, aber in einer Schwangerschaftswoche, wo die Risiken für das Neugeborene so klein wie möglich sind.
Wie in der Literatur beschrieben haben auch wir mit dieser Therapie sehr gute Erfahrungen gemacht. Wir hatten in unserer Fallserie weder schwere mütterliche, noch kindliche Komplikation die auf die Chemotherapie zurückzuführen waren.

Frauenheilkunde aktuell: *Was sind für Sie Hochrisikosituationen bei Patientinnen mit Zervixkarzinom in der Schwangerschaft?*

Prof. Ch. Köhler: Das sind Fälle, wo wir zum Beispiel nach einer Konisation noch residualen Tumor in der Zervix finden oder solche wo sich ein höheres Tumorstadium als ein FIGO IB1-Stadium zeigt, die Patientin aber trotzdem eine konservative Therapie wünscht. Ebenso gehören zu dieser Gruppe auch Fälle wo eine Konstellation mehrerer intermediate-risk-Faktoren wie die Kombination einer lymphangischen und/oder hämangischen Karzinose, ein hohes Grading, oder eine atypische Histologie nachgewiesen werden. Auch dies sind jedoch individuelle Entscheidungen, die in enger Kooperation des behandelnden Gynäkologen nach Rücksprache mit einem erfahrenen Pathologen und dem Paar erfolgen müssen.

Frauenheilkunde aktuell: *Die definitive Therapie des Zervixkarzinoms sollte nicht unnötig verzögert werden, gleichzeitig sollte das Kind nicht zu früh geboren werden. Wann ist der optimale Zeitpunkt, um die Schwangerschaft zu beenden?*

Prof. Ch. Köhler: Wir haben bei diesen Patientinnen, in Abhängigkeit vom sonographischen Befund des Wachstums des Kindes und in Abstimmung mit den Neonatologen, die Therapie immer bis zur sicheren Lebensfähigkeit der Kinder weitergeführt, in der Regel bis zur vollendeten 32.–33. Schwangerschaftswoche. Bei den 25 Patientinnen unseres Kollektivs haben wir, nach vorausgegangener Lungenreifeinduktion, alle Kinder per Kaiserschnitt, in der Regel in der 33. Schwangerschaftswoche, entbunden. Die Kinder unserer Fallserie sind alle gesund und zeigen keinerlei Entwicklungsstörungen, Auffälligkeiten oder sonstige Defizite in ihrem bisherigen Leben. Bei den Patientinnen, die wir am längsten verfolgen sind die Kinder jetzt sechs Jahre alt und erfreuen sich bester Gesundheit.

Frauenheilkunde aktuell: *Wird zum Zeitpunkt des Kaiserschnittes gleichzeitig die definitive onkologische chirurgische Therapie durchgeführt?*

Prof. Ch. Köhler: Auch dieses Vorgehen ist sehr individuell und richtet sich nach dem Wunsch der Patientin und dem onkologischen Status den wir zum Zeitpunkt der Diagnosestellung definiert haben. Bei Patientinnen mit abgeschlossenem Kinderwunsch, Frauen die eine maximale onkologische Sicherheit wollen oder solchen mit residualem Tumor wird mit dem Kaiserschnitt die radikale Hysterektomie durchgeführt. Bei Patientinnen ohne Residualtumor und ohne Lymphknotenbefall, die ihre Fertilität weiterhin erhalten wollen, wird das Wochenbett abgewartet und anschliessend eine radikale Trachelektomie nach Rückbildung des Uterus durchgeführt.

Frauenheilkunde aktuell: *Wie sieht das postoperative follow-up bei den Patientinnen aus, bei welchen sie eine definitive chirurgische Sanierung gleichzeitig mit dem Kaiserschnitt erzielen?*

Prof. Ch. Köhler: Die Patientinnen gehen ganz normal in die klinische Nachsorge, wie wir das für die anderen onkologischen Patientinnen auch machen würden. Im Rahmen dieser Nachsorge ist die klinische, symptomorientierte Untersuchung massgebend. Nur bei klinischem Hinweis oder Symptomen besteht die Notwendigkeit einer apparativen Diagnostik.

Frauenheilkunde aktuell: *Herr Professor Köhler, ganz herzlichen Dank für dieses spannende und lehrreiche Gespräch.*