4 I 12

FHA
Frauenheilkunde aktuell

Mastektomie – konventionelle, mamillenersetzende und mamillenerhaltende Verfahren

weitere Themen

Sushi als Festtagsmenü? 25
Forum: Endometriumkarzinom 28
IUD Perforation 32
Update operative Hysteroskopie 36
Sonoquiz: Auflösung 43
Feedback 48
Fragebogen 50

Daten Fakten Analysen

ISSN 1663-6988

FHA
Frauenheilkunde aktuell
www.frauenheilkunde-aktuell.ch

© Copyright 2012 bei den Herausgebern
ISSN 1663-6988

in

- Optimaler Entbindungstermin für Zwillingsschwangerschaften: 38+ SSW.
  (Am. J. Obstet. Gynecol. 2012; 207:407)
- Diagnostische Tools zur Entscheidungsfindung für individualisierte onkologische Therapiestrategien.
  (Für Sie kommentiert)
- Upfront Behandlung mit Zoledronsäure Acid (Aclasta®, Zometa®) verbessert die Knochendichte signifikant und progressiv.
  (Cancer 2012; 118:1192)

out

- Präeklampsie-Screening mittels US-Doppler.
  (Obstet. Gynecol. 2012; 120:815)
- Die Lutealinsuffizienz als klinische Entität.
  (Fertil. Steril. 2012; 98:1112, Wussten Sie schon…)
- Kontrollierte Cord traction vermindert das Risiko für eine schwere postpartale Blutung.
  (Lancet DOI:10.1016/SO140-6736(12)60206-2)

Impressum

Herausgeber

Prof. Michael K. Hohl
Dr. Nik Hauser
Kantonsspital Baden
5404 Baden
Tel.: +41 56 486 35 02
Fax + 41 56 486 35 09
frauenklinik@ksb.ch
www.frauenklinik.ch

Prof. Bernhard Schüssler
Neue Frauenklinik
Luzerner Kantonsspital
6004 Luzern
bernhard.schuessler@ksl.ch
www.ksl.ch
Prof. H. Peter Scheidel
Mammazentrum Hamburg
DE-20357 Hamburg
scheidel@mammazentrum.eu
www.mammazentrum.eu

Prof. Michel Mueller
PD Annette Kuhn
PD Luigi Raio
Universitätsklinik für Frauenheilkunde
Inselspital Bern
Effingerstrasse 102, F-304
3010 Bern
e-mail: michel.mueller@insel.ch
annette.kuhn@insel.ch
luigi.raio@insel.ch
www.frauenheilkunde.insel.ch

Die Realisierung von Frauenheilkunde aktuell wird mit der Unterstützung folgender Firmen ermöglicht:

Merck Serono – Living science, transforming lives
Johnson & Johnson – MEDICAL COMPANIES
Bayer HealthCare

Abonnementspreis
Ein Jahresabonnement (Kalenderjahr) kostet CHF 83,95 incl. MWSt. (8 %) und Versandkosten. Die Zeitschrift erscheint 4mal jährlich.

Für den Inhalt außerhalb des redaktionellen Teiles (insbesondere Anzeigen, Industrieinformationen, Pressezitate und Kongressinformationen) übernimmt die Schriftleitung keine Gewähr. Eine Markenbezeichnung kann warenzeichenrechtlich geschützt sein, auch wenn bei ihrer Verwendung in dieser Zeitschrift das Zeichen ® oder ein anderer Hinweis auf etwa bestehende Schutzrechte fehlen sollte. Für Satzfehler, insbesondere bei Dosierungsangaben, wird keine Gewähr übernommen.
Die Zeitschrift sowie alle in ihr enthaltenen einzelnen Beiträge und Abbildungen sind urheberrechtlich geschützt. Jede Verwertung, die nicht ausschliesslich vom Urheberrechtsgesetz zugelassen ist, bedarf der vorherigen Zustimmung des Verlages. Das gilt insbesondere für Vervielfältigungen, Bearbeitungen, Übersetzungen, Mikroverfilmungen und die Einspeicherung und Verarbeitung in elektronischen Systemen.

Titelbild: Sushi et al.

Inhalt 21/4/2012

Betrifft	Ich will nicht reden, lieber sag ich was. ***Die Herausgeber***	3
Thema	Mastektomie – konventionelle, mamillenersetzende und mamillenerhaltende Verfahren ***Prof. Peter Scheidel, Dr. Tobias Kurz***	4
Für Sie kommentiert	Was bedeutet eine versteckte HER-2-neu Positivität? / Die Lutealinsuffizienz: Keine klinische Entität!	16
Wussten Sie schon…	Vitamin D Mangel beeinflusst das Wachstum des Feten negativ / Neue Substanzen zur Therapie der hyperaktiven Blase / Verwandtschaft zwischen Mamma- und Ovarialkarzinom / Falsche Vorstellung über die Wirksamkeit einer Chemotherapie / Reduktion des PONV durch Flüssigkeitszufuhr / Weshalb werden Tomaten rot? / Ibuprofen bei Höhenkrankheit / Regionalanästhesie bei abdominaler Hysterektomie der Allgemeinanästhesie überlegen / Fluconazol Resistenz bei Candida albicans Kolpitiden / Frühe Menarche gefährlicher als späte Menopause	18
Spezial	Haben Sie vielleicht Sushi oder Rohfisch als Festtagsmenu geplant? ***Prof. Bernhard Schüssler, Dr. Patrick Aepli***	25
Forum	Neues und Nützliches zum Thema Endometriumkarzinom ***Prof. Bernhard Schüssler, Dr. Walter Arnold***	28
Think!	IUD Perforation ***Dr. Tatjana Kugler, Prof. Michael K. Hohl***	32
Endoskopie aktuell	Update operative Hysteroskopie ***Prof. Bernhard Schüssler, Dr. Jörg Gysin***	36
Sonoquiz	Osteogenesis imperfecta ***PD Luigi Raio***	43
Internet-News	http://www.ntkinstitute.org / http://www.golfasian.com / http://www.shapeup.com / http://www.streetanatomy.com	45
Feedback	Laparoskopische Cerclage ***Prof. Bernhard Schüssler***	48
Fragebogen	***Dr. Stephanie Regula von Orelli***	50

Betr.: Ich will nicht reden, lieber sag ich was.

Mit dieser Aussage wirbt ein norddeutscher Bierhersteller für sein Produkt.
Auf großformatigen Plakaten sieht man einen gutaussehenden jungen Mann, der eine Flasche Bier in der Hand hält. Darunter steht in großen Lettern: „Ich will nicht reden, lieber sag ich was.“
Es geht gar nicht um die Assoziationen, die individuell durchaus unterschiedlich sein können. Der Satz stellt fest: Reden und Sagen sind etwas verschiedenes. Das war nicht immer so.
In der Antike war die Rede ein Kunstform, nichts wäre peinlicher gewesen als eine nichtssagende Rede zu halten. Auch heute erwarten wir von der Rede eine Aussage. Wir haben uns aber daran gewöhnt, dass man reden kann ohne etwas zu sagen. „Zieh dich schon mal aus wir müssen reden. Mach dich schon mal frei für‘s diskutiern“, singt die Gruppe Krümel.

Reden = Talk (Smalltalk). Offenbar hat sich im Sprachgefühl etabliert, dass Reden eher durch die Form, das Sagen eher durch den Gehalt geprägt ist. Oder anders ausgedrückt, das Reden ist belanglos, das Gesagte beeindruckt.
Aber wenn das Gesagte Emotionen anspricht, wird es nachhaltig in Erinnerung bleiben. Cicero war der Ansicht, dass der Inhalt einer Rede schnell vergessen wird, die Form des Vortags jedoch lange in Erinnerung bleibt. Die Neuroradiologen können das mittlerweile beweisen. Die neuen Magnetresonanz-Tomografen (7 Tesla MRT) sind in der Lage mit großer Präzision neuronale Aktivitäten im Gehirn mit hoher räumlicher Auflösung darzustellen und so die ausgelösten Emotionen auch in der Erinnerung sichtbar zu machen.

Sinneseindruck und Erinnerung sind stark abhängig von Emotionen. In Erkenntnis dieses Zusammenhangs zwischen Emotion und Wahrnehmung spielen vor allem die „Headliner“ der Boulevardblätter und Werbetexter grandios auf dieser Klaviatur. Sie versuchen jede Aussage so zu formulieren, dass sie Emotionen auslöst. Als der medizinischen Wissenschaft verpflichtetes Magazin muss die „Frauenheilkunde aktuell“ den Sachinhalten den Vorzug geben und dennoch schwingt in mancher Überschrift die Sehnsucht nach der emotionalen Aufmerksamkeit unserer Leserinnen und Leser mit.

Die Herausgeber

Prof. H. Peter Scheidel
Dr.Tobias Kurz
Kooperatives Mammazentrum Hamburg,
Krankenhaus Jerusalem

Mastektomie – konventionelle, mamillenersetzende und mamillenerhaltendeVerfahren

Goldstandard der operativen Therapie des Mammakarzinoms ist das brusterhaltende Vorgehen (BET) unter Erreichung tumorfreier Resektionsränder, gefolgt von einer Brustbestrahlung und der angemessenen adjuvanten medikamentösen Therapie. Hierbei können mit der Mastektomie vergleichbare Überlebensraten bei etwas erhöhten Lokalrezidivraten erzielt werden (Tab. 1). In den Industrieländern werden heute ca. 60 % der Mammakarzinome organerhaltend operiert, in deutschen Brustzentren sind es über 80 %.

Das lokoregionäre Rezidiv nach BET

Je jünger die Patientin, umso größer die Wahrscheinlichkeit eines lokoregionären Rezidivs. Bei Patientinnen unter 35 Jahren beträgt das 5-Jahresrisiko eines intramammärenen Rezidivs ca. 20 % [1]. Auch noch nach fünf Jahren treten lokoregionäre Rezidive auf, wie eine aktuelle Studie [2] bestätigt. 7751 Patientinnen wurden im Mittel 10.9 Jahre nachbeobachtet. Bei 910 Frauen (11,7 %) trat ein Lokalrezidiv auf. Bei 6,3 % betrug das krankheitsfreie Intervall mehr als fünf Jahre, bei 1,9 % waren es mehr als zehn Jahre. Besonders häufig von den Rezidiven betroffen waren Frauen, die bei der Erstdiagnose des Brustkrebses nicht älter als 40 Jahre waren (20 %), ihr Risiko ist im Vergleich zu älteren doppelt so hoch. Die vom späten Karzinomrezidiv in der verbliebenen Brust betroffenen Frauen hatten im Vergleich zu Frauen ohne Rezidiv ein mehr als fünfmal so hohes Risiko Fernmetastasen zu entwickeln und daran zu versterben. Damit ist das lokoregionäre Rezidiv ein gewichtiger unabhängiger Prognosefaktor für das Langzeitüberleben.

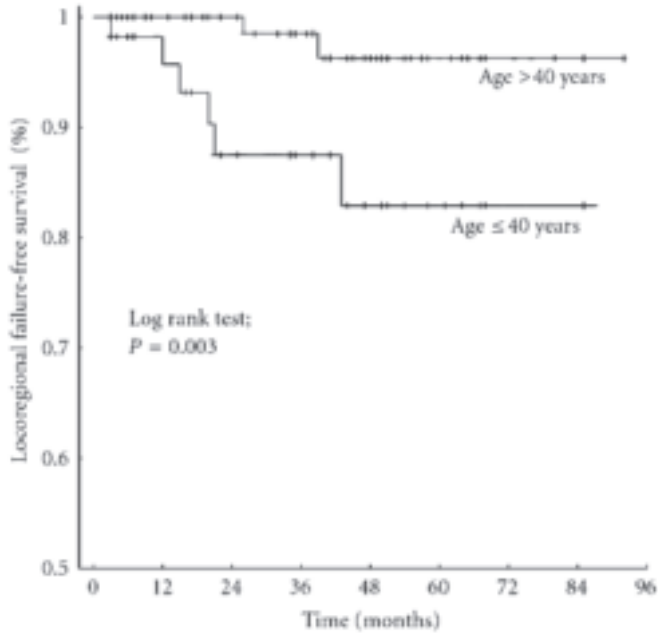

Abb. 1. Lokoregionäre Rezidive (invasive Karzinome) über die Zeit bei jüngeren und älteren Frauen (3).

Tab. 1. Vergleich der Lokalrezidive nach BET und Radiatio vs Mastektomie (16)

	Lokalrezidive					
Studie	N	Stadium	OP	Mastektomie	BET und Radiatio	Followup
Mailand	701	I	Quadrantektomie Radiatio vs Mastektomie	4 %	7 %	18 Jahre
NSABP	1 262	I/II	Wide excision Radiatio vs Mastektomie	8 %	10 %	12 Jahre
EORTC	879	I/II	Wide excision Radiatio vs Mastektomie	12 %	20 %	10 Jahre

Die Situation beim DCIS ist vergleichbar. Das größte Risiko für ein Rezidiv in der operierten Brust findet sich bei Frauen, die zwischen 30 und 39 Jahren am DCIS operiert wurden. Dies ist gesichert für DCIS Rezidive (ca. 20 %), gilt aber wohl auch für die nach entsprechender Therapie insgesamt seltenen invasive Rezidive. Aus verschiedenen Gründen sind prospektiv randomisierte Studien bei dem heterogenen DCIS nicht möglich. Aus retrospektiven Analysen ergibt sich, dass das Risiko einer jungen Frau mit DCIS später an einem invasiven Karzinom zu versterben bei ca. 2 % liegt [4].

Wandel in der Therapie?

Nachdem in den vergangenen Jahren die Zahl der brusterhaltenden Operationen kontinuierlich angestiegen ist, zeigt sich aktuell ein relativer Anstieg der Zahl der Mastektomien in vielen Brustzentren. Dies hat eine Vielzahl von Gründen. Dazu gehört die häufigere prophylaktische Mastektomie bei BRCA Mutationsträgerinnen, da Risikopatientinnen heute weit konsequenter getestet werden als früher. Ein weiterer Grund ist die Zunahme der diagnostizierten DCIS Fälle bei jüngeren Frauen, die in Abhängigkeit vom Abstand zum Resektionsrand auch bei postoperativer Strahlentherapie ein erhöhtes Rezidivrisiko tragen. Ein weiterer Faktor ist die Skepsis einzelner Patientinnen gegenüber der Zuverlässigkeit einer Früherkennung des Rezidivs. Dies betrifft vor allem Frauen, deren Karzinom trotz regelmäßiger Kontrollen nicht wirklich früh erkannt wurde. Weiterhin entscheiden sich Frauen für eine Mastektomie, weil sie die postoperative Strahlentherapie ablehnen und/oder (beraten durch Betroffene) die psychische Belastung durch die intensiven postoperativen Kontrollen vermeiden wollen. Einzelne Mastektomien werden indiziert durch den vermehrten Einsatz der präoperativen MR Mammographien, wenn der (selten falsch positive) Verdacht auf Multifokalität oder Multizentrizität (lobuläre Kazinome) besteht.

Bei nicht invasiven Karzinomen ist die Situation noch komplexer. Hauptgrund für die Empfehlung zur Mastektomie ist die Relation zwischen Brustgröße und Ausdehnung des DCIS, welche ein organerhaltendes Vorgehen mit ausreichendem Abstand zum Resektionsrand problematisch machen. Auch die röntgenologische Kontrollierbarkeit der Brust (ASA) sollte berücksichtigt werden.

Reoperationen nach BET

Brustkrebspatientinnnen, die sich für ein organhaltendes Vorgehen entscheiden, sind über das Risiko von Reoperationen zu informieren. Reoperationen führen regelhaft zu signifikant schlechteren kosmetischen Ergebnissen, unabhängig davon, ob die erneute Operation ein zweites brusterhaltende Verfahren oder eine Mastektomie ist. Reoperationen setzen Frauen auch einem zusätzlichen emotionalen Stress aus, wenn sie erfahren, dass der Brustkrebs (invasiv und/oder DCIS) nicht ausreichend entfernt wurde.
Nach vorliegenden Daten sind Reoperationsraten nach brusterhaltender Operation ein nicht zu vernachlässigender Faktor. In England mussten 20,0 % (11 032 von 55 297) Frauen, welche primär brusterhaltend operiert wurden, erneut operiert werden.18,5 % davon nur mit einer Reoperation. Davon wurden 10,7 % erneut brusterhaltend operiert und bei 4.269 (7,7 % aller Patientinnen, bzw. 41.8 % der reoperierten Patientinnen) wurde eine sekundäre Mastektomie durchgeführt. Bei 1,5 % der Frauen mussten zwei oder mehr Reoperationen durchgeführt werden. Betrachtet man nur Frauen mit invasivem Brustkrebs erfolgte bei 18,0 % mindestens eine erneute Operation, im Vergleich dazu mussten sich 29,5 % der Frauen mit DCIS mindestens einer weiteren Operation unterziehen [5].

Dies ist nicht allein ein englisches Problem. Eine Studie aus den Niederlanden berichtet über eine Reoperationsrate von 28,9 %; rund 50 % dieser Reoperationen waren Mastek-

tomien. Daten aus den Vereinigten Staaten zeigen, dass von 2206 Frauen 23 % eine, 9 % zwei und 1 % drei Reoperationen erhielten. Eine Studie aus Deutschland (565 Frauen) zeigt eine Gesamt-Reoperationsrate von 21,4 %, darunter 54 Patientinnen (44.6 % der reoperierten Patientinnen) mit sekundärer Mastektomie.

Fasst man die internationalen Erfahrungen zusammen, wird erkennbar:

1. Obwohl eine brusterhaltende Operation primär möglich scheint, wird bei ca. 8 % der Patientinnen eine sekundäre Entfernung der Brust erforderlich.
2. Das Risiko einer Reoperation ist größer bei Frauen mit einer DCIS Komponente als bei solchen mit invasiven Tumoren ohne DCIS (29,5 % vs. 18,0 %).
3. Jüngere Frauen werden häufiger reoperiert als ältere.
4. Bei ca. 40 % der Frauen, die primär brusterhaltend behandelt wurden, wird bei der Zweitoperation eine Mastektomie durchgeführt.

Um die Zahl der Reoperationen zu vermindern gibt es nur zwei Möglichkeiten. Entweder die präoperative Diagnostik kann verbessert werden (in-situ Komponente, Multifokalität) oder man entscheidet sich im Zweifelsfall zur primären Mastektomie. Die Mammografie kann derzeit die Ausdehnung eines DCIS präoperativ nicht exakt festlegen, da viele dieser Veränderungen multifokal sind und mikroskopische Ausläufer über die gemessene Größe im Röntgenbild hinausgehen. Die präoperative MR Mammografie ist in ihrer Spezifität noch verbesserungsfähig. Auch intraoperativ fehlen bislang geeignete Verfahren zur Feststellung der kompletten Tumorentfernung insbesondere beim DCIS. Verlässliche Informationen gibt bislang nur die postoperative Histopathologie. Weiterhin gibt es international noch keinen Konsens über den ausreichenden Abstand zum Resektionsrand weder beim DCIS noch beim invasiven Karzinom. Insbesondere beim Erreichen natürlicher Grenzen (Haut) gibt es kein einheitliches Vorgehen.

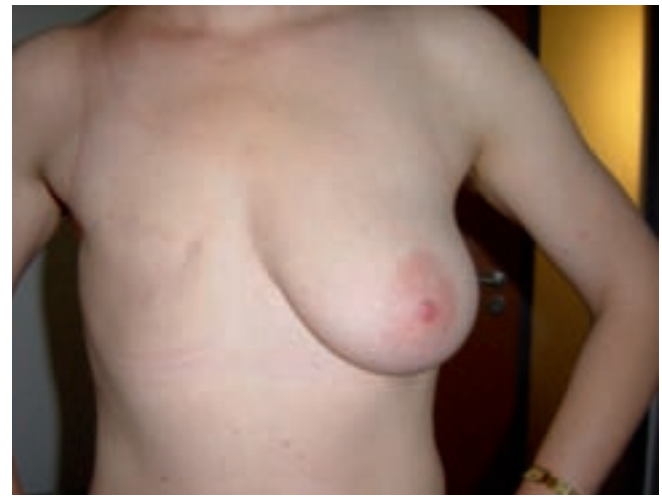

Abb. 2. modifiziert radikale Mastektomie (MRM)

Mastektomie, aber wie?

Die radikale Mastektomie (Halsted) ist zur Ausnahmeoperation bei lokal weit fortgeschrittenen Tumoren geworden. Ablatives Verfahren der Wahl ist die modifiziert radikale Mastektomie (MRM, Abb. 2). Seit einigen Jahren wird die hautsparende Mastektomie (SSM, Skin-Sparing-Mastectomy, Abb. 3–6) unter Mitnahme des Mamillen-Areola-Komplexes (MAK) und die mamillenerhaltende Mastektomie (NSM Nipple-Sparing Mastectomy, Abb. 7) weltweit als Alternative angesehen, ohne dass es dazu prospektiv randomisierte Studien gibt.
Das gemeinsame Ziel dieser ablativen Verfahren ist die Entfernung des gesamten Drüsenkörpers mit freien Resektionsrändern zum verbleibenden Gewebe. Individualisiert und indikationsbezogen kommen diese operativen Techniken deshalb bei der prophylaktischen Mastektomie, aber auch beim DCIS und beim invasiven Mammakarzinom zum Einsatz. Das Ziel ist neben der lokalen Tumorsanierung die stärkere Berücksichtigung kosmetischer Bedürfnisse.
Generell kann man feststellen, dass von der radikalen zur

Abb. 3. Hautsparende Mastektomie mit Expandereinlage (SSM)

Abb. 5. Hautsparende Mastektomie (SSM) mit sekundärem Aufbau und MAK Rekonstruktion

Abb. 4. Hautsparende Mastektomie (SSM) mit Eigengewebsersatz

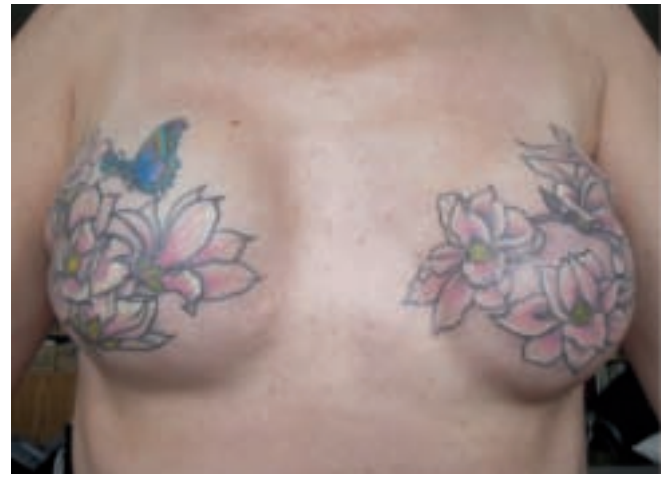

Abb. 6. Hautsparende Mastektomie (SSM) bds, Prothesen und Tattoo

mamillenerhaltenden Therapie die Radikalität der Entfernung des Brustdrüsengewebes abnimmt, da unter dem Hautmantel auch bei sorgfältiger Präparation Drüsengewebe verbleibt. Es handelt sich somit um einen kalkulierten Kompromiss zwischen onkologischen und plastisch-rekonstruktiven Prinzipien.

Wie radikal ist radikal genug?

Bei der modifiziert radikalen Mastektomie kann – in Abhängigkeit von der Präparation unter der Haut bzw. der belassenen Subkutis – ca. 90–95 % des Brustdrüsengewebes entfernt werden, da auch bei hautnaher Präpara-

Abb. 7. Mamillenerhaltende Mastektomie (NSM) und Protheseneinlage bds.

Abb. 8. Wundheilungsstörung nach SSM und Protheseneinlage

tion keine Wundheilungsstörungen zu befürchten sind. Bei ungünstigem Sitz (parasternal, medial, am Ansatz des Drüsenkörpers) sind ohne kosmetische Einschränkungen kaum ausreichende Resektionsränder zu erzielen. Immer häufiger wird heute von den traditionellen Vorstellungen der onkologischen Prinzipien (Mitentfernung der Haut über dem Tumor, Exzision von Stichkanälen nach Biopsie oder Lokalisation) aus kosmetischen Gründen Abstand genommen. Obwohl es darüber keine aussagekräftigen Studien gibt, hat sich dieses Vorgehen in den meisten Brustzentren etabliert. Rationale dafür ist die Überzeugung, dass unter den Bedingungen einer Chemo- und Strahlentherapie die Radikalität des operativen Vorgehens das lokoregionäre Rezidivrisiko nicht wesentlich beeinflusst. Nach neoadjuvanter Therapie (Doxorubicin/Cyclophosphamid, bzw. Doxorubicin/Cyclophosphamid gefolgt von Docetaxel), lag die Rate der lokoregionären Rezidive in der NSABP 18 Studie [6] nach 10 Jahren bei 12.3 % nach der Mastektomie (8.9 % lokal und 3.4 % regionär) und 10.3 % nach BET und Strahlentherapie (8.1 % lokal; 2.2 % regionär). Diese Ergebnisse sind ein weiterer Hinweis darauf, dass einerseits trotz intensiver Therapie eine durchschnittliche Lokalrezidivrate von 10 % nach 10 Jahren erwartet werden muss, andererseits die Rezidivraten nicht alleine von der Radikalität des operativen Verfahrens abhängig sind.

Derzeit wird deshalb versucht durch eine modifizierte Strahlentherapie das Lokalrezidivrisiko zu senken: Zum einen durch die kombinierte Radiochemotherapie, zum anderen durch die Strahlentherapie der infra/supraklavikulären Lymphabflussgebiete bei 1–3 befallenen axillären Lymphknoten. Die Studien laufen, erste Ergebnisse zeigen unter bestimmten Bedingungen einen Vorteil der erweiterten Strahlentherapie bei nodalpositiven Patientinnen.

Hautsparende Mastektomie (SSM)

In den Erstpublikationen galten die gleichen Prinzipien der Radikalität wie bei der konventionellen Mastektomie und das wesentliche Ziel war der Erhalt der Submammärfalte um die Ergebnisse einer simultanen Rekonstruktion zu optimieren. Beim hautsparenden Vorgehen ist der Ersatz des Drüsenkörpers (zumindest partiell) erforderlich. In Abhängigkeit von der onkologischen Situation wird man beim invasiven Karzinom einen subpektoralen Expander einlegen um die Möglichkeit einer postoperativen Strahlentherapie nicht zu beeinträchtigen [7]. Bei primä-

Tab. 2. Lokalrezidivraten nach hautsparender Mastektomie bei invasiven Karzinomen (16)

Autor	Studiendesign	N	Lokalrezidiv	Follow up (Monate)
Lim et al.	Retrospektiv	87	4.6 %	60
Foster et al.	Prospektiv	25	4 %	49.2
Downes et al.	Retrospektiv	38	2.6 %	52.9

Tab. 3. Lokalrezidivraten nach hausparender Mastektomie beim DCIS(16)

Autor	Studiendesign	N	Lokalrezidiv	Follow up (Monate)
Carlson et al.	Retrospektiv	175	0.6 %	65
Greenway et al.	Retrospektiv	28	0 %	49
Rubio et al.	Retrospektiv	95	3 %	44.4
Slavin et al.	Retrospektiv	26	0 %	45
Spiegel and Butler	Retrospektiv	44	0 %	117.6

rer Einlage einer Prothese gibt die Mehrzahl der Autoren eine erhöhte Rate von Kapselfibrosen und Fettgewebsnekrosen nach einer Radiatio an. Diese führt zu einer signifikant erhöhten Rate von Korrekturoperationen, welche das kosmetische Ergebnis beeinträchtigen. Der Ersatz der Brustdrüse kann primär oder sekundär auch mit Eigengewebe erfolgen. Wundheilungsstörungen sind nicht auszuschließen (Abb. 8).

Histopathologische Vergleichsuntersuchungen konnten nachweisen, dass bei der hautsparenden Mastektomie Restdrüsengewebe bei über 50 % im belassenen Hautmantel nachgewiesen werden kann und in 9.5 % können Tumorzellen im Drüsenrest nachgewiesen werden [8]. Dies ist signifikant häufiger bei einem Hautmantel von > 5 mm Dicke. Am häufigsten finden sich Tumorzellen in

Abb. 9. Zustand nach prophylaktischer NSM beidseits bei 25 Jahre alter BRCA 1 Mutationsträgerin mit totaler Mamillennekrose bds., Prothesenentfernung nach Infektion rechts, links beginnende Prothesenperforation

der Subcutis über dem Tumor. Mehrere Untersucher konnten das belegen, dabei ist die Rate abhängig von der Patientinnenselektion (Brustgröße, Tumorgröße, Lokalisation) und dem Vorgehen des Operateurs.

Es erstaunt, dass obwohl mehr Drüsengewebe verbleibt und in diesem Gewebe Tumorzellen vorhanden sein können, nach vorliegenden prospektiven und retrospektiven Untersuchungen die Lokalrezidivrate beider Verfahren vergleichbar ist (Tab. 2).

Alle vorliegenden Studien kann man wegen der heterogenen Kollektive, unterschiedlicher Ein- und Ausschlusskriterien und der unzureichenden Nachbeobachtungszeit kritisieren. Der Tenor in der internationalen Literatur (auch nach vorliegenden Metaanalysen) ist eindeutig:

Die hautsparende Mastektomie bietet bei prophylaktischen Operationen, ausgedehntem DCIS und kleineren Tumoren (< 4 cm) unter Einhaltung einer leitlinienori-

Tab. 4. Lokale Rezidive und Rezidive im NAK (Nipple Areola Komplex) nach mamillenerhaltenden Opertionen (ausgewählte Publikationen mit größeren Patientinnenzahl aus einer Übersicht bei Tolkin et al.,16)

Autor	Studiendesign	N	Lokalrezidive	Nipple Areola Rezidiv	Mittlerer Follow up (Monate)
Gerber et al.	Prospektiv	112	5.4 % NSM, 8.2 % MRM (P = 0.6)	0.9 %	59
Sacchini et al.	Retrospektiv	192	3 %	0	24.6
Petit et al.	Prospektiv	106	1 %	0	13
Benediktsson and Perbeck	Prospektiv	216	20.8 %	0	156
Regolo et al.	Retrospektiv	102	0	0	16
Petit et al.	Prospektiv	579	2.40 %	0	19
Crowe et al.	Prospektiv	149	1.30 %	0	41
Garwood et al.	Prospektiv	102	0.6 %	0	13
Gerber et al.	Prospektiv	112	11.7 % NSM, 10.4 % SSM, 11.5 % MRM (P = 0.974)	0.9 %	101
Paepke et al.	Retrospektiv	96	2 %	0	34
De Alcantara Filho et al.	Prospektiv	353	0	0	10.4
Petit et al.	Prospektiv	934	4 %	1.18 %	50

entierten Nachbehandlung eine vergleichbare onkologische Sicherheit wie die konventionelle Mastektomie. Die Domaine der SSM ist das Vorgehen beim ausgedehnten DCIS zur Mastektomie mit simultaner Rekonstruktion (Tab. 3).

Nach SSM stehen eine Vielzahl von Techniken zur Mamillenrekonstruktion zur Verfügung, die meist mit einer kontralateralen Anpassung verbunden werden. Alternativen sind Tattoos oder Epithesen.

Mamillenerhaltende Verfahren

Nachdem sich die SSM mit der normativen Kraft des Faktischen als Alternative zur konventionellen Mastektomie mit sekundärer Rekonstruktion etabliert hat, war es zur mamillenerhaltenden Mastektomie (NSM) nur ein konsequenter Schritt [9].

Bei der histopathologischen Aufarbeitung von 2323 Mastektomiepräparaten (eine von vielen Untersuchungen mit vergleichbaren Ergebnissen) fand sich eine tumoröse Beteilung des MAK von 14.2 %, klinisch okkult in 10.7 %. Die Pathologen empfahlen deshalb die NSM nur bei solitären, ER positiven, Her2 negativen, lateral sitzenden Tumoren durchzuführen, die keine Lymphangiosis oder auch keinen Lymphknotenbefall zeigen [10]. Diese Tumore könnten ebenso über die BET und Radiatio behandelt werden. Unter dieser Prämisse würde sich die Indikation auf solitäre Mammakarzinome mit ausgedehnter DCIS Komponente beschränken.

Um größere und mamillennahe (zentrale) Karzinome einschließen zu können, wird eine separate Untersuchung des retroareolären Gewebes (intraoperativ oder postoperativ) durchgeführt. Dies bringt technische und kosmetische Probleme mit sich. Von einer kosmetisch günstigen (lateralen) Schnittführung ist die komplette Resektion ret-

Tab. 5. Partieller oder totaler Mamillenverlust nach mamillenerhaltenden Operationen (16)

Autor	Jahr	N	Nipple-Areola Verlust	Schnittführung
Petit et al.	2003	27	3.7 % total, 7.4 % partial	
Gerber et al.	2003	112	0 % total, 9.8 % partial	
Crowe et al.	2004	54	0 % total, 6 % partial	Medial led to all 3 losses (6 %), then used lateral
Petit et al.	2006	106	4.7 % total, 10.4 % partial	Ellipse overlying previous biopsy site
Caruso et al.	2006	50	0.02 % total	
Sacchini et al.	2006	192	4.7 % >2/3 area loss, 11.45 % partial	Primarily PA with lateral extension
Crowe et al.	2008	149	0.67 % total, 1.3 % partial	Lateral
Regolo et al.	2008	102	60 % in first 32 (periareolar incision), 2.8 % NAC complication rate thereafter	Primarily PA, then lateral
Wijayanayagam et al.	2008	64	5 % total, 16 % partial	97 % NA survival in radial, if PA > 1/3 NA circumference blood supply compromised
Stolier et al.	2008	82	0 %	6 o‘clock radial
Sookhan et al.	2008	18	0 % total, 10 % partial	Inframammary
Petit et al.	2009	1001	3.5 % total, 5.5 % partial	Overlying previous biopsy
Paepke et al.	2009	96	1 %	Primarily PA, second inframammary
De Alcantara Filho et al.	2011	353	19.5 % partial, 3.3 % required surgery	

roareolär schwieriger und bei hautnaher Präparation subareolär mit Eversion der Mamille kann es zur Störung der vaskulären und nervalen Versorgung mit den Folgen des Sensibilitätsverlustes, des Verlustes der Erektionsfähigkeit, der Depigmentierung bis hin zur Teil- und Komplettnekrose (Abb. 9) des MAK kommen [11].
Der Nachweis unzureichender Sicherheit hinsichtlich der Tumorfreiheit führt (je nach Indikationsstellung) bei den ausgewählten Kollektiven zu einer sekundären Entfernung des MAK (Umwandlung in SSM) in 8–12 % der Fälle. Der extensive Einsatz aller zur Verfügung stehenden nicht invasiven aber auch invasiven (peritumorale und ggf. retroareoläre Stanzbiopsien, präopertive Lokalisationen) Verfahren reduziert die Rate falsch negativer Befunde auf 7.7 %, in Kombination mit dem intraoperativen Schnellschnitt sinkt diese untersucherabhängig auf unter 5 % [12].

Die vorliegenden Publikationen zur onkologischen Sicherheit berichten meist nur über kleine Kollektive und relativ kurze Nachbeobachtungszeiten (Tab. 4). Über die größte Erfahrung verfügt die Mailänder Arbeitsgruppe mit fast 1000 Patientinnen und längerer Nachbeobachtungszeit. Seit 2002 wird in Mailand die NSM mit der intraoperativen Strahlentherapie kombiniert (16 Gy–ELIOT). Die Ergebnisse sind deshalb nur eingeschränkt vergleichbar [13].

Nach den vorliegenden (noch nicht abschließend zu beurteilenden) Ergebnissen verfügt auch die NSM in den Händen erfahrener Diagnostiker und Therapeuten eine akzeptable onkologische Sicherheit, die Zahl der Rezidive wird sich – wie in allen Studien – im Laufe der Zeit noch erhöhen. Die Kontraindikationen bleiben das inflammatorische Mammakarzinom, Kazinome mit auge-

dehntem Hautbefall und der Nachweis von Tumorzellen im oder zu nah am Resektionsrand. Mit Spannung werden die Ergebnisse einer laufenden Studie zur Nachbestrahlung des MAK bei der NSM erwartet (Nipple-Areola Complex Irradiation After Nipple-Sparing Mastectomy and Reconstruction). Es gibt bislang nur eine Studie [14], welche die lokoregionäre Rezidivrate bei Patientinnen mit und ohne postoperative Bestrahlung vergleicht (Tumoren < 3 cm, multifokal, 40.3 % nodal positiv). Dabei zeigte sich (n = 216, Durchschnittsalter 50.3 Jahre) ein signifikanter Unterschied. Die Rate der lokoregionären Rezidive betrug 8.5 % bei bestrahlten und 28.4 % bei nicht bestrahlten Patientinnen.

Auch die angebenen Komplikationraten sind in Abhägigkeit vom gewählten Zugang noch nicht abschließend zu beurteilen. Es darf ein „Publication Bias“ angenommen werden, d.h. Autoren mit schlechteren Ergebnissen publizieren ihre Resultate nicht. Nach den vorliegenden Berichten kommt es in ca. 10 % zu Wundheilungsstörungen und etwa bei 5 % (+/–) der Patientinnen sind diese operativ revisionsbedürftig, teilweise mit sekundärer Entfernung des MAK (Tab. 5).

Kosmetische Ergebnisse

In allen Studien werden die kosmetischen Ergebisse von SSM und NSM als gut bezeichnet. Bei einer Befragung der Patientinnen war die subjektive Zufriedenheit (gut und ausgezeichnet) nach beiden Verfahren vergleichbar. Die Beurteilung der Operateure war davon deutlich abweichend. Nach NSM beurteilten die Operateure das Ergebnis in 74 % als sehr gut und in 24 % als gut. Nach der SSM wurden 59 % als sehr gut, 22 % als gut und 20 % als zufriedenstellend beurteilt [15]. Bei psychologischen Interviews zeigen sich Patientinnen jedoch ebenfalls zufriedener nach NSM, da sie sich als weniger verunstaltet empfinden.

Kernaussagen

- International nimmt der Anteil der Mastektomien im Vergleich zur Brusterhaltung zu.
- Die hautsparende (SSM) und die mamillenerhaltende Mastektomie (NSM) mit sofortiger oder späterer Brustrekonstruktion wird in ausgewählten Fällen als Alternative zur Brusterhaltung oder der konventionellen Mastektomie (MRM) angesehen.
- Die Frage nach der onkologischen Sicherheit sowie das Risiko postoperativer Komplikationen bei diesen Verfahren kann noch nicht abschließend beurteilt werden.
- Goldstandard der operativen Therapie des Mammakarzinoms bleibt das brusterhaltende Vorgehen unter Erreichung tumorfreier Resektionsränder, gefolgt von einer Brustbestrahlung und der individualisierten adjuvanten medikamentösen Therapie.

Zusammenfassung

Die Selektion geeigneter Brustkrebspatientinnen für ein mamillenerhaltendes Verfahren erfordert ein hohes Maß an interdisziplinären präoperativen Konsultationen. Die Aufklärung der Patientin, die zudem unter dem Schock der Diagnose steht, muss einfühlsam und realistisch durchgeführt werden. Trotz der ausführlichen Darlegung der Problematik sind Patientinnen von der Komplexität des Themas und der daraus resultierenden Vielzahl operativer Optionen nicht selten überfordert. Oft benötigen Patientinnen mehrere Tage Bedenkzeit und wiederholte Beratungsgespräche („Können Sie mir das noch mal erklären?“). Die Bereitschaft der Patientin sich einer (oder mehreren) weiteren Operation(en) zu unterziehen ist ebenso unabdingbare Voraussetzung wie das Bewusstsein um möglicherweise kosmetisch unbefriedigende Ergebnisse nach Komplikationen. Idealerweise werden die Eingriffe in Zentren durchgeführt, in denen operative Onkologen und plastisch-rekonstruktive

Chirurgen unter einem Dach zusammenarbeiten und die Patientinnen gemeinsam visitieren. Die Frage nach der Notwendigkeit einer intra-, bzw. postoperativen Strahlentherapie ist noch offen. Aufgrund der vorliegenden Daten besteht ein internationaler Trend die hautsparende und zunehmend auch die mamillenerhaltende Mastektomie mit sofortiger oder späterer Brustrekonstruktion (SSM und NSM) in ausgewählten Fällen als Alternative zur Brusterhaltung mit postoperativer Bestrahlung anzusehen.

Weitere Informationen im Internet

Studie: Nipple-Areola Complex (NAC) Irradiation After Nipple-Sparing Mastectomy and Reconstruction *(http://clinicaltrials.gov/ct2/show/NCT01208974)*

Ausführliche Informationen zum Lokalrezidirisiko und den Risikofaktoren:
http://www.cancernetwork.com/breastcancer/content/article/10165/68988?pageNumber=1

Dr. med. Tobias Kurz ist Facharzt für Plastische, Ästhetische und Rekonstruktive Chirurgie. Sein operativer Schwerpunkt liegt in der ästhetischen Kopf- und Halschirurgie sowie der Chirurgie der weiblichen Brust. Neben seiner Tätigkeit als Oberarzt an der Abteilung für Plastische und Äthetische Chirurgie am Diakonie Klinikum Hamburg (Chefarzt Dr. K. Wittig) ist er als angestellter Plastischer Chirurg im Mammazentrum Hamburg tätig.

Literatur

1. Recht A, Connolly JL, Schnitt SJ, Silver B, Rose MA, Love S, Harris JR. The effect of young age on tumor recurrence in the treated breast after conservative surgery and radiotherapy. Int. J. Radiat. Oncol. Biol. Phys. 1988; 14:3–10.
2. Tanis E, van de Velde CJH, Bartelink H. van de Vijver MJ, Putter H, van der Hage JA. Locoregional recurrence after breast-conserving therapy remains an independent prognostic factor even after an event free interval of 10 years in early stage breast cancer. European Journal of Cancer. 2012; 48:1751–1756.
3. Rudat V, El-Sweilmeen H, Fadel E, Brune-Erber I, Ahmad Nour A, Bushnag Z, Masri N, Altuwaijri S. Age of 40 years or younger is an independent risk factor for locoregional failure in early breast cancer: a single-institutional analysis in saudi arabia. J Oncol. 2012:370385. Published online 2012 April 1.
4. Kerlikowske K, Molinaro A, Cha I, Ljung B-M, Ernster VL, Stewart K, Chew K, Dan H. Moore II, and Waldman F. Characteristics Associated With Recurrence Among Women With Ductal Carcinoma In Situ Treated by Lumpectomy. J. Natl. Cancer Inst. 2003; 95:1692–1702.
5. Jeevan R, Trivella M, Lawrence G, Kearins O, Pereira J, Sheppard C, Caddy CM, consultant plastic surgeon, van der Meulen P. Reoperation rates after breast conserving surgery for breast cancer among women in England: retrospective study of hospital episode statistics. BMJ 2012; 345:e4505.
6. Mamounas EP, Anderson SJ, Dignam JJ, Bear HD, Julian TB, Geyer CE Jr, Taghian A, Wickerham DL, Wolmark N. Predictors of locoregional recurrence after neoadjuvant chemotherapy: results from combined analysis of national surgical adjuvant breast and bowel project B-18 and B-27. J. Clin. Oncol. 2012 Nov 10; 30(32):3960–6.
7. Baschnagel AM, Shah C, Wilkinson JB, Dekhne N, Arthur DW, Vicini FA. Failure Rate and Cosmesis of Immediate Tissue Expander/Implant Breast Reconstruction After Postmastectomy Irradiation. Clin. Breast Cancer. 2012 Oct 10. pii: S1526–8209(12)00180-2. doi: 10.1016/j.clbc.2012.09.001.
8. Torresan RZ, dos Santos CC, Okamura H, Alvarenga M. Evaluation of residual glandular tissue after skin-sparing mastectomies. Ann. Surg. Oncol. 2005; 12:1037–44.
9. Paepke S, Schmid R, Fleckner S, Paepke D, Niemeyer M, Schmalfeldt B, Jacobs VR, Kiechle M. Subcutaneous mastectomy with conservation of the nipple-areola skin: broadening the indications. Ann. Surg. 2009; 250:288–92.
10. Garwood ER, Moore D, Ewing C, Hwang ES, Alvarado M, Foster RD, Esserman LJ. Total skin-sparing mastectomy: complications and local recurrence rates in 2 cohorts of patients. Ann. Surg. 2009; 249:26–32.
11. Li W, Wang S, Guo X, Lang R, Fan Y, Gu F, Zhang X, Zhu Z, Niu Y, Fu L. Nipple involvement in breast cancer: retrospective analysis of 2323 consecutive mastectomy specimens. Int. J. Surg. Pathol. 2011; 19:328–34.
12. Stolier A, Stone JC, Moroz K, Hanemann CW, McNabb L, Jones SD, Lacey M. Source. A Comparison of Clinical and Pathologic Assessments for the Prediction of Occult Nipple Involvement in Nipple-Sparing Mastectomies. Ann. Surg. Oncol. 2012; Sep 26. [Epub ahead of print].
13. Petit JY, Veronesi U, Orecchia R, Luini A, Rey P, Intra M, Didier F, Martella S, Rietjens M, Garusi C, DeLorenzi F, Gatti G, Leon ME, Casadio C. Nipple-sparing mastectomy in association with

intra operative radiotherapy (ELIOT): A new type of mastectomy for breast cancer treatment. Breast Cancer Res Treat. 2006; 96:47–51.

14. Benediktsson KP, Perbeck L. Survival in breast cancer after nipple-sparing subcutaneous mastectomy and immediate reconstruction with implants: a prospective trial with 13 years median follow-up in 216 patients. Eur J Surg Oncol. 2008; 34:143–8.
15. Gerber B, Krause A, Dieterich M, Kundt G, Reimer T. The oncological safety of skin sparing mastectomy with conservation of the nipple-areola complex and autologous reconstruction: an extended follow-up study. Ann. Surg. 2009; 249:461–8.
16. Tokin C, Weiss A, Wang-Rodriguez J and Blair SL. Oncologic Safety of Skin-Sparing and Nipple-Sparing Mastectomy: A Discussion and Review of the Literature. Int. J. of Surg. Oncol. 2012; Volume 2012 (2012), Article ID 921821.

Was bedeutet eine versteckte HER-2-neu Positivität?

Es wurde ein neuer Proteintest entwickelt, mit dem auch bis anhin „versteckte“, nicht nachweisbare, HER-2-neu Moleküle auf Mammakarzinomzellen nachgewiesen werden können. Gewisse Krebszellen, die mit den heutigen Standardtests (IHC: Immunhistochemie und FISH: Fluoreszenz in-situ Hybridisierung) als HER-2-neu frei beurteilt werden, tragen das Molekül trotzdem. Die Ergebnisse wurden aktuell in Clinical Cancer Research publiziert (Clin Cancer Res 2012; online 8. Oktober, doi: 10.1158/1078-0432.CCR-12-0452).
Die Studienuntersuchung schliesst 415 Gewebeproben ein. Bei 37 Patientinnen konnte das Signalprotein HER-2-neu nachgewiesen werden, obwohl die Standardtests vorher negativ ausgefallen waren. Im Rahmen der präsentierten Publikation wird eine neue Nachweistechnik des HER-2-neu Moleküls beschrieben und erstmals gelang es, intakte HER-2-neu Proteine aus Gewebeproben herauszulösen, die vorher in Formalin fixiert und in Paraffin eingebettet (FFPE-Gewebeproben) wurden. FFPE-Gewebeproben sind der heutige histopathologische Standard aber bisher konnte daraus nur erschwert und unvollständig eine Proteinextraktion vorgenommen werden.
Mit dem Einsatz von Proteinarrays (reverse phase protein microarrays) als Analysemethodik kann die Gesamtmenge des HER-2-neu Antigens und die aktive phosphorylierte Form von HER-2-neu Molekülen nachgewiesen werden. Die Ergebnisse dieser Untersuchungsmethode wurden mit Proteinnachweisen aus korrespondierendem gefrorenem Tumorgewebe verglichen. Im Vergleich zu FFPE-Gewebeproben ist der Proteinnachweis in gefrorenen, unbehandelten Gewebeproben (natives Gewebe) relativ einfach machbar und kann als Standardmethodik betrachtet werden. Das aktivierte HER-2-neu Protein konnte auch in den gefrorenen Gewebeproben, die initial als HER-2-neu negativ eingestuft wurden, nachgewiesen werden und korreliert mit den Ergebnissen aus den FFPE-Gewebeproben. Somit konnte sowohl die Möglichkeit des Proteinnachweises der aktivierten Form von HER-2-neu als auch die Möglichkeit der Diagnostik in FFPE-Proben in Rahmen dieser Untersuchungen nachgewiesen werden.

Kommentar
Mit dem Einsatz von Proteinarrays als „reverse phase protein microarrays“ gelingt es, die aktiven phosphorylierten HER-2-neu Moleküle im Gewebe nachzuweisen. Aktive HER-2-neu Moleküle befinden sich im Zustand der Signalübermittlung. Dabei lagern sich Phosphatgruppen an die extrazelluläre Domäne des HER-2-neu Moleküls an. Diese Phosphorylierung könnte der Grund dafür sein, dass die herkömmlichen Nachweismethoden mittels IHC und FISH ein negatives Ergebnis liefern.
Die beschriebene Detektionsmethodik setzt Antikörper ein, die das HER-2-neu Antigen auch dann nachweisen können, wenn dieses sich in der aktiven Form und somit im Zustand der Signalübermittlung befindet. Mit den heutigen Standardverfahren ist dieser Zustand des Proteins schwer detektierbar. Aufgrund der hier vorgestellten Ergebnisse kann davon ausgegangen werden, dass der tatsächliche Anteil der HER-2-neu positiven Mammakarzinome doch höher ist und in Zukunft mehr Patientinnen mit einer gegen das HER-2-neu Antigen gerichteten Therapie behandelt werden sollten. Die Gruppe von Patientinnen mit der „versteckten HER-2-neu Positivität“ wird ebenfalls von der Immuntherapie mit Trastuzumab (und auch Pertuzumab) profitieren.
Rossi et al. (The Oncologist, 2012) haben dieses Jahr eine Untersuchung mit 1’150 Patientinnen mit Mammakarzinom publiziert und das krankheitsfreie Überleben mit dem HER-2-neu Status korreliert. In einer multivariaten Analyse konnte nachgewiesen werden, dass ein IHC Status 2+/FISH neg. mit einem schlechteren krankheitsfreien Überleben assoziiert ist im Vergleich mit Patientinnen mit einem HER-2-neu Status IHC 0 oder 1+. Es ist gut vorstellbar, dass diese Beobachtung allenfalls auch im Zusammenhang mit der „versteckten HER-2-neu Positivität“ stehen könnte. Weitere Untersuchungen sollten auf dieses Kollektiv fokussieren und solche neuen diag-

nostischen Tools könnten durch den Einsatz bei gezielten Fragestellungen helfen, die onkologischen Therapieentscheidungen weiter zu individualisieren.

Nik Hauser

Die Lutealinsuffizienz: Keine klinische Entität!

Eine Lutealinsuffizienz sei als klinische Entität nicht beweisbar und logischerweise deshalb auch nicht behandelbar.

Zu diesem Schluss kommt das „Practice Committee“ der ASRM (American Society of Reproductive Medicine). (Fertil. Steril. 2012; 98:1112)

So argumentiert diese Gruppe:
Traditionell basiert die Diagnose der Lutealinsuffizienz auf

- dem Verlauf der Basaltemperaturkurve
- dem Progesteronspiegel
- der Endometriumbiopsie

Basaltemperaturkurve: Diese sei zu ungenau und umständlich und nicht mehr zeitgemäss. Kurze Zyklen (weniger als 8 Tage nach LH-Peak kommen regelhaft auch bei fruchtbaren Frauen vor.

Progesteronspiegel: Bis heute gibt es keinen akzeptierten Standard für die Progesteronsekretion in der Lutealphase. Da Progesteron pulsatil sezerniert wird (bis 8-fache Konzentrationsunterschiede innert 90 Minuten) und auch fertile Frauen von Zyklus zu Zyklus stark variirende Progesteronwerte aufweisen sind Progesteronbestimmungen nicht geeignet für die Messung der Lutealfunktion.

Endometriumbiopsie: Bis anhin der „Goldstandard“ zur Diagnose einer Lutealinsuffizienz wurde diese Methode durch drei prospektiv randomisierte verblindete Studien in Frage gestellt. So zeigte sich z. B. bei jungen, fertilen Frauen mit regelmässigen Zyklen, immer wieder „out of phase“-Befunde und eine hohe Variabilität von Zyklus zu Zyklus (Fertil. Steril. 2004; 81:1333–43; 82:1264–72; 82:1278–82). Neuerdings wurden diverse molekulare Marker der Endometriumfunktion untersucht. Keiner ist jedoch bisher validiert worden.

Daraus folgend kann man die obigen Tests nicht mehr empfehlen.

Nun stellt sich die logische Frage: Wenn eine Diagnose nicht möglich ist, ist dann überhaupt eine Therapie indiziert? Bisher wurde eine vermutete Lutealinsuffizienz mit einer medikamentösen Ovulationsinduktion durch Clomifen oder Gonadotropine oder aber durch eine Progesteronsupplementation eventuell hCG-Gabe in der Lutealphase behandelt. Für keine dieser empirischen Therapien gibt es jedoch befriedigende Daten.

Das „Practice-Committee“ empfiehlt in dieser Situation folgendes:

1. Eine abnorme Lutealfunktion, obwohl nicht messbar, kann als Folge einer endokrinen Problematik auftreten; z. B. Hyperprolaktinämie, Über- oder Unterfunktion der Schilddrüse. Diese Endokrinopathien sollten abgeklärt und allenfalls behandelt werden.
2. Eine valable Lutealdiagnostik gibt es derzeit nicht.
3. Keine Lutealtherapie im unstimulierten Zyklus.
4. Eine Unterstützung der Lutealphase bei einer ART (IVF, ICSI) durch Progesteron oder hCG verbessert den Schwangerschafts-outcome erhöht aber das Überstimulationsrisiko.
5. Es gibt keinerlei Daten, die den Wert einer Progesterongabe nach Feststellung der Schwangerschaft (ausserhalb einer ART-Therapie) belegen.

Michael K. Hohl

…, dass ein Vitamin D Mangel in der Schwangerschaft insbesondere in den Wintermonaten das Knochenwachstum des Feten negativ beeinflusst und die Kinder von der Körperlänge her kleiner zur Welt kommen?

Eine Arbeitsgruppe aus Dublin hat bei 60 Frauen das Längenwachstum des Femurs bzw. die fetale Biometrie mit 20, 28 und 34 Wochen korreliert mit der 25(OH) Vitamin D_3 Serumkonzentration der Mutter und auch mit derjenigen im Nabelschnurblut. Die Kohorte wurde unterteilt in eine Winter- und in eine Sommergruppe. Frauen im Winter hatten niedrigere 25(OH) $VitD_3$ Konzentrationen als diejenigen im Sommer. Entsprechend unterschiedlich war die Prävalenz einer Hypovitaminose (<50 nmol/l) welche zwischen 33–97 % variierte je nach Saison bzw. in den Wintermonaten prävalenter. Die Länge des Femurs korrelierte mit der 25(OH) $VitD_3$ Konzentration im mütterlichen Serum gemessen in der 20. Und 34. Woche und auch mit der 25(OH) $VitD_3$ Konzentration im Nabelschnurblut. Kleinere Kinder hatten eine niedrigere Serumkonzentration des $VitD_3$ als grössere. (Walsh JM et al. Pregnancy in dark winters: implications for fetal bone growth? Fertil. Steril. 2012; article in press).

Kommentar
Diese Arbeit liegt voll im Trend. Auch das Bundesamt für Gesundheit hat vor kurzem auf der Basis von randomisierten Studien und Metaanalysen Empfehlungen zur Vitamin D Supplementation bei Schwangeren und Stillenden in der Schweiz herausgegeben. Es wird empfohlen, dass alle Frauen 600IE Vit D pro Tag (15 µg/Tag) einnehmen. Bei dunkler Hautfarbe, Adipositas (BMI >30), bei Schwangeren mit Gestationsdiabetes oder verringerter Sonnenexposition (Kleidung, nördliche Länder) und bei solchen mit Malabsorbtionssyndromen (Cystische Fibrose, Leberstörungen, Crohn, Kolitis etc.) wird gar empfohlen, die Serumkonzentration des 25(OH) $VitD_3$ zu messen. 25(OH) $VitD_3$ Werte ≥ 50 nmol/l sprechen für eine ausreichende Vitamin D-Versorgung. Bei Mangel sollten Tagesdosen von 1500–2000 IE/Tag verabreicht werden. Offensichtlich verringert eine ausreichende Vit D-Versorgung auch das Risiko einer Präeklampsie.
Der Fetus ist ganz von der mütterlichen Versorgung abhängig. 25(OH) $VitD_3$ kann die Plazentaschranke passieren und wird durch die 1α-Hydroxylase in den Deziduazellen in die aktive Form transformiert. Dies erklärt auch, wieso in der erwähnten Studie ein auffälliges Wachstumsver halten der Kinder bei Vitamin D-Mangel der Mutter gefunden worden ist. Stillende Frauen, die ihrem Säugling kein Vit D geben wollen, sollten eine höhere tägliche Vitamin D-Zufuhr (2000IE/Tag) erhalten. *l.r.*

…, dass eine neue Substanz mit anderem pharmakologischem Ansatz zur Therapie der hyperaktiven Blase in Erprobung ist?

Mirabegron, ein β3-Adrenozeptor Agonist hat in einer kürzlich publizierten und auf dem Kongress der Internationalen Kontinenzgesellschaft (ICS) in Peking vorgestellten Studie bei der Therapie der hyperaktiven Blase, vielversprechende Wirkung bewiesen.
β-Rezeptoren spielen in der Speicherphase der Blase eine wichtige Rolle und unterstützen die Relaxation und führen zu einer Erhöhung der Blasenkapazität.
Die herkömmlichen Medikamente haben eine Affinität zu den muskarinergen Rezeptoren, bei Mirabagron handelt es sich um einen anderen und neuen Therapieansatz.
Eine kürzlich publizierte amerikanische und kanadische plazebokontrollierte Phase III Multizenterstudie mit über 1300 Patientinnen zeigte eine signifikante Verbesserung der hyperaktiven Blase mit weniger Nebenwirkungen als mit herkömmlichen Anticholinergika. (Nitti V. et al., J. Urol. 2012; DOI 10.1016/j.uro.2012.10.017.

Kommentar
In dieser Studie waren die Nebenwirkungen ähnlich wie in der Plazebogruppe; Verstopfung, eine typische Nebenwirkung bei Anticholinergika, trat in weniger als 2 % der Fälle auf.

Möglicherweise bieten sich hier neue medikamentöse Therapieoptionen mit weniger störenden Nebenwirkungen an.

a.k.

…, dass eine molekulare Verwandtschaft zwischen gewissen Mamma- und Ovarialkarzinomen bestehen?

Die umfassende Molekularanalyse von 800 Mammakarzinomen durch Forscher des NCI (National Cancer Institute) im Rahmen des „Cancer Genome Atlas“ wurden jüngst im renommierten Nature (2012; 490:61–70) publiziert. Die molekularen Parameter bestätigten eine Unterteilung der Mammakarzinome in 4 Hauptgruppen (Luminal-A, Luminal-B, Erb-B_2-Überexpression und „basal like“) (Tab.1).

Tab 1. Subtypen des Mammakarzinoms

Intrinsischer Subtyp	Klinikopathologische Definition
Luminal A	**„Luminal A“** ER und /oder PR positiv HER2 negativ Ki-67 niedrig (< 14 %) (Proliferationsindex)
Luminal B	**„Luminal B“ (HER2 negativ)** ER und /oder PgR positiv HER2 negativ Ki-67 hoch **„Luminal B“ (HER2 positiv)** ER und /oder PgR positiv Ki-67 jeder Wert HER2 überexprimiert, amplifiziert
Erb- B_2-Überexpression	**„HER2 positiv“ (non luminal)** HER2 überexprimiert, amplifiziert ER, PgR negativ
„basal“ like“	**„Triple negativ (ductal)** ER, PgR negativ HER2 negativ

(modifiziert aus Ann. Oncol. 2012; 22:1743)

Neu war die Beobachtung, dass auf Genom-Ebene viele Gemeinsamkeiten zwischen „basal like“ (d. h. den Basalzellen der Haut ähnlichen) Mammakarzinomen mit serösen Ovarialkarzinomen gefunden wurden.

Kommentar
Die immer genauere, auf Genomanalyse beruhende Charakterisierung der verschiedenen Karzinome wird die Basis sein für neue Behandlungskonzepte. Gerade die basalzellähnlichen Mammakarzinome (Triple negativ) haben eine schlechte Prognose, sind schwierig zu behandeln mit zum Teil sehr toxischen Chemotherapie-Kombinatinen. Dem gegenüber ist die heute gängige Chemotherapiekombination (Carboplatin/Taxol) beim serösen Ovarialkarzinom relativ gut verträglich. Die naheliegende erste Frage ist deshalb: Sollen wir diese basalzellartigen Mamma-Ca. adjuvant wie ein seröses Ovarialkarzinom behandeln?

m.k.h.

…, dass Patienten eine falsche Vorstellung von der tatsächlichen Wirksamkeit einer Chemotherapie haben?

Ca. 2000 Patientinnen mit metastasierten Lungen- und Dickdarm-Ca, die alle eine palliative Chemotherapie (CT) erhielten wurden befragt. 69 % der Pat. Mit Lungen-Ca und 81 % mit Colorectal-Ca meinten, dass die CT nicht palliativ, sondern kurativ sei! Patienten die ihr Verhältnis zu den Ärzten als gut beurteilten, waren signifikant häufiger in

diesem Glauben, genauso wie Hispanics und Schwarze im Vergleich zu Weissen, der Bildungsgrad der Pat. hatte hingegen keinen Einfluss. Ärzte die optimistischer auftraten wurden von den Patienten als kommunikativ besser eingestuft. (N. Engl. J. Med. 2012; 367:1616).

Kommentar
Im metastasierten Zustand werden Verbesserungen des overall survivals von ein paar Monaten durch neue Chemotherapeutika oder Kombinationen im Allgemeinen als Fortschritt gepriesen. Bei einer Progression im metastasierten Zustand auf eine neue Chemotherapie zu wechseln ist nicht selten die „einfachste" Lösung, die es erlaubt end of life Fragen auszuweichen. Da heute immer mehr professionelle gute Palliativinstitutionen zur Verfügung stehen, gibt es heute wertvolle Alternativen zu diesem schematischen „einfachen" Weg, der keinen Einfluss auf das Überleben hat und mit relativ hohen Kosten verbunden ist. Unsere Aufgabe ist es, die entscheidenden Fragen am Lebensende zusammen mit den Patienten und deren Angehörigen nicht zu verdrängen sondern auf eine menschliche, ärztliche, professionelle Art sich damit auseinanderzusetzen.

m.k.h.

…, dass perioperative Kolloidlösungen (Flüssigkeitsersatz) zu mehr Nausea führten als Kristalloide (z. B. Ringer-Lactat?).

Prospektiv randomisiert erhielten je 60 Pat., die ambulant gynäkologisch operiert wurden, entweder Kristalloide oder Kolloidlösung (Hydroxyethylstärke) als Flüssigkeitsersatz. Zwei Stunden nach der Operation hatten die Pat. in der Kolloidgruppe signifikant häufiger Nausea (38.2 % versus 17.9 %, p = 0.03) und der durchschnittliche Nausea-Score war signifikant höher (1.49+/-3 versus 0.6 +/–0.2, p = 0.028).
(Hayes I. et al., BMC Anaesthesiology 2012; 12:15).

Kommentar
Nach gynäkologischen Operationen besteht ein erhöhtes Risiko für ein „PONV" (postoperative nausea and vomiting). Auch eine medikamentöse Prophylaxe kann das PONV nicht völlig eliminieren. Gerade bei kleineren Eingriffen, wie einer Laparoskopie sind prophylaktische Medikamente nicht besonders wirksam. Deshalb sucht man nach weiteren Möglichkeiten die PONV-Inzidenz zu senken, z. B. durch Rehydratation. Diese soll gerade bei Laparoskopien eine effiziente Strategie sein. Die antiemetische Wirkung von Kristalloiden ist dosisabhängig und man benötigt relativ hohe Flüssigkeitsmengen (30–40 ml/kg) Theoretisch erwartete man von Kolloidlösungen wegen längerem Verweilen im Gefässsystem eine bessere Wirkung. Dies hat sich nun nicht bestätigt.

In der vorliegenden Studie hatte jede fünfte Patientin trotz Kristalloidgabe eine Nausea. Diese scheint opiatbedingt zu sein. Eine moderne „Fast-Track-Anästhesie" versucht deshalb eine postoperative Opiatgabe zu vermeiden durch eine bereits während der Operation (30 Min. vor Op-Ende gegebene relativ hohe Dosis von Nicht-Opiat-Analgetika (z. B. 2 g Aminophenazon). Dies in der Absicht, den sogenannten Schmerzrebound nach Beendigung der Narkose abzufangen.

m.k.h.

…, weshalb Tomaten rot werden?

Tomatenzüchtern gelang vor Jahren ein Coup: Sie identifizierten Tomaten mit einem Gendefekt, der dazu führt, dass die Früchte auch unter dem Einfluss des pflanzlichen Reifehormons Ethylen nur sehr langsam nachreifen. Händler und Anbaubetriebe freute das, denn somit blieb ihnen mehr Zeit, die anfangs noch grüne Ware vom Ort der Ernte zu den Verkaufsfilialen zu befördern. Dort konnte sie dann mit Hilfe von Ethylenbegasung zur Reife gebracht werden. Andere Früchte wie Paprika, Weintrauben oder Erdbeeren zeigen generell keine Nachreife, sie müssen im reifen Zustand geerntet und möglichst bald

verbraucht werden. Forscher des Max-Planck-Instituts für Molekulare Pflanzenphysiologie in Potsdam sind der Frage nachgegangen, warum Ethylen in manchen Pflanzen zur Nachreife führt und von anderen gar nicht bemerkt wird.

Sie untersuchten den pflanzlichen Stoffwechsel der nachreifenden Tomate und der nicht-nachreifenden Habanero-Chili zu unterschiedlichen Zeitpunkten vor und nach dem sogenannten Breaker-Point, dem Tag, an dem die Frucht durch einen sichtbaren Farbumschwung in den Reifeprozess eintritt.
Bei Tomaten kommt es an genau diesem Tag zu einer Freisetzung gewaltiger Mengen Ethylen, man spricht auch von einem „Ethylenschock“. Das gasförmige Phytohormon Ethylen aktiviert seine eigene Synthese, sobald die Pflanze von außen mit Ethylen in Berührung kommt. Aus diesem Grund werden grüne Bananen schneller gelb, wenn sie neben Äpfeln aufbewahrt werden, da Äpfel eine ausgezeichnete Ethylenquelle darstellen.
Nicht so bei Chilis. „Es sieht so aus, als ob Ethylen keinerlei Einfluss auf die Genexpression oder den Stoffwechsel von Habenero-Chilis hat obwohl die Gene für den Abbau der pflanzlichen Zellwand oder die Carotenoid-Biosynthese während des normalen Reifeprozesses an der Pflanze sowohl bei Tomate als auch bei Paprika vermehrt gebildet werden,“ erklärt Gruppenleiter Alisdair Ferne. Das Molekül, das bei Paprika und anderen nicht-nachreifenden Früchten den Reifeprozess anstößt, suchen die Forscher noch.
Quelle: Max-Planck-Institut für Molekulare Pflanzenphysiologie (www.mpimp-golm.mpg.de).

h.p.s.

…, dass Ibuprofen zur Prophylaxe der Höhenkrankheit genauso wirksam zu sein scheint wie Acetazolamid oder Dexamethason?

In einer randomisierten Studie bei 86 gesunden, nichtakklimatisierten erwachsenen Probanden wurde entweder Placebo oder 600 mg Ibuprofen als orale Medikation 6 Stunden vor dem Start eines forcierten Aufstiegs von 1367 Höhenmetern auf 4190 Höhenmetern gegeben. Outcome measure waren Inzidenz und Schweregrad einer akuten Höhenkrankheit, bezogen auf den validierten, symptombasierten Lake Louise Questionnaire. (Lake Louise consensus on definition and quantification of altitude illness. In Sutton JR et al. (eds.): Hypoxia. Mountain Medicine. 1992:327–30).

Signifikant weniger Probanden in der Ibuprofengruppe (40 %) als in der Placebogruppe (69 %) entwickelten eine akute Höhenkrankheit (Number needed to treat: 3,9). Gleichzeitig war der Schweregrad der Höhenkrankheit bei den Versagern niedriger als im Placeboklientel, allerdings ohne statistische Signifikanz (Ann. Emerg. Med. 2012; 950:484).

Kommentar
Nonsteroidale antientzündliche Medikamente blockieren die Cyclooxygenasekaskade und verhindern damit die Produktion von Prostaglandinen- und Thromboxanen, welche bekannterweise die vaskuläre Permeabilität erhöhen. Genau dieses Problem ist bei der Entstehung der Höhenkrankheit beteiligt. Die Ergebnisse dieser Studie legen nahe, dass Ibuprofen gegenüber den bisher eingesetzten Substanzen Acetazolamid bzw. Dexamethason, offensichtlich genauso wirksam ist, und zwar in der gleichen Grössenordnung. Da beide ein deutlich höheres Nebenwirkungsrisiko beinhalten, scheint Ibuprofen durchaus die Chance zu besitzen, Therapie der ersten Wahl zu sein. Vielleicht lassen sich sogar in der therapeutischen Situation bei Ibuprofenversagern mit den beiden anderen genannten Substanzen noch zusätzliche Effekte erzielen. *b.s.*

…, dass eine Regionalanästhesie bei der abdominalen Hysterektomie der Allgemeinanästhesie in Bezug auf postoperativen Schmerzmittelverbrauch und Lebensqualität überlegen ist?

40 gesunde Frauen, bei welchen eine abdominale Hysterektomie vorgesehen war, wurden entweder für eine Allgemeinanästhesie oder eine Regionalanästhesie randomisiert. Der postoperative Erholungszustand wurde nach 24 und 48 Stunden anhand eines validierten Fragebogens (QoR-40) verglichen. Gleichzeitig wurde der Opioidverbrauch in dieser Zeit gemessen. Für beide Parameter und beide Zeitpunkte zeigte sich eine hochsignifikante Überlegenheit der Regionalanästhesie. Gleichzeitig liess sich eine umgekehrte lineare Beziehung zwischen dem Opioidverbrauch und der postoperativen Erholungsqualität aufzeigen ($P < 0.001$).

Kommentar
Höchste Zeit, dass man wieder einmal auf die Vorteiel der Regionalanästhesie auch bei der abdominalen Hysterektomie hinweist. Diese ist nämlich auch bei den vaginalen Eingriffen im starken Rückzug begriffen, möglicherweise bedingt durch eine vor längerer Zeit getätigte, etwas unglückliche Experten-Aussage in der Sendung „Puls“. Besonders gefreut hat mich der Hinweis auf den Zusammenhang zwischen Lebensqualitätsverlust und verbrauchtem postoperativen Opioid. Diese werden mittlerweile nicht nur bei der abdominalen oder endoskopischen Hysterektomie sondern auch bei Mammaeingriffen und sonstigen kleinen und mittleren Operationen z.B. als PCA sehr grosszügig verteilt, lösen aber bei vielen Patienten das Schmerzproblem nur auf Kosten einer erheblichen Einbusse der postoperativen Lebensqualität.

b.s.

…, dass beim Einsatz repetitiver Dosen von Fluconazol zur Behandlung rezidivierender Candida albicans Kolpitiden selten aber möglicherweise zunehmend mit einer Fluconazol Resistenz der Candiastämme gerechnet werden muss?

Insgesamt wurden zwischen 2000 und 2010 an der „Vaginitis Clinic“, Wayne State University (Jack Sobel), 25 Fälle mit resistenten Candidastämmen gefunden. Als signifikanter Risikofaktor wurde eine häufige Fluconazol-Anwendung identifiziert, wobei 10 der 25 Frauen mit einer wöchentlichen Fluconazol Erhaltungsdosis behandelt worden waren. (Obstet.Gynecol. 2012; 120:1407–1414).

Kommentar
Fluconazol ist seit 1993 im Gebrauch. Resistente Candidastämme waren an dieser Institution bis zum Beginn des neuen Jahrtausends extrem selten. Offensichtlich nimmt dieses Problem zu und ist deshalb von Bedeutung, weil Alternativen zum Fluconazol, insbesondere dann, wenn auch noch eine Kreuzresistenz gegenüber Itraconazol und Ketaconazol besteht, mit vielen Problemen verbunden sind. Wie mir Dr. Marco Rossi, Leiter Infektiologie am Luzerner Kantonsspital bestätigen konnte, existiert das Problem zunehmender Resistenzen auch bei uns, insofern sollte diese Studie auf jeden Fall dazu dienen, den allzu leichtfertigen Umgang mit den Fluconazolen in der täglichen Praxis kritisch zu überdenken (nehme mir das selbst auch zu Herzen!).

b.s.

…, dass eine frühe Menarche gefährlicher ist als eine späte Menopause?

Wir sprechen über das Risiko, an Brustkrebs zu erkranken. In einer grossen Metaanalyse die 117 epidemiologischen Studien einschliesst, konnte die „Collaborative Group on Hormonal Factors in Breast Cancer“ zeigen, dass sowohl eine frühe Menarche als auch eine späte Menopause das Erkrankungsrisiko für Brustkrebs erhöhen – allerdings beeinflussen diese beiden Faktoren das Erkrankungsrisiko in unterschiedlichem Ausmass (Collaborative Group on Hormonal Factors in Breast Cancer (Lancet Oncol., 2012; 13:1141–1151). In die Analyse wurden 120 000 Frauen mit Mammakarzinom und 300 000 gesunde Frauen eingeschlossen. Das mittlere Alter bei der Menarche lag bei 13.1 Jahren, das mittlere Alter bei Eintritt

der Menopause bei 49.3 Jahren. Das durchschnittliche Erkrankungsalter lag bei 54 Jahren.
Die Analyse zeigt, dass ausgehend vom Durchschnittsalter bei der Menarche jedes Jahr des früheren Eintritts der ersten Regelblutung, das Brustkrebsrisiko um 5 % erhöht. Im Vergleich dazu, beträgt die Risikoerhöhung für jedes verspätete Jahr des Eintritts der Menopause 2.9 %. Eine weitere interessante Beobachtung zeigt, dass zwei Gruppen von gleichaltrigen Frauen, von denen sich eine Gruppe noch vor und die andere Gruppe sich bereits nach der Menopause befindet, das Risiko für Brustkrebs um 43 % in der prämenopausalen Gruppe höher ist. Die frühere Menarche scheint jedoch keinen Zusammenhang mit dem Rezeptorstatus zu haben.

Kommentar
Eine Erklärung für die Ergebnisse der Metaanalyse könnte in der Beobachtung zu finden sein, dass bei Mädchen mit einer früheren Menarche höhere Östrogenspiegel nachgewiesen werden können als bei Mädchen, die im Vergleich erst später ihre erste Menstruation haben.

Zusätzlich kann nachgewiesen werden, dass Frauen mit einer früheren Menarche höhere Östrogenspiegel während der gesamten reproduktiven Phase haben. Diese Erhöhung bleibt bis in die Postmenopause erhalten. Aufgrund dieser Beobachtungen könnte erklärt werden, warum sich eine frühe Menarche deutlich stärker auf das Erkrankungsrisiko für ein Mammakarzinom auswirkt, als eine späte Menopause.

n.h.

Prof. Bernhard Schüssler
Neue Frauenklinik
Dr. Patrick Aepli, Gastroenterologie/Hepatologie
Dr. Christian Bussmann, Institut für Pathologie
Luzerner Kantonsspital

Haben Sie vielleicht Sushi oder Rohfisch als Festtagsmenu geplant?

Wenn ja, könnte es sein, dass Sie sich nach der Lektüre dieses Artikels für etwas anderes entscheiden; oder aber, Sie haben bei der Bearbeitung von rohem Fisch etwas dazu gelernt. Warum, das soll der nachfolgende kleine Artikel Ihnen zur Kenntnis bringen.

Rohfisch, wenn auch nicht als Sushi, gehört zu den geliebten Standards meines Kochrepertoirs, wie zum Beispiel Sardinen oder Lachs. Genau für dieses Gericht hatte mir mein Fischhändler vor einiger Zeit ein wunderschönes, dunkelrotes Stück kanadischen Wildlachs offeriert. Beim Auspacken zuhause fiel mir ein kleines entfärbtes Dreieck in dem ansonsten sehr frisch erscheinenden Fisch ins Auge. Die genaue Betrachtung förderte dann ein winziges weisses Würmchen zutage, was sich genau an dieser Stelle aus dem Fischfleisch herausringelte (Abb. 1a). Interessanterweise war das nicht die erste Begegnung mit einem solchen Ungeziefer; bereits vier Wochen zuvor hatte ich einen solchen Parasiten im Seeteufelfleisch – gekauft bei einem anderen Fischhändler – entdeckt, damals aber lediglich den Fisch zurückgegeben und mich nicht weiter darum gekümmert. Nun wollte ich es genau wissen: Ist es ein kleiner Fischbandwurm? Wie gefährlich ist es, wenn man versehentlich ein solches Tier im rohen Fisch mitverspeist? Wie schützt man sich davor? Ist ein solcher Wurmbefall ein Hinweis für eine verdorbene Ware?

Recherche

„Nein“, sagte der freundliche Herr vom Lebensmittelamt. „Verdorbene Ware ist das nicht. Heringswürmer (Anisakis)“, (zum ersten Mal hatte ich nun den Namen dieses Genussstörenfrieds gehört) gehören zur Gattung der Nematoden, deren natürliche Zwischen- und Endwirte Krustentiere, Tinten- oder andere Fische sind. Eine Sorgfaltspflichtsverletzung des Verkäufers würde man nur dann vermuten, wenn man im selben Fischladen häufiger so etwas findet. Fischverkäufer haben nämlich eine Verpflichtung insofern, als sie die zum Verkauf ausliegenden Fische genau auf dieses Thema untersuchen sollten.

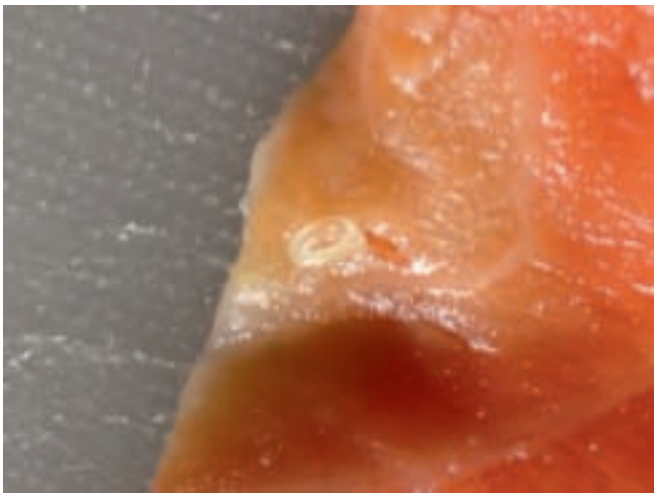

Abb. 1a. Heringswurm oder Anisakis in kanadischem Wildlachs unmittelbar nach dem Auspacken



Abb. 1b. Nach 24 Stunden im Tiefkühlschrank (immer noch lebendig)

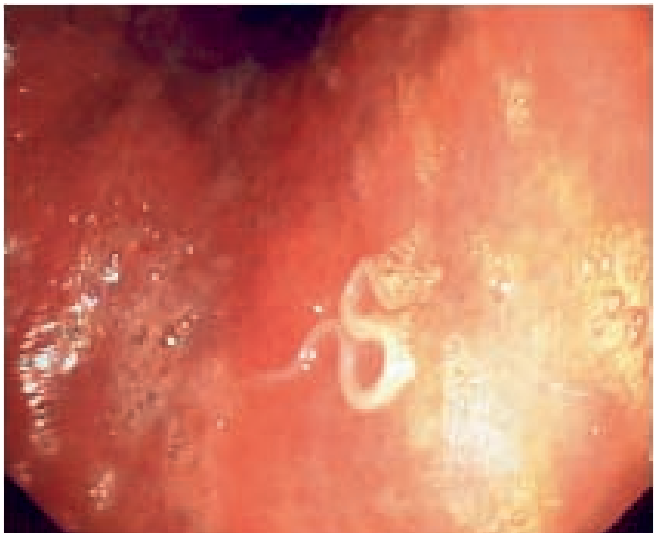

Abb. 2. Endoskopischer Befund, ca. 3 cm langer Fischwurm (Anisakis) im Magenantrum.

Auf keinen Fall sind diese Würmer mit einem Fischbandwurm identisch.“
Auf der Suche nach den Auswirkungen, welche der versehentliche „Genuss“ einer solchen Nematode für den Menschen hat, bin ich als Nächstes an Herrn Dr. Patrick Aepli, Oberarzt Gastroenterologie, Luzerner Kantonsspital gelangt. Der Zufall wollte es, dass er vor 3 Jahren einen solchen Wurm gastroskopisch aus der Magenschleimhaut eines Patienten entfernt hatte (Abb. 2). (Schweiz. MedForum 2009; 9:719).

„Richtig gefährlich“, war die Aussage, „kann dieser Fadenwurm dem Menschen nicht werden. Der Mensch ist nämlich lediglich ein sogenannter Fehlwirt, ist also in die normale Vermehrungskette nicht einbezogen (Abb. 3).

Allerdings kann ein solcher Wurm, der sich in der Magenwand festbeisst, erhebliche Beschwerden machen. Bei dem von uns behandelten Patienten traten wenige Stunden nach Sushigenuss als Folge dieses Wurmbefalls

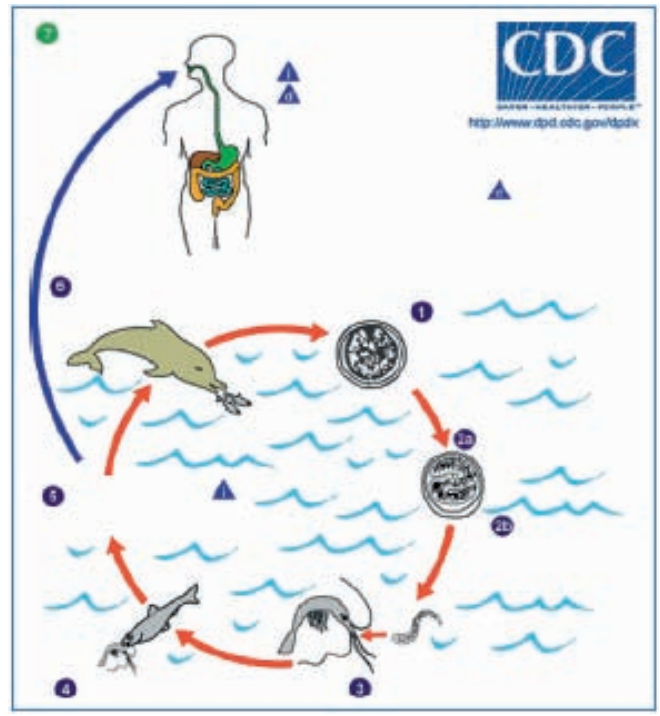

Abb. 3. Lebenszyklus Fischwurm (Anisakis), Mensch als Fehlwirt.

akute epigastrische Schmerzen auf. Blutbildentzündungsparameter sowie die Bildgebung waren unauffällig.“
Wie der Wurm nun unter dem Mikroskop aussieht, möchte ich Ihnen nicht vorenthalten. Herr Dr. Christian Bussmann, Leitender Arzt in der Pathologie des Luzerner Kantonsspitals, hat davon wunderbare Aufnahmen gemacht (Abb. 4a + b).

Man sieht, dass diesem Wurm mit seinem dicken Chitinpanzer weder kurzfristiges Tieffrieren (Abb. 1b) und nicht einmal die Magensäure (Abb. 2) etwas ausmacht. Ausserdem charakterisiert der dominante Darmanteil doch eine gewisse Gefrässigkeit.

Abb. 4a. Übersicht HE

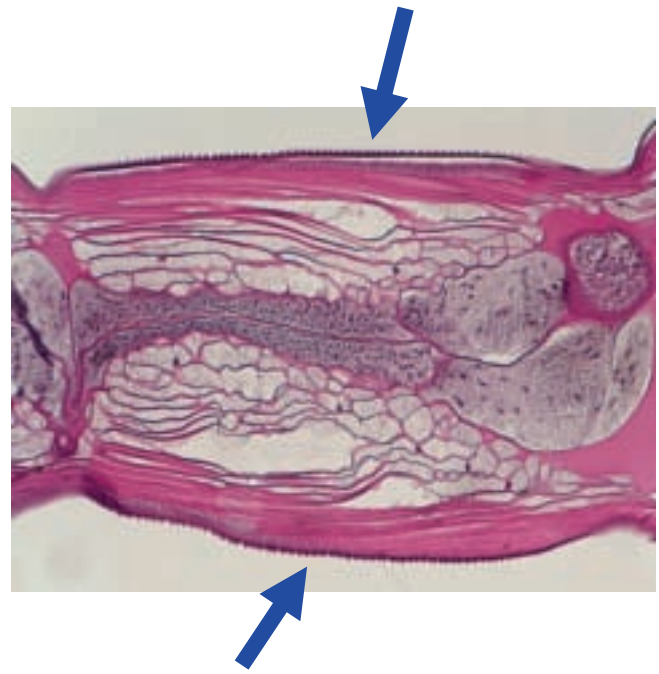

Abb. 4b. 4-Ausschnitt mit im Zentrum gelegenen Darmabschnitt

Wie kann man sich nun vor einem solchen Heringswürmchen definitiv schützen?

Über 70° Celsius gekocht, überlebt er nicht, löst aber nicht das Problem des Rohfischgenusses. Möchte man diesbezüglich wirklich sicher sein, müsste der Fisch vorher mindestens 72 Stunden unter minus 20° Celsius eingefroren sein; 24 Stunden (Abb. 1b) reichen dafür sicher nicht aus.

Meine persönliche Konsequenz

Mittlerweile ist der erste Ekel verschwunden. Was ich aber dazugelernt habe, ist das, was der freundliche Herr vom Lebensmittelamt für die Fischhändler als zwingend voraussetzt: Ich betrachte mir jedes Stück Rohfisch sehr genau und würde in einem neuerlichen Fall die Pinzette, die ich sonst zum Entfernen der Gräten nehme, auch zur Beseitigung dieses Wurms benutzen.

Auf jeden Fall hält mich diese Episode nicht davon ab, dass es bei uns zuhause auch in diesem Jahr wieder einen wunderbaren selbstgemachten Graved Lachs geben wird. In diesem Sinne wünsche ich Ihnen eine genussvolle Festtagszeit!

Prof. Bernhard Schüssler
Neue Frauenklinik
Dr. Walter Arnold
Institut für Pathologie
Luzerner Kantonsspital

Neues und Nützliches zum Thema Endometriumkarzinom

Das Endometriumkarzinom ist nach dem Mammakarzinom das häufigste Malignom der Frau und die vierthäufigste Krebserkrankung überhaupt. Eine von 38 Frauen wird im Laufe ihres Lebens von dieser Erkrankung betroffen sein (CA Cancer J.Clin. 2012; 62:10–29).

Was die Prognose anbelangt, so wissen wir mittlerweile, dass diese im wesentlichen vom Tumortyp, dem Grading, der Lymph- und Blutgefässinvasion, der Invasionstiefe in das Myometrium der Zervixinfiltration und schlussendlich dem Lymphknotenbefall abhängt. Das Typ 1 Karzinom, also das endometrioide Endometriumkarzinom, hervorgehend aus einem hyperplastischen Endometrium gilt dabei im Vergleich zum Typ 2 Endometriumkarzinom als das prognostisch deutlich bessere. Während das Typ 1 Karzinom meist mit einem hyperplastischen Endometriumhintergrund zusammenhängt, ist der Typ 2 üblicherweise in einem atrophen Endometriummilieu zu finden. Gleichwohl gibt es innerhalb des Typ 1 Tumors ca. 20 % der Fälle, welche mit einer Rezidivrate und einem schlechten klinischen Ergebnis verknüpft sind (APMIS 2009; 117: 6–707). In einem Analogieschluss bezogen auf die Typ II Endometriumkarzinome mit ihrem atrophischen Endometrium sind nun Forscher aus den Niederlanden und der Mayo-Clinik in Rochester der Frage nachgegangen, ob allenfalls ein atrophischer Endometriumhintergrund beim typischen endometrioiden Endometriumkarzinom ein eigenständiger Prognosefaktor sein könnte. (Geels Y.P. et. al. Obstet. Gynecol. 2012; 120:1124–1131)

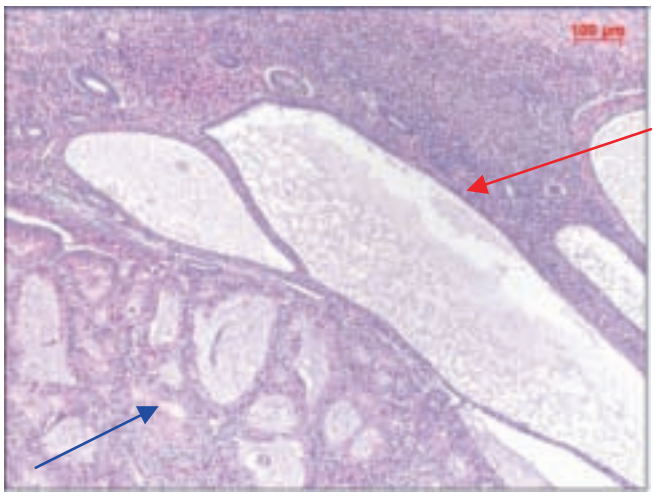

Abb. 1. Endometrioides Adenokarzinom , gut differenziert (G1) in zystisch-atrophem Endometrium bei einer 85-jährigen Frau. Histologie: Links unten Adenokarzinom (↑), übrige teils zystischen Drüsen entsprechen Anteilen des atrophen Endometriums (↑)

Bei insgesamt 527 Patientinnen mit einem G1 endometrioiden Karzinom wurde retrospektiv ohne das Wissen über klinische Details bzw. den klinischen Verlauf eine Neueinteilung in atrophisches oder hyperplastisches Endometrium vorgenommen. Atrophisches Endometrium war definiert als dünne Endometriumschicht mit dünner Basalis und wenigen tubulären Drüsen in einem inaktiven Epithel (Abb.1).

War eine fokale Hyperplasie vorhanden, dann musste wenigstens 50 % des Hintergrundes atrophisch sein. Beide Identitäten wurden als mixed-atrophisch bzw. rein-atrophisch gekennzeichnet.

88 Patientinnen (16.8 %) fielen in die atrophische Kategorie. Im Gegensatz zur hyperplastischen Gruppe waren die Patientinnen älter, hatten einen niedrigen Bodymass-Index, ein höheres FIGO-Stadium, häufiger den Nachweis von malignen Zellen in der peritonealen Spülzytologie, Lymphknotenmetastasen, cervikaler Befall, Lymphgefässeinbruch und tiefe myometrane Invasionen. In einer Multivarianz-Analyse zeigte sich der Endometriumstatus mit einer Hazard-Ratio von 3.11 (95 % CI 1.11–8.78) als unabhängiger Prognosefaktor für Patientinnen mit einem Endometriumkarzinom Typ II. Das kommt auch klar in der Kaplan-Meier Überlebenskurve zum Ausdruck (Abb. 2).

Aber auch beim Typ II Karzinom gibt es ähnlich gelagerte interessante Neuigkeiten aus der gleichen Arbeitsgruppe.

NovaSure®
Keine Hormone, Keine Hysterektomie

Endometriumablation der 2. Generation zur Behandlung starker Menstruationsblutungen: Eine Netzwerk Meta-Analyse.

Veröffentlicht im British Medical Journal, April 2012.

Autoren: Daniels JP, Middleton LJ, Champaneria R, Khan KS, Cooper K, Mol BWJ, Bhattacharya S.

Alle Autoren erklären, dass kein Interessenkonflikt im Sinne der Richtlinien des International Committee of Medical Journal Editors (www.icmje.org) besteht.

Ziel:

Ermittlung der relativen Effektivität der Endometriumablations-Methoden der zweiten Generation zur Behandlung starker Menstruationsblutungen.

Methoden:

Der systematische Review der verfügbaren Literatur wurde mit Methoden durchgeführt, die allgemein anerkannte Leitlinien für Meta-Analysen erfüllen. Neunzehn (19) randomisierte, kontrollierte Vergleichsstudien verschiedener Endometriumablationsverfahren wurden identifiziert, die 3.287 Frauen mit starken, abnormalen, übermäßigen oder verlängerten uterinen Blutungen einschlossen, die auf eine medikamentöse Behandlung nicht ansprachen.

Die Endpunkte der Meta-Analyse basieren auf (1) Amenorrhoeraten, (2) Rate starker Blutungen und (3) Unzufriedenheitsraten nach 12 Monaten (oder 2 Jahren wenn 12-Monats-Daten nicht verfügbar waren).

Hauptergebnisse:

- Direkte Vergleiche zeigen eine signifikant höhere Amenorrhoerate bei der bipolaren Hochfrequenzablation im Vergleich zu den thermischen Ballonmethoden (P<0,001) und der herkömmlichen Endometriumablation (P=0,03).
- Die erforderliche Zeit zur vollständigen Behandlung ist bei der bipolaren Hochfrequenzablation signifikant kürzer als bei den thermischen Ballonmethoden.
- Bei der bipolaren Hochfrequenzablation wird ein größerer Anteil des Endometriums erreicht als bei den thermischen Ballonmethoden.
- Die Unzufriedenheitsrate mit der bipolaren Hochfrequenzablation ist niedriger als bei den thermischen Ballonmethoden (P=0,09) und der herkömmlichen Endometriumablation (P=0,05).

NovaSure Quotenverhältnis im Vergleich zu Endometriumresektion und Ballonablation:

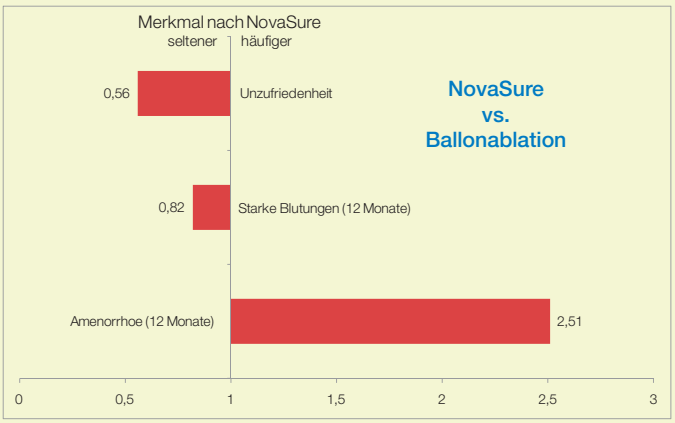

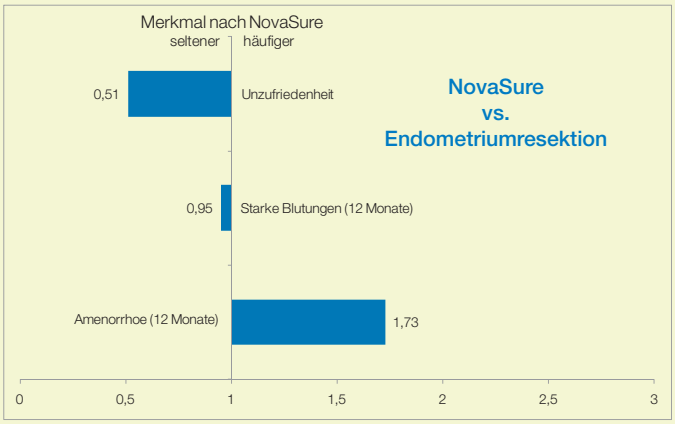

- Nach NovaSure sind nur halb soviele Patientinnen unzufrieden
- Nach NovaSure haben weniger Patientinnen noch starke Blutungen
- NovaSure erzielt 2,5-fach häufiger eine Amenorrhoe

Schlussfolgerung:

Die bipolare Hochfrequenzablation hat unter den Endometriumablationsmethoden der zweiten Generation zur Behandlung starker Menstruationsblutungen eine höhere Effektivität als die thermischen Ballonmethoden oder die Ablation mit frei fließender Flüssigkeit.

Für weitere Informationen besuchen Sie bitte:
www.NovaSure.de

HOLOGIC®
The Women's Health Company

DEU-12-109-DE-A

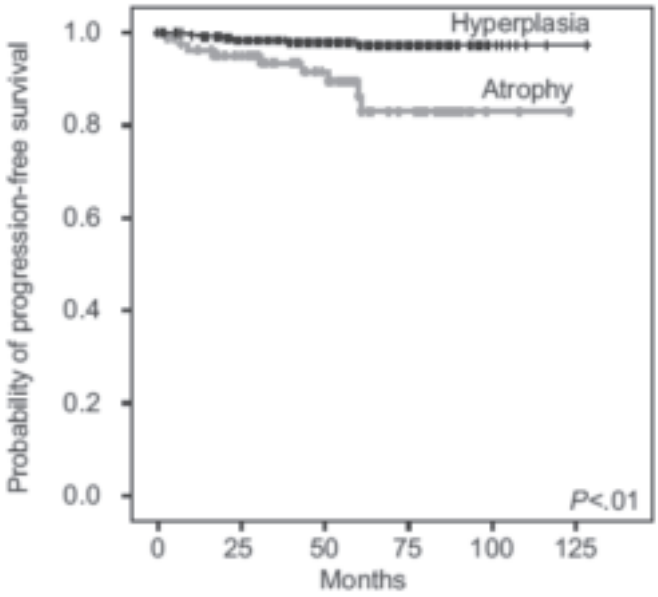

Abb. 2. Kaplan-Meier Überlebenskurve zwischen Frauen mit einem G1 endometrioiden Karzinom innerhalb eines hyperplastischen Endometriumhintergrund bzw. atrophen Endometrium

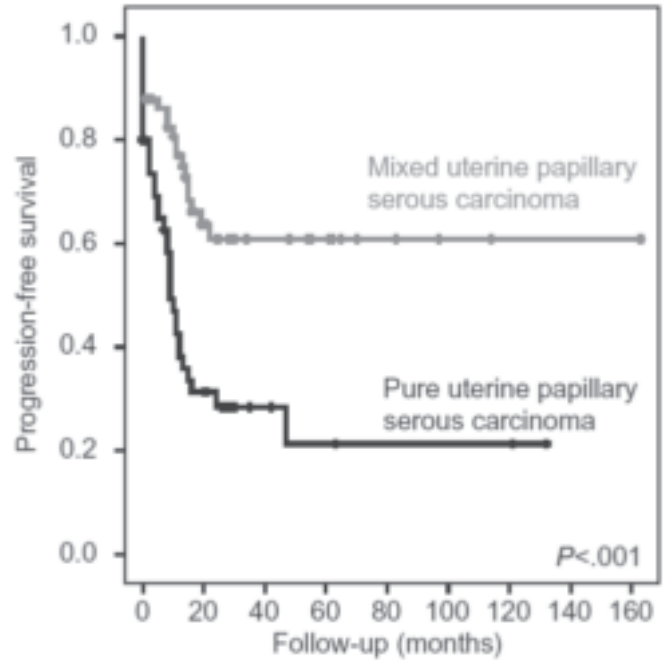

Abb. 3. Kaplan-Meier Kurve für Progressionsfreies Überleben „Mixed“ versus „Pure“ serös-papilläres Endometriumkarziom

In dieser Studie ging man der Frage nach, ob es Unterschiede in der Prognose bei den Typ II Endometriumkarzinomen gibt bezogen auf solche, welche histologisch als rein **serös-papilläre** Karzinome identifiziert wurden, bzw. denjenigen, welche histopathologisch einem **gemischten Typ** entsprachen, wo also neben dem serös-papillären Anteil auch noch endometrioide oder Klarzellanteile vorhanden waren. Von 108 serös-papillären Endometriumkarzinomen erwiesen sich 50 als rein, 58 als gemischt. Dabei zeigte sich das reine serös-papilläre Endometriumkarzinom in einer Multivarianzanalyse als gleichwichtiger Prognosefaktor wie das FIGO Stadium. Patienten mit einem reinen serös-papillären Karzinom hatten ein 2.9 mal höheres Rezidivrisiko und ein 2.6 mal höheres Mortalitätsrisiko wie solche Frauen, die mit einem gemischten serös-papillären Karzinom diagnostiziert worden sind (Roelofsen T. et.al. Obstet. Gynecol. 2012; 120:1371–1381) (Abb. 3).

Wer noch nicht genug hat vom Endometriumkarzinom, dem sei eine weitere Arbeit empfohlen, bei der es um das Management von Endometriumkarzinomverläufen geht und zwar in Form eines „Current Commentary in Obstetrics and Gynecology“ (Obstet. Gynecol 2012; 120:1160–1175) in diesem Artikel wird die gegenwärtige Literatur zu diesem Thema gesichtet und für diverse Teilaspekte eine „Consensus Recommendation“ gegeben. Für die Zukunft relevant scheint darin insbesondere ein Vorschlag zu einer Neueinteilung für die histopathologische Aufarbeitung intraepithelialer Neoplasien zu sein. Dieses sogenannte **EIN**-Schema (**E**ndometrial **I**ntraepitelial **N**eoplasia Schema) könnte demnächst die WHO 94 Einteilung ablösen (Tab. 1).

Tab. 1. EIN Schema mit Kommentaren

EIN Criterion	Comments
Architecture	Area of glands exceeds that of stroma
Cytology	Cytology differs between architecturally crowded focus and background
Diameter [mt] 1 mm	Maximum linear dimension of the lesion exceeds 1 mm
Exclude mimics	Benign conditions with overlapping criteria: basalis, secretory, polyps. repair and others
Exclude cancer	Carcinoma if maze-like meandering glands, solid areas, or appreciable cribriforming

Reproduced from Baak JP, Mutter GL. EIN and WHO94. J Clin Pathol 2005;58:1-6. Copyright ©2005 BMJ Publishing Group Ltd with permission from BMJ Publishing Group Ltd.

Kommentar
Erst kürzlich hatten wir zwei Fälle bei unserem Endometriumkarzinomen, bei denen wir bei einer G1 Läsion im Abradat, in der endgültigen Histologie mit einer tiefen Infiltration bis unter die Serosa überrascht wurden. Die nachträgliche Beurteilung des Uteruspräparates zeigte genau diese Entität: Atropher Endometriumhintergrund und G1 Karzinom. Auch ist man ja immer einmal wieder erstaunt, wenn ein FIGO 1a G1 Karzinom plötzlich mit einem Rezidiv auftaucht. Genau für solche Verläufe scheinen die hier vorgestellten Ergebnisse einen guten Erklärungsansatz abzugeben.

Kernaussagen

Der Pathologe ist gefragt:
- Besteht beim endometrioiden Endometriumkarzinom ein atrophes Rest-Endometrium?
- Ist dieses serös-papilläre Endometrumkarzinom rein oder gemischt?
- Löst die EIN-Klassifizierung die WHO 94 Klassifikation bei den Endometrium Ca Vorläufern mit Vorteilen für klinische Entscheidung, ab?

Wesentlich interessanter ist aber das prospektive Potential dieser Studien. Könnte es doch bedeuten, dass man in Zukunft einem endometrioiden G1 Endometriumkarzinom in einem atrophen Hintergrundmilieu ein ausgedehntes Staging zuordnet. Weiter stellt sich die Frage, ob man zukünftig nicht auch hysteroskopische oder hysteroskopiebioptische Kriterien findet, um der Entität nicht erst am entfernten Uterus sondern bereits bei der invasiven Diagnostik auf die Spur kommt.

Bei der Studie bezüglich der serös-papillären Endometriumkarzinome geht es eher in die andere Richtung, nämlich diejenige Gruppe herauszuschälen, welche ganz offensichtlich eine signifikant bessere Prognose hat. Sicher reichen aber die retrospektiven Daten dieser Studie nicht, um die bisherige Strategie, nämlich maximales Staging und allenfalls Chemotherapie bei den gemischten serös-papillären Tumoren zurückzunehmen.

Dr. Tatjana Kugler
Prof. Michael K. Hohl
Frauenklinik
Kantonsspital Baden

IUD Perforation

Zunehmend häufig wurden IUD's als ideale Kontrazeptionsmethode vor allem auch bei jungen Frauen empfohlen. Bei dysfunktionellen Blutungen, ab der 3. Dekade, gelten sie annähernd als „Goldstandard" In dieser Konstellation ist es wichtig über die möglichen Komplikationen Bescheid zu wissen.

KasuistiK C.E.

Eine 32-jährige Patientin wurde uns von ihrer Gynäkologin zugewiesen wegen „verlorenem" IUD. Ein Jahr zuvor war bei der Patientin in der Praxis problemlos eine Mirenaspirale eingelegt worden. Sonographisch hatte sich eine korrekte IUD-Lage gezeigt und auch bei der Ultraschallkontrolle 6 Wochen später zeigte sich die Mirena in situ. Die Patientin erschien ein Jahr später zur regulären Jahreskontrolle. Sie berichtete trotz liegender Mirena über eine weiterhin bestehende regelmässige Periode alle 28 Tage, diese sei eher stark, ansonsten keinerlei Probleme.

Bei der Speculumuntersuchung war kein Faden am Os externum sichtbar und sonographisch konnte die Spirale nicht dargestellt werden.
Ein daraufhin veranlasstes Abdominalröntgenbild lokalisierte das IUD im rechtsseitigen Unterbauch.

Deshalb wurde die Patientin zur operativen Entfernung zugewiesen. Diese erfolgte laparoskopisch. Man konnte das IUD an der rechten Uteruskante subserös im Ligamentum latum mit dem T in Richtung Ligamentum rotundum lokalisieren (Abb. 1 und 2).

Keinerlei Adhäsionen waren feststellbar. Der Retroperitonealraum wurde parallel zum Ligamentum rotundum eröffnet und das IUD konnte ohne weiteres durch den 5 mm Trokar nach aussen befördert werden (Abb. 3). Der Retroperitonealraum wurde mit einer Z-Naht wieder verschlossen (Abb. 4).

Die Patientin wurde am nächsten Tag in gutem Allgemeinzustand nach Hause entlassen. Für die weitere Antikonzeption entschied sich die Patientin für ein orales Kontrazeptivum.

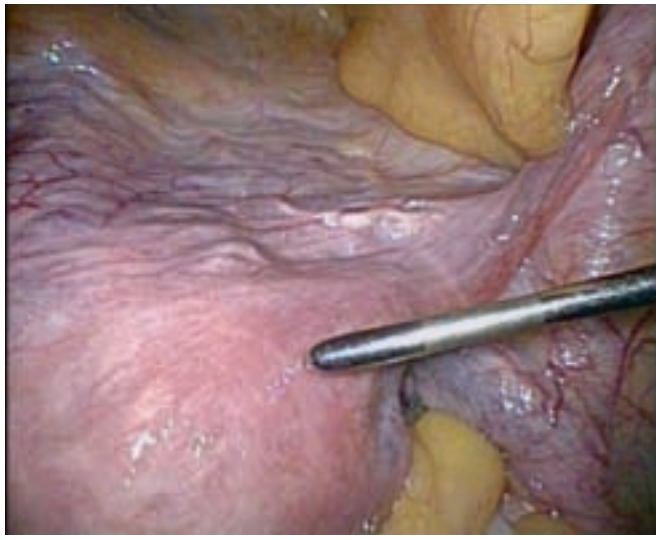

Abb. 1. Das Mirena IUD liegt parauterin links

Abb. 2. Oberflächlich retroperitoneale Lage. Keine Verwachsungen

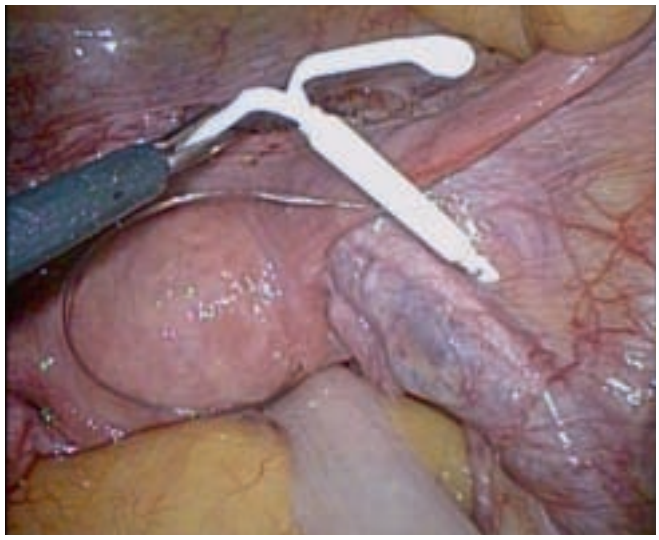

Abb. 3. Problemlose Entfernung nach kleiner Peritonealinzision

Abb. 4. Adaptation der Wundränder

Wie sicher sind IUD's?

Nach wie vor sind Ovulationshemmer mit Abstand die häufigste kontrazeptive Methode. Insbesondere bei jüngeren Frauen ist jedoch die fehlerhafte Anwendung (nicht regelmässige und falsche Anwendung) relativ hoch (ca. 13 % bei Teenagern im Vergleich zu 9 % bei einer Normalpopulation). (Kost, K. et al. Contraception 2008; 77:10–21). Demgegenüber braucht das IUD keine Kooperation der Anwenderinnen und ist deshalb gerade auch für Risikopopulationen attraktiv.

Der Pearlindex beträgt 0.1. Damit sind IUD's ebenso sicher wie der „Goldstandard" die Tubensterilisation. In einer grossen prospektiven Kohortenstudie erwiesen sich IUD's gegenüber allen anderen Methoden mit signifikant weniger Versagern als überlegen. (Winter, B. et al., N. Engl. J. Med. 2012; 366:1998).

Die Versagerquote mit Pille, Patch oder Ring war 4,55 pro 100 Frauenjahre gegenüber 0.27 mit IUD's! Unter Ovulationshemmer war bei Frauen unter 21 Jahren die Versagerquote fast doppelt so hoch. Bei IUD's zeigt sich dieser Trend nicht, d. h. sehr niedrige Versagerquoten in allen Altergruppen.

Da auch das Infektionsrisiko mit 0.54 % nach IUD-Einlage sehr niedrig ist (Sufrin B. et al., Obstet. Gynecol. 2012; 120:1314–21) dürfen IUD's gerade für junge Anwenderinnen heute als Methode der Wahl angesehen werden.

In einigen Studien wurde sogar ein protektiver Wirkmechanismus gezeigt gegenüber PID's (Pelvic inflammatory disease). (Prago S., et al. Contraception 2007; 75:125).

Bei der Behandlung dysfunktioneller Blutungen werden progesteronhaltige IUD's immer häufiger eingesetzt und entwickeln sich langsam aber sicher zum „Goldstandard" bei dieser Indikation.

Expulsion und Perforation

Die Expulsionrate einer Levonorgestrelspirale tritt mit einer Inzidenz von ca. 6–8 % auf und ist mit der einer Kupferspirale vergleichbar.
In Studien wurde gezeigt, dass die Expulsionsrate innert des ersten Jahres von Kupferspiralen bei 3–10 % der Patientinnen auftritt, bei Levonorgestrel IUD's (= intrauterin device) bei 6 % (Up-to-date). In einer grossen europäischen Vergleichsstudie (Andersson K. et al., Contraception 1994; 49:56–72) lag die Expulsionsrate nach 5 Jahren Liegedauer bei 6,7 % beim Nova-T IUD und bei 5,8 % bei der Mirenaspirale. In beiden Gruppen wurde die höchste Expulsionsrate im ersten Anwendungsjahr beobachtet – vor allem während der ersten drei Anwendungsmonate (Bayer LL, et al., Contraception 2012; 86:443–451 kamen bei einer Kohorte von Frauen unter 19 Jahren auf eine Expulsionsrate von 2.9 % (5/172) wobei sich kein Unterschied zeigte zwischen Nulliparа-Frauen und solchen, die geboren hatten.

Die uterine Perforation eines Levonorgestrel-IUD's ist mit einer Inzidenz von 0.4/1000 sehr niedrig (Kaislasuo, I. et al., Hum. Reprod. 2012; 27:2658). Sowohl nach der Perforation eines Kupfer IUD aber auch eine Lovonorgestrel-IUD's fand man peritoneale Adhäsionen. Das Ausmass derselben ist jedoch bei Kupfer-IUDs ausgeprägter (Haimov-Kochmann R. et al., Hum. Reprod. 2003; 18:1231–1233).

Blasen- und Darmperforationen wurden mit den neueren Modellen nicht mehr beobachtet. In einer Fallstudie wurde der Levonorgestrelspiegel im Plasma bei intraperitoneal dislozierten Hormonspirale gemessen im Vergleich zum Spiegel bei intrauteriner Lage. Dieser zeigte bis zu 10-fach erhöhte Werte (Haimov-Kochmann R. et al., Hum. Reprod. 2003; 18:1231–1233).

Gründe einer uterinen Perforation

Diese können nur vermutet werden. Da eine solche meist im ersten Jahr nach Einlage auftritt, kann angenommen werden, dass eine Verletzung des Myometriums bei der Einlage die weitere Perforation und Dislokation begünstigen könnte. Braaten et al. fanden, dass etwa 10 % der eingesetzten Spiralen falsch positioniert waren. Dies könnte sicher eine Perforation begünstigen (Braaten KP. et al., Obstet. Gynecol. 2011; 118:1014).

Eventuell könnte auch die durch alle hormonalen und nichthormonalen IUD`s induzierte Fremdkörperreaktion eine Perforation begünstigen. Diese äussert sich durch Anstieg der Zahl an Neutrophilen, mononukleären Zellen und Plasmazellen, im Sinn einer lokalen Entzündungsreaktion (Zahradnik HP, et al., Frauenarzt 04/2009.). Mirena induziert die Produktion von IGFBP-1 in den Stromazellen, was zu einer Veränderung der Morphologie und Atrophie der Funktionalis führt (Suhonen S, et al., Fertil Steril; 1996; 65:776). Kupferhaltige IUDs verändern den Metabolismus und die enzymatische Aktivität der endometrialen Zellen, was jedoch nicht zu einer Endometriumssuppression führt.

Als weiteren Mechanismus kann die Uteruskontraktion genannt werden, durch welche das IUD das Myometrium verletzen und deswegen perforieren und in den Bauchraum wandern könnte. Die vereinzelt auftretende intraabdominale Migration von Spiralen ist am ehesten mit der Darmperistaltik erklärbar. Dabei gibt es vermutlich keinen Unterschied zwischen der Mirenaspirale und den Kupferspiralen.

Vorgehen bei vermuteter Perforation

Somit sollte bei Verdacht auf ein lost IUD versucht werden, dieses bald zu lokalisieren. Dies zunächst mittels transvaginalen Ultraschalls. Falls die Spirale dabei nicht

Kernaussagen

- Die Mirenaspirale ist eine sehr sichere, reversible Möglichkeit der Antikonzeption mit hoher Patientinnenzufriedenheit, gerade auch für Teenager.
- Eine Perforation ist möglich, dies entweder bei der Einlage oder sekundär, dann meist im ersten Jahr der Anwendung.
- Nach Einlage ist direkt, nach 6 Wochen sowie nach 6 Monaten eine sonographische Kontrolle zu empfehlen.
- Gute Information und Instruktion der Patientin (Amenorrhoe/Hypomenorrhoe bei 90%, Faden selbst tasten) ermöglicht ein frühzeitiges Erkennen von Expulsion oder Perforation.
- Falls eine Perforation nach intraabdominal diagnostiziert wurde, ist eine baldige Entfernung mittels Laparoskopie notwendig, um Adhäsionen oder Verletzung innerer Organe vorzubeugen.

dargestellt werden kann, ist meist ein Röntgenbild des Abdomen zielführend. Durch den Gehalt an Bariumsulfat kann die Mirena radiologisch dargestellt werden. In der Folge sollte falls notwendig die operative Entfernung angestrebt werden. Meist kann die dislozierte Spirale laparoskopisch lokalisiert und entfernt werden, nur in den seltensten Fällen ist dafür heutzutage eine Laparotomie notwendig (Gill RS. et al., Contraception 2012; 85:15–8). Falls sich die Spirale im Omentum befindet, muss bedacht werden, dass sich die Lage der Spirale auf dem Röntgenbild durch die Trendelenburglagerung während der Laparoskopie verändern kann. Eine intraoperative BV-Nutzung kann hier helfen. Falls die Spirale im Myometrium eingebettet ist, kann eine hysteroskopische Entfernung notwendig werden.

Prof. Bernhard Schüssler
Neue Frauenklinik
Dr. Jörg Gysin
Institut für Anästhesie
Luzerner Kantonsspital

Update operative Hysteroskopie

Die operative Hysteroskopie ist für die Entfernung intracavitärer uteriner Pathologien mittlerweile ein unverzichtbarer Behandlungsstandard. Eine kürzliche stattgehabte Doppelkomplikation bei einer Patientin mit einer Polypresektion, nämlich *Luftembolie* (Abb. 1) und zeitverzögerter *Fluid-Overload mit Pleuraergüssen* (Abb. 2), letzteres *trotz* Einsatz *isotonischer Distensionslösung*, hat uns veranlasst, die Sicherheitsaspekte der operativen Hysteroskopie zu recherchieren und auch zu evaluieren, inwieweit die jetzt neu zur Verfügung stehenden automatisierten und mechanisch schneidenden Instrumente, wie Myosure®, bzw. der IBS® (Integrated Bigatti Shaver), in der Lage sind, Risiken zu minimieren.

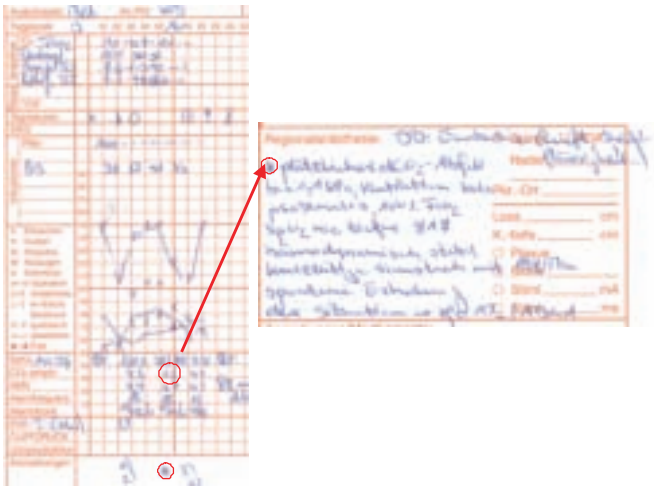

Abb. 1. Auszug aus dem Narkoseprotokoll während der Luftembolie. Diese ist typisch charakterisiert durch einen exp. CO_2-Abfall (roter Kreis und Pfeil) bei gleichzeitig stabilen Kreislaufverhältnissen. Beim Wechsel des Distensionsmediums muss Luft in das System gekommen sein, welches unter dem vorgewählten Distensionsdruck (Syst. Blutdruck – 10 mmHg) in den Uterus gepumpt wurde. Zum gleichen Zeitpunkt hatte sich bei der Resektion des Myoms eine Blutung eingestellt, gleichbedeutend mit offenen Gefässen für den Lufteintritt. Die bedrohliche Situation hatte sich kurzfristig wieder komplett stabilisiert.

Eine erfolgreiche hysteroskopische Resektion intracavitärer Myome ist abhängig von einer ausreichenden Sicht, welche durch die permanente Spülung mit Distensionsmedium unter einem vorgewählten Druck bewerkstelligt wird. Kommt es zu einem „Fluid-Overload“, so sind verschiedene Faktoren mitverantwortlich:

- Dauer des Eingriffs und damit parallel das eingesetzte Flüssigkeitsvolumen,
- Durchgängigkeit der Tuben, welche den Flüssigkeitseintritt in das Abdomen als dritten Raum gewährleisten,
- Anschluss an das venöse Gefässsystem während der Resektion als direkte Eintrittspforte in das Gefässsystem,
- Vorgewählter Distensionsdruck.

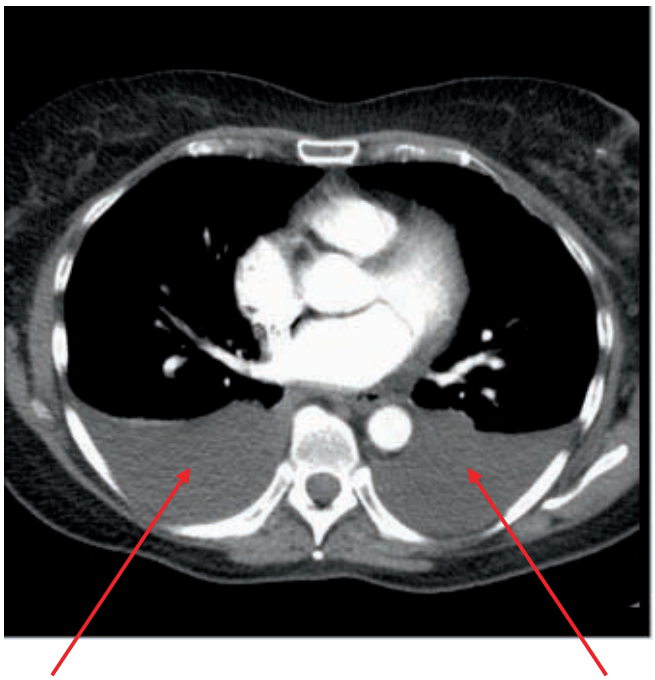

Abb. 2. Thorax-CT ca 48 Stunden nach Beendigung der Resektionshysteroskopie wegen der Luftembolie. Die Patientin war wegen einer Dyspnoe unmittelbar nach Entlassung auffällig geworden. Es zeigt sich ein ausgeprägter Pneumothorax als Ursache (↑).

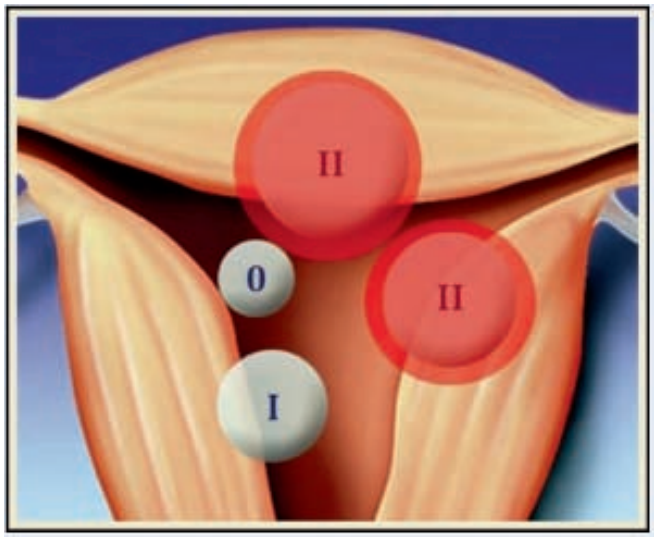

Abb. 3. Klassifikation der European Society of Gynecological Endoscopy (ESGE) für intracavitäre Myome: Typ 0: Gesamte Läsion intracavitär; Typ 1: Der Tumor ragt mehr als 50 % in das Uterus Cavum hinein; Typ 2: Mehr als 50 % liegen intramyometral

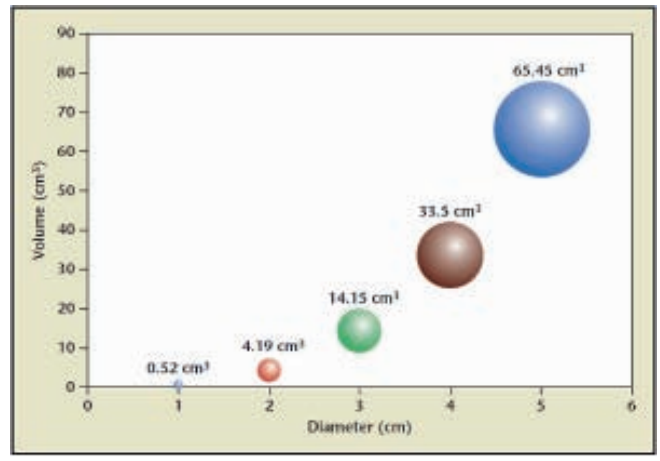

Abb. 4. Verhältnis von Durchmesser und Volumen einer kugeligen Struktur wie man sie beim Myom vorfindet. Die sonographisch Grössenbestimmung erfolgte über den Durchmesser, bei der Abschätzung der Resektionszeit spielt allerdings das Volumen die entscheidende Rolle. Volumen und Durchmesser sind aber nicht linear sondern exponentiell voneinander abhängig ($V = 1/6\ \pi d^3$).

Zeit ist also ein erheblicher Faktor für das Auftreten der genannten Komplikationen. Die Dauer des Eingriffs ist wiederum abhängig von Grösse, Sitz des Tumors und der Erfahrung des Operateurs. Sorgfältige präoperative Einschätzung des zeitlichen Ausmasses des Eingriffs sind deshalb sinnvoll.

Wird eine **monopolare Energiequelle** benutzt, braucht es elektrolytarme Distensionsmedien wie Glyzin, Sorbitol oder Mannitol, um eine intracavitäre Ausbreitung des elektrischen Stroms zu vermeiden. Bekannterweise sind diese hypotonen Lösungen besonders gefährlich, da sie nicht nur zum „Fluid-Overload“ alleine führen können, sondern zusätzlich über ihre Hypoosmolarität zur Elektrolytverschiebung und im Gefolge zum Hirnoedem. Die Schwelle für die ohne Risiko zu akzeptierende eingeschwemmte Flüssigkeit ist deshalb besonders niedrig. **Bipolare Resektion** verhindert zwar über die Verwendung isotonischer Lösung diesen Sondereffekt, ein „Fluid-Overload“ ist aber, wie obige Kasuistik zeigt, ebenfalls möglich.

Das Auftreten einer Luftembolie ist an das eingesetzte Volumen insofern gebunden, als dieses Problem häufig beim Umstecken von der einen auf die andere Lösungseinheit auftritt, d.h. weniger durch die bei der elektrischen Resektion häufig frei werdenden kleineren Bläschen bzw. das Einbringen der Luft beim Rein- und Rausnehmen des Hysteroskops zum Entfernen der Schnipsel, als vielmehr durch das Übersehen von Luft im System insbesondere beim Wechseln der Flüssigkeitsbehälter.

Präoperative Risikoeinschätzung

Die „European Society of Gynecological Endoscopy“ (ESGE) klassifiziert submucöse Myome in drei Kategorien: Typ 0 bedeutet, dass die gesamte Läsion intracavitär

liegt, also gestielt ist. Typ 1 dann, wenn von weniger als 50 % in das Myometrium eindringt und Typ 2, wenn mehr als 50 % intramyometral gelegen ist (Abb. 3) [1].

Typ 2 Myome sind verständlicherweise mit weniger Erfolg komplett zu resezieren, die Rate liegt in der Literatur zwischen 61 und 83 % [1, 2]. Aber auch die Grösse der Myome spielt für den Erfolg des Eingriffs eine wichtige Rolle. Myome oberhalb von 3 cm brauchen sehr häufig eine zweite Resektion [3]. Bei den ganz grossen Myomen mit einer Grösse von mehr als 6 cm steigen nicht nur Mehreingriffsrate, sondern auch die Komplikationen [4]. Was auch von Erfahrenen häufig unterschätzt wird, ist die Tatsache, dass für die Grössenbestimmung intracavitärer Myome zwar der sonographisch bestimmte Durchmesser benutzt wird, das zu resezierende Volumen aber nicht linear entsprechend des Durchmessers ansteigt, sondern exponentiell entsprechend der Formel für das Volumen: $V = 1/6\ \pi d^3$ [5]. Abbildung 4 macht auf dieser Basis deutlich, warum die Resektion von Myomen grösser als 3 cm erheblich erschwert und damit häufig nicht in einer Sitzung zu erledigen ist.

Der erfahrene hysteroskopische Operateur weiss aber, dass es auch weitere Faktoren gibt, die die Schwierigkeit eines solchen Eingriffs mitbestimmen. Diese sind:

- Lokalisation des Tumors
- Ausdehnung im Verhältnis zur Cavumlänge
- zervixnah oder -fern, lateral bzw. nicht lateral

All diese Parameter wurden in das sogenannte STEPW-Klassifikationssystem (**S**ize, **T**opographie, **E**xtension, **P**enetration, **W**all) eingebracht (Abb. 5). Die Überlegenheit des Systems zur probatorischen Abschätzung der Resektionskomplexität wurde kürzlich in einer Multicenter-Studie belegt. Alle Myome mit einem Score von ≤ 4 konnten in einer Sitzung erfolgreich reseziert werden, die Versager (33 von 432 Fällen) lagen bei einem Score von > 4 (77,2 %) [6]. Auf Basis der ESGE-Klassifikation gab es selbst bei Typ 0 und 1 Versager (4,9 %).

Intraoperatives Management

„Fluid-Overload“ bei der operativen Hysteroskopie steht in direkter Beziehung zur Dauer des Eingriffs und der verwendeten Spülflüssigkeit, gleichzeitig aber auch der technischen Fertigkeit des Operateurs. Eine rein zeitliche Limitierung ist deshalb wenig aussagekräftig, ebenso wenig wie der Versuch, das Volumendefizit über die verbrauchte versus wieder extern aufgefangene Flüssigkeit zu bestimmen. Bewährt hat sich hingegen das Verfahren, Alkohol (Äthanol 1 %) der Flüssigkeit zuzusetzen und über Messungen der Alkoholkonzentration in der Ausatmungsluft in regelmässigen Abständen (10-minütlich) den „Fluid-Overload“ zu berechnen [8]. Während bei der Verwendung von hypoosmolaren Lösungen eine maximale Obergrenze von 0.2 ‰ Alkoholkonzentration in der Ausatmungsluft allgemein als verbindlich gilt und diese Grösse reichlich mit Literatur hinterlegt ist, gibt es entsprechende Kennzahlen bei der Verwendung bipolarer Schneidsysteme und ergo isotonischer Lösungen nicht. Auch fehlen in der Literatur entsprechende Hinweise. Unsere am Anfang dargestellte Kasuistik bei der kein Hinweis für ein „Capillary Leak“ vorhanden war, scheint dieses Problem klar zu skizzieren, obwohl bei fehlendem präoperativem Röntgen Thorax der definitive Beweis dafür fehlt.

In der Neuen Frauenklinik, Luzerner Kantonsspital haben wir die Alkoholmethode wieder eingeführt und bleiben auch bei isotonischer Spülflüssigkeit in Abstimmung mit der Anästhesie bei oben angegebenem Wert, welcher, abhängig vom Körpergewicht ca. 1 L eingeschwemmter Flüssigkeit entspricht.

Was die Luftembolie angeht, sind die Hauptrisiken beim Primäreingehen mit einem nicht eindeutig entlüfteten Spülsystem, sowie beim Umstecken der Infusionsbehälter zu suchen; letzteres mit erhöhtem Risiko auch deshalb, weil man dann bereits beim Resezieren ist und mit eröffneten Gefässen zu rechnen hat. Genauso ist der Hergang

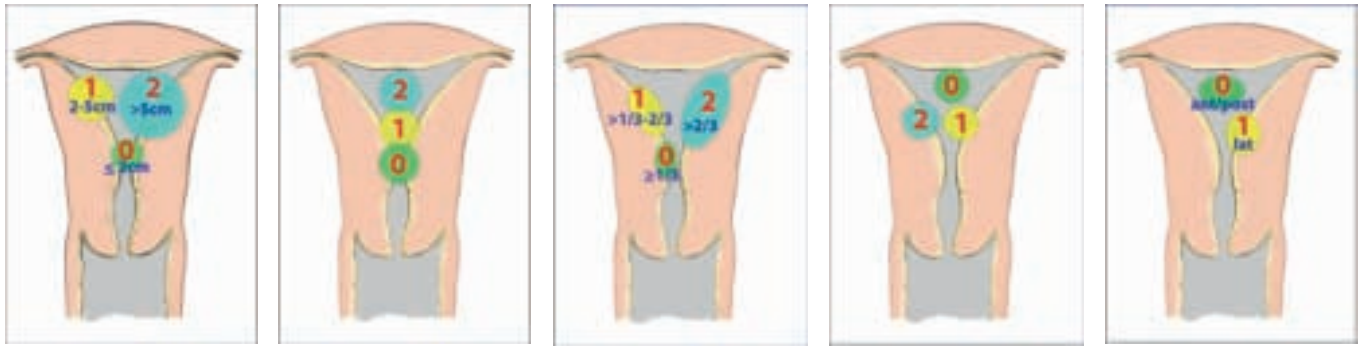

	Size (cm)	Topography	Extension of the Base	Penetration	Lateral Wall	Total
0	< 2	Low	< 1/3	0	+ 1	
1	> 2–5	Middle	> 1/3–2/3	< 50 %		
2	> 5	Upper	> 2/3	> 50 %		
Score	+	+	+	+	+	

Score	Group	Complexity and Therapeutic Options
0 to 4	l	Low complexity hysteroscopic myomectomy
5 to 6	ll	High complexity hysteroscopic myomectomy
		Consider GnRH use?
		Consider two-step hysteroscopic myomectomy
7 to 9	lll	Consider alternatives to the hysteroscopic technique

Abb. 5. STEPW-Klassifikationssystem. Diese Klassifikation erlaubt, von einer sorgfältigen Sonographie ausgehend, das Operationsrisiko sowie die Wahrscheinlichkeit eines Zweiteingriffs gut einzuschätzen. Ein Score von > 4 signalisiert erhöhtes OP-Risiko und Wahrscheinlichkeit für einen Zweiteingriff.

unserer eingangs geschilderten Kasuistik auch zu sehen: Es stand direkt in Zusammenhang mit dem Umstecken der Distensionslösung. Eine Ursache im Infusionssystem der Anästhesie ist auszuschliessen, weil dort mittlerweile Sicherheitsinfusionssysteme benützt werden. Klare Instruktionen bzw. Spielregeln beim Umstecken der Infusionssysteme sind deshalb unabdingbar.

Bringen neue mechanische Schneidsysteme eine zusätzliche Instrument-basierte Sicherheit?

Seit einigen Jahren dringt eine neue Generation von hysteroskopischen Schneidsystemen in den Markt ein. Im Gegensatz zu monopolaren oder bipolaren Schneidsystemen handelt es sich um rotierende automatisch schneidende Systeme, welche gleichzeitig mit dem Schneiden

Abb. 6a **Abb. 6b**

Abb. 6. MyoSure: Mechanisches hysteroskopisches automatisiertes Schneide- und Absaugsystem (6a). Wie in Abb. 6 b dargestellt, rotiert das Schneidesystem mit 6000 Umdrehungen pro Minute und bewegt sich gleichzeitig in Längsrichtung hin und her. Die entstandenen Schnipsel werden direkt abgesaugt, die Blutstillung erfolgt über den Distensionsdruck (siehe auch Operationsvideo unter www.frauenheilkunde-aktuell.ch)

das abgetrennte Gewebe absaugen (Abb. 6). Wenn man von den elektrisch schneidenden Systemen herkommt, welche ja immer auch die Möglichkeit zum Koagulieren besitzen, fragt man sich natürlich, wie beim mechanischen Schneiden, die Blutstillung gewährleistet ist. Diese funktioniert über den vorgewählten Druck der etwas oberhalb des mittleren arteriellen Drucks liegen sollte und welcher über einen Tamponadeeffekt eine ausreichende Blutstillung garantiert.

Die Vorteile eines solchen Systems liegen auf der Hand:

- Kein lästiges Schnipselentfernen und damit weniger Operationszeit.
- Komplettes Absaugen der Schnipsel zur histologischen Aufarbeitung.

Kernaussagen

- Sorgfältige präoperative Einteilung der intrauterinen Pathologie, entweder durch die ESGE Klassifizierung oder besser durch die STEPW Score erleichtern die Einschätzung und das Ausmass einer geplanten operativen Hysteroskopie.
- Einen „Fluid-Overlaod“ gilt es auch bei der Verwendung von isotonischen Lösungen bei bipolarer Resektion zu vermeiden. Die sicherste Methode zur Bestimmung der eingeschwemmten Flüssigkeit ist die Alkoholmethode, bei welcher der Alkoholgehalt in der Ausatmungsluft einen sicheren Rückschluss auf das Flüssigkeitsdefizit erlaubt.
- Zur Vermeidung einer Luftembolie empfiehlt es sich, einen klar definierten Ablauf zwischen dem Operateur und dem assistierenden Pflegepersonal zu etablieren. Insbesondere die Umsteckphasen von einem Infusionsbeutel auf den nächsten sind kritisch.
- Mechanische Rotorresektoskope mit gleichzeitiger Absaugvorrichtung sind wahrscheinlich den Strombasierten Resektoskopen mit monopolarem bzw. bipolarem Strom bei Tumoren ≤ 3 cm überlegen.
- Schnelle Schneidgeschwindigkeit zusammen mit grösstmöglichem Durchmesser werden sich bei den mechanischen Rotorresektoskopen in Zukunft durchsetzen.

Am besten dokumentiert ist bis jetzt das Myosure® der Firma Hologic. Für dieses Gerät konnte in einer randomisiert kontrollierten Studie an insgesamt 60 Patientinnen mit einer intrauterinen Pathologie entweder als Polyp oder Myom, ESG Grad 0 oder Grad l, mit einem Durchmesser von < 30 mm bei Ärzten in Ausbildung gezeigt werden, dass die mechanische Gruppe 38 % weniger Operationszeit bzw. 32 % weniger Distensionsmedium gegenüber der Resektionsgruppe verbraucht hatte. Ein weiterer Vorteil ist das Fehlen von Kollateralschäden im Endometrium durch die Koagulation (**Cave noch offener**

Kinderwunsch!), sowie die Tatsache, dass durch das Einsaugen des Polyps bzw. Myoms in das Instrument am Ende der Resektion immer eine komplette Entfernung des Gewebes im Niveau der Uteruswand vorliegt. Nachteilig ist, dass die bisherige Schaftgrösse bei Myomen grösseren Durchmessers für eine adäquate Resektion nicht ausreichend ist. Ein grösserer Resektionsrotor ist aber offensichtlich in Vorbereitung [9].

Konkurrenzprodukt in Europa könnte auf Dauer das IBS® (Integrated Bigatti Shaver) von Storz sein. Konklusive Daten liegen aber bisher – bis auf eine Case Series vom Erfinder selbst – nicht vor [10].

Literatur

1. Wamsteker K, et al. Obstet. Gynecol. 1993; 82:736–740.
2. van Dongen H. Acta Obstet. Gynecol. Scand. 2006; 85:1463–1467.
3. Hart R., et al. Br. J. Obstet. Gynecol. 1999; 106:700–705.
4. Camanni M., et al. J. Minim. Invasive. Gynecol. 2010; 17:59–65.
5. Greenberg JA, et al. Data on file with Interlace Medical Inc.; 2008.
6. Lasmar RB, et al. Fertil. Steril. 2011; 95:2073–2077.
7. Lasmar RB, et al. J. Minim. Invasive Gynecol. 2012; 19:575–580.
8. Konrad C. et al. J. Clin. Anaesth. 1998; 10:360–365.
9. van Dongen H, et al. J. Minim. Invasive Gynecol. 2008; 15:466–471.
10. Bigatti G. Gynecol. Surg. 2011; 8:187–191.

PD Dr. Luigi Raio
Universitätsfrauenklinik Bern

Osteogenesis imperfecta

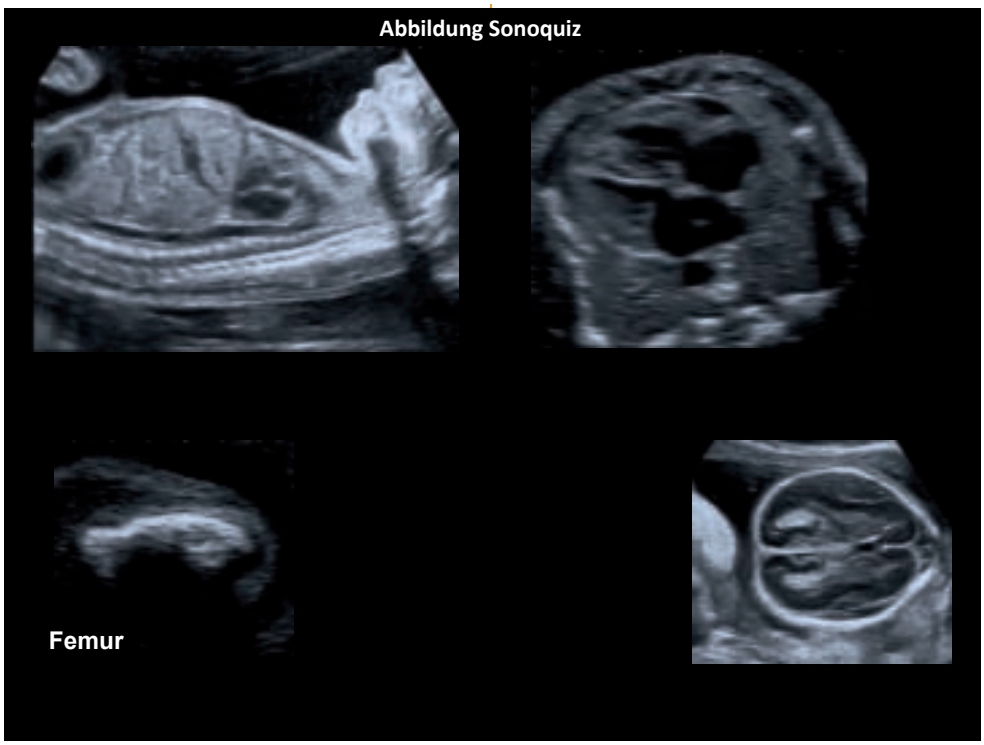

Auflösung Sonoquiz aus Heft 3/12

Ich nehme an, dass viele an die Differentialdiagnose *thanatophore Skelettdysplasie (TD)* gedacht haben. Wir damals auch! Erst das Röntgenbild, das Babygramm (s. Abb. 1) nach dem Abbruch der Schwangerschaft hat zur Revision der Diagnose geführt. Wir sehen dort multiple, deformierende Extremitäten- und Rippenfrakturen welche gut zum Bild einer *Osteogenesis imperfecta (OI) Typ II* passen. Dies war auch die definitive Diagnose in diesem Fall.

Die OI ist eine sehr seltene Skelettdysplasie welche autosomal dominant vererbt wird und auch als Glasknochenkrankheit bezeichnet wird. Das Problem dabei liegt in der gestörten Synthese von Kollagen Typ I bedingt durch eine Punktmutation in kritischen Regionen auf den Chromosomen 7 und 17. Das Kollagen Typ I ist der wichtigste Bestandteil der Knochenmatrix (90 %) und besteht aus 4 Tropokollagenketten welche je nach Typ der OI quantitativ und/oder qualitativ unterschiedlich zusammengesetzt ist. Entsprechend unterscheidet man heutzutage je nach klinischem Verlauf, Genetik oder Röntgenbefunden mittlerweile 7 (I–VII) OI-Typen [1]. Der OI Typ II gehört zu den eher letal verlaufenden Formen v. a. bedingt durch eine Lungenhypoplasie infolge multipler Rippenfrakturen und konsekutiv kleinem Thorax. Die Differentialdiagnose zur TD ist legitim da diese zwei i. d. R. letalen Dysplasien viele morphologische Gemeinsamkeiten aufweisen. Beide haben kurze, gebogene Femora und andere Röhrenknochen (so wie bei den meisten letalen Dysplasien! [2]) mit plump imponierenden Extremitäten und einem engen Thorax. Der OI Typ II zeigt i.d.R. eine Hypomineralisierung der Schädelkalotte und ein flaches Gesichts-

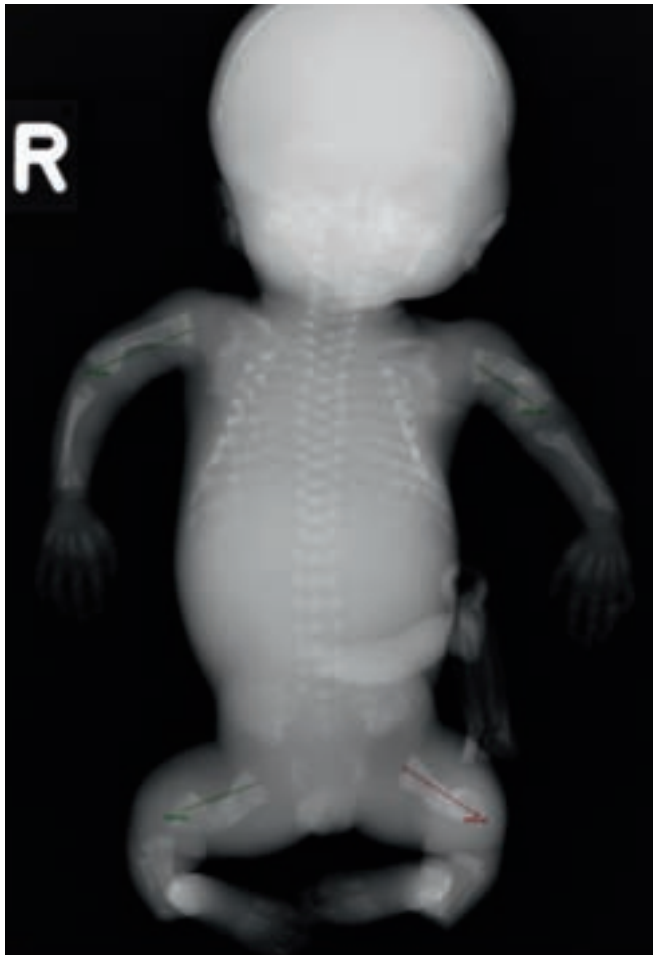

Abb. 1. Babygramm des Kindes mit OI Typ II. man sieht multiple Frakturen der langen Röhrenknochen und der Rippen. Daneben auch Hypomineralisierung der Schädelkalotte

profil. Die korrekte Diagnose gelingt pränatal jedoch nur in etwa 30–40 % der Fälle. Dies gilt für beide Skelettdysplasien [3]. Dass diese zwei Entitäten verwechselt werden können, liegt wohl daran, dass nicht alle Befunde zu diesem Gestationsalter zur Darstellung kommen können und müssen. Heutzutage kann man durch die Sequenzierung der Gene COL1A1 und COl1A2 die meisten Formen der OI mittels Amniozentese beweisen oder ausschliessen [4].

Literatur

1. http://de.wikipedia.org/wiki/Osteogenesis_imperfecta.
2. Schramm T et al. Prenatal sonographic diagnosis of skeletal dysplasias. Ultrasound Obstet. Gynecol. 2009; 34:160–70.
3. Krakow D et al. Evaluation of prenatal-onset osteochondrodysplasias by ultrasonography: a retrospective and prospective analysis. Am. J. Med. Genet. A. 2008; 146A:1917–24.
4. Van Dijk et al. EMQN best practise for the laboratory diagnosis of osteogenesis imperfecta. Eur. J. Hum. Genet. 2012; 20:9–11.

http://www.ntkinstitute.org

Das NTK Institut ist eine Organisation zur Verbreitung aktueller Therapieinformationen. Ca 290 000 Ärzte weltweit bedienen sich der Informationsbereitstellung durch das NTK Science Scoring System und erhalten den NTK Watch Email Newsletter. Der Vorteil gegenüber anderen Informationsportalen ist die Möglichkeit der Individualisierung durch eigene Präferenzen. Geben Sie einfach die Substanzen ein über die Sie aktuelle Informationen und Therapiestudien haben möchten. Meine Auswahl derzeit: docetaxel, doxorubicin, estradiol, everolimus, exemestane, denosumab, lapatinib, lasofoxifene, letrozole, paclitaxel, raloxifene, tamoxifen und trastuzumab. Unter „YOUR CURRENTLY MONITORED THERAPIES“ können Sie die Liste jederzeit ergänzen oder gewählte Substanzen löschen. Insgesamt eine wertvolle Informationsquelle mit täglichen Updates

h.p.s.

http://www.golfasian.com

Wenn Sie eine Golfreise in Asien planen, werden Sie hier bestens informiert. Gleichzeitig können Sie Ihre Golfreise individuell zusammenstellen oder sich entsprechend beraten lassen. Die Betreuung ist professionell und zuverlässig. Anreise, Abreise, Hotel und Transfer zu den meist etwas außerhalb der Stadtzentren gelegenen Plätzen können vorab gebucht werden. Prinzipiell kann man das natürlich auch selbst vor Ort organisieren, auf fast allen Golfplätzen (zumindest in Thailand) lassen sich kurzfristig Tee-Times arrangieren und die meisten Golfclubs bieten auch einen Transfer mit eigenen Minibussen an. Das ist regelhaft etwas teurer als mit Taxis aber auch bequemer.
Ein persönlicher Tipp: Chiang Mai im Norden Thailands, insgesamt nicht so touristisch wie der Süden, sehr schöne Hotels (z. B. Puripunn) und ein ausgezeichnetes Restaurantangebot (my favorite: Sila-aat auf dem Night Market, bei Trip Advisor nur Platz 135 von 484 Restaurant in Chiang Mai, für mich ganz weit oben!). Golfplätze gut und günstig, das Highlight der Highland Golfcourse. Sollten Sie mal in der Nähe sein unbedingt spielen.

h.p.s.

Lachs, Gans, Zimtstern, Brunsli und viele andere leckere Delikatessen, welche wir über die Festtage geniessen werden, manifestieren sich „postfestum“ im Körpergewicht. Mit dieser App, welches sowohl für iPhone wie Android verfügbar ist, hat man das Gewicht unter Kontrolle, sei es zum Abnehmen oder um das Gewicht stabil zu halten. Wie immer ist eine gewisse Disziplin notwendig. Alle täglich gegessenen und getrunkenen Lebensmittel werden mit dieser App [durch Suche in der Datenbank der App, durch Einscannen des Barcodes oder per Handeingabe des Nährwerts (für Nicht-Experten sehr schwierig!)] werden die Mahlzeiten, getrennt nach Morgen-, Mittag- und Abendessen sowie Zwischenmahlzeiten aufgezeichnet und zusammen gerechnet. Auch die Kilos und Körpermasse wie Bauch-, Hüft- und Oberarmumfang können protokolliert werden. Wer will, kommentiert das Ganze täglich. Die App zeigt den Erfolg der Ernährungsmassnahmen mit anschaulichen Grafiken und motiviert so zum Weitermachen. Die App ist kostenlos. Um alle Funktionen zu nutzen, muss man jedoch ein Konto bei shapeupclub.com einrichten. Auch wenn die App sehr nützlich ist, empfiehlt es sich, dieses erst nach den Festtagen einzurichten. Zum Beispiel als guter Vorsatz fürs Jahr 2013.

m.m.

Streetanatomy widmet sich der Darstellung der menschlichen Anatomie in Medizin, Kunst und Design. Vanessa Ruiz hat die Homepage aufgebaut als sie ihr Master in Biomedical Visualization an der University of Illinois at Chicago absolvierte. Streetanatomy begann als Blog, mit dem Ziel die Welt der medizinischen Illustrationen der allgemeinen Bevölkerung näherzubringen. Mit der Zeit entwickelte sich das Experiment immer mehr zu einer Sammlung von anatomischen Bildern in verschiedenen Bereichen, von Kunst bis Werbung. Anatomische Illustrationen und medizinische Bildgebung beschränken sich seit einigen Jahren nicht mehr ausschließlich auf die Welt der Medizin, sondern werden allmählich immer mehr in verschiedenen Bereichen verwendet. Auf dieser Homepage werden faszinierende, wunderschöne Bilder aus verschiedenen medizinischen Bereichen gezeigt, gefolgt von teilweise abstrusen Bildern. Komplexe 3-D Rekonstruktionen unterschiedlicher anatomischer Strukturen, Bilder einer Porzellankollektion mit histopathologischen Bildern als Motiv, diverse anatomische Tatoos und weitere Kuriositäten werden nebeneinander aufgeführt. Für Anatomie-Interessierte ist diese Homepage sehr unterhaltsam.

m.m.

Prof. Bernhard Schüssler
Neue Frauenklinik
Luzerner Kantonsspital

Laparoskopische Cerclage

Lieber Michel

Kürzlich hatte ich Gelegenheit, anlässlich einer Trachelektomie bei einer 31-jährigen multiparen Frau im Zustand nach Konisation bei Zervixkarzinom pT1b L1 eine endoskopische pelvine Lymphonodektomie mit prophylaktischer laparoskopischer Cerclage durchzuführen. Für deine sehr gelungene Darstellung (Prof. Michel Mueller, FHA 2012; 1:28–32) war ich in diesem Falle sehr dankbar. Eine kleine Modifikation hat mir persönlich den Eingriff vereinfacht. Statt stumpfer Präparation des intrauterinen Tunnels, was mir bei lateral, also spina-nah eingeführten Troicarts eher mühsam erschien, habe ich mich entschlossen, das Band über die vorgegebene Nadel durchzuziehen. Mir war diese Vorgehensweise etwas einfacher. Auch war die Nadel sehr präzise durchzuführen.

Frauenheilkunde-aktuell im Internet …

Dr. Stephanie Regula von Orelli

Curriculum Vitae

Name:	Stephanie Regula von Orelli
Geboren am:	25.2.1966
Geburtsort	Basel
Zivilstand	Verheiratet, 3 Kinder

Schulen und Universitäten

1986–1992	Humanmedizin, Medizinische Fakultät Universität Zürich
1992	Staatsexamen Universität Zürich
2003	Promotion Universität Zürich mit der Dissertation: „Jahreszeitliche Häufung der Hospitalisation bei Schizophrenen“, Arbeit unter der Leitung von Frau Prof. Dr. med. B. Woggon
Februar 2008	Verleihung Titel „Klinische Dozentin der Universität Zürich“

weitere Ausbildung

2002–2004	Nachdiplomstudium: Executive Medical Manager FH, PHW Bern
2004	Diplomarbeit: „Notfallkonzept für die Gynäkologische Klinik“

Berufliche Tätigkeit

1993–1994	Assistenzärztin Chirurgie Stadtspital Waid bei Herrn Prof. Dr. med. P. Buchmann
1994–1998	Assistenzärztin und Oberärztin i.V. Maternité Inselhof Triemli Zürich bei Frau Dr. med. B. von Castelberg
1998–1999	Assistenzärztin Frauenklinik Universitätsspital Zürich bei Herrn Prof. Dr. med. U. Haller und Prof. Dr. med. A. Huch
1999–2000	Assistenzärztin Chirurgie Spital Bülach bei Herrn PD Dr. U. Neff
2001	Facharztprüfung Gynäkologie und Geburtshilfe
2000–2004	Oberärztin Departement Frauenheilkunde, UniversitätsSpital Zürich Bei Prof. Dr. med. U. Haller und Prof. Dr. med. A. Huch
2004–2008	Leitende Ärztin Klinik für Gynäkologie, UniversitätsSpital Zürich Bei Herrn Prof. Dr. med. D. Fink
2008–2012	Co-Chefärztin Frauenklinik Maternité Triemli
Seit 2012	Chefärztin Frauenklinik Maternité Triemli Klinische Dozentin Medical Manager FH

Fragebogen

1. Wo möchten Sie leben?
   Dort wo meine Freunde und Familie leben.

2. Welche Fehler entschuldigen Sie am ehesten?
   Die, die nur 1× gemacht werden.

3. Welche Eigenschaften schätzen Sie bei einem Mann am meisten?
   Humor und Authentizität.

4. Welche Eigenschaften schätzen Sie bei einer Frau am meisten?
   Das obige gilt für beide Geschlechter.

5. Ihre Lieblingstugend?
   Guter Willen und Hilfsbereitschaft.

6. Ihre Lieblingsbeschäftigung?
   Lebensgeschichten von Menschen zu hören.

7. Wer oder was hätten Sie sein mögen?
   Ich würde gerne fliegen können und aus eigener Kraft über die Welt segeln, das wäre wohl ein Storch.

8. Ihr Hauptcharakterzug?
   Freude am Leben und der Wunsch Menschen glücklich zu machen.

9. Was schätzen Sie bei Ihren Freunden am meisten?
   Das sie mir auch zuhören, wenn es mal schlecht geht.

10. Wer war ihr wichtigster Lehrer?
    Ich hatte einen Deutsch- und Geschichtslehrer, der uns Schüler lehrte, dass wir durchaus auch selber denken dürfen, er hat uns auch die Kunst des Vertretens eigener Meinungen und Ideen gelehrt.

11. Welcher Teil Ihrer Arbeit bringt Ihnen am meisten Freude?
    In einem tollen Team zu arbeiten.

12. Ihr grösster Fehler?
    Ich musste lernen, dass die Krankheit der vor mir sitzenden Patientin etwas Schicksalhaftes ist und ich keine Schuld daran habe und dass ich nur einen Teil davon beeinflussen kann.

13. Was verabscheuen Sie am meisten?
    Rücksichtslosigkeit.

14. Was halten Sie für den grössten Fortschritt in der Frauenheilkunde?
    Die Pille, die den Frauen die Selbstverwirklichung besser ermöglicht.

15. Welches Ereignis hat Ihre Arbeit am meisten beeinflusst?
    Einer meiner Medizinischen Lehrer, der mir gezeigt hat, dass man an den Fällen dranbleiben muss, dies gilt im Gebärsaal sowie bei gynäkologischen Patientinnen.

16. Was halten Sie für den grössten Irrweg in unserem Fachgebiet?
    Die „kosmetischen“ OP’s der Vagina unter dem Motto „preserve the Love Chanel“.

17. Welches Problem in der Frauenheilkunde halten Sie für besonders lösungsbedürftig?
    Dass durch das Bilden von Organzentren der Blick für die ganze Frau verloren gehen kann.

18. Welches medizinische Fachbuch halten Sie für besonders lesenswert?
    Wir kommen immer mehr weg von Fachbüchern zu Gunsten der gezielten Literatur in Journals. Ich lese aber immer gerne in der „Frauenheilkunde und

Geburtshilfe“ von Maria Beckermann und Friederike M. Perl, mit einer etwas anderen Darstellung der Frauenheilkunde, ausschliesslich von Frauen geschrieben.

19. Welches aktuelle Forschungsobjekt würden Sie unterstützen?
Zur Verbesserung der Hygiene und somit Krankheiten in Entwicklungsländern.

20. Gibt es eine wesentliche Entscheidung in Ihrem medizinischen Leben, die Sie heute anders treffen würden?
Ich denke schon, dass ich bis jetzt nicht ganz so alles richtig eingeschätzt habe.

21. Welches ist Ihr bisher nicht verwirklichtes Ziel/ Ambition?
Wenn meine Kinder grösser sind, möchte ich wieder vermehrt reisen, auch in die hintersten Winkel der Welt, ohne Strom und fliessendem Wasser und v.a. ohne Migros und Coop.

22. Welchen Rat würden Sie einem jungen Kollegen geben?
Mit der Familienplanung nicht allzu lange zu warten und vor allem den Frauen die Zuversicht geben, dass sich Beruf und Familienleben durchaus vereinbaren lässt.

23. Welche natürliche Gabe möchten Sie besitzen?
Ich glaube meine Umgebung wäre froh, wenn ich etwas schöner singen könnte, da ich das trotz mangelnder Fähigkeit gerne tue.

24. Wen oder was bewundern Sie am meisten?
Bewunderung habe ich für meine Eltern, die mir geholfen haben, das zu werden was ich jetzt bin.

25. Ihre gegenwärtige Geistesverfassung?
Ich bin voller Tatendrang und freue mich auf die Zukunft.

26. Ihr Motto?
„Carpe Diem“, wir erfahren in unserem Beruf genug wie die glücklichen Momente nahe am tiefsten Abgrund sein können.