Uterotomieverschluss: Einschichtig oder zweischichtig?

Im Rahmen einer Multizenter Case Control Studie wurden Frauen mit vollständiger Narbenruptur bei vaginaler Geburt, nach vorgängig einem Kaiserschnitt mit Frauen, ebenfalls mit vaginaler Geburt nach einmal Sectio caesarea ohne Ruptur verglichen. 10 Kliniken in Montreal nahmen während einem Zeitraum von 1992 bis 2002 an der Studie teil. Für jeden Rupturfall wurden drei Kontrollpatientinnen zugeordnet, welche jeweils vor dem Rupturfall geboren hatten. Zahlreiche Matchingkriterien wurden in einer univariaten und multivariaten Analyse geprüft. Das zentrale Merkmal betraf den Uterusverschluss beim vorangegangenen Kaiserschnitt: einschichtig oder zweischichtig.

Resultate

288 000 Geburten wurden innert 11 Jahren registriert. 96 komplette Uterusrupturen und 280 Kontrollpatientinnen wurden identifiziert. Von den 96 Rupturfällen wurden 89 (93%) intrapartal und 7 (7%) postpartal anlässlich einer Laparotomie diagnostiziert. Bei 6% kam es zu einem intrapartualen fetalen Todesfall, 30% hatten einen 5 Minuten Apgar Score von <7, 17% einen von <4. 32% hatten ein Nabelschnurarterien pH von <7.0. Von den 288 Kontrollschwangeren hatten 210 (73%) eine erfolgreiche Vaginalgeburt. Bei der univariaten Analyse hatte der einschichtige Uterotomieverschluss gegenüber dem zweischichtigen ein relatives Rupturrisiko von 2,51 (95%CI 1.45 bis 4.31). Bei der univariaten Analyse wurden neben dem Nahtfaktor 7 andere signifikante Kriterien identifiziert. Am Ende blieben bei der multivariaten Analyse der einfache Uterotomieverschluss und ein Geburtsgewicht von >3500g signifikant assoziiert mit einer Uterusruptur. Bei Ausbildungskliniken war der einschichtige Verschluss weitaus häufiger und dort war das relative Rupturrisiko sogar noch höher (RR 3,59!). Bei nicht Ausbildungskliniken wurde der einschichtige Uterusverschluss nur bei 8% durchgeführt und hier war der Unterschied nicht mehr signifikant. Bei der letzten Analyse wurden nun noch Rupturfälle mit schlechtem neonatologischem Ergebnis analysiert. In dieser Gruppe blieb der Uterotomieverschluss als einziger signifikanter Faktor übrig. Das verwendete Nahtmaterial spielte dabei keine Rolle (Bujold E. et al.: The role of uterine closure in the risk of uterine rupture. Obstet. Gynecol. 2010; 116,43–50).

Kommentar
Wir referieren diese Studie obwohl es sich nicht um eine prospektiv randomisierte Untersuchung handelt. Praktisch ist es fast unmöglich eine solche grosse Anzahl von Patientinnen, die notwendig wäre, zu requirieren da eine Ruptur nicht häufiger als in 1% bei einem Status nach Sectio und anschliessender Vaginalgeburt auftritt. Die grosse Patientenzahl und die klare Definition des Kriteriums Ruptur (vollständig) sind deshalb als Stärken der Studie zu werten. In allen anderen Untersuchungen zu diesem Thema war die Patientinnenzahl immer weniger als 1000 Patientinnen, z.B. wurden in der einzigen prospektiv randomisierten Studie nur 906 Frauen untersucht und es fand sich kein einziger Rupturfall. Bis auf Weiteres muss deshalb die obige Studie als Referenzstudie gelten.

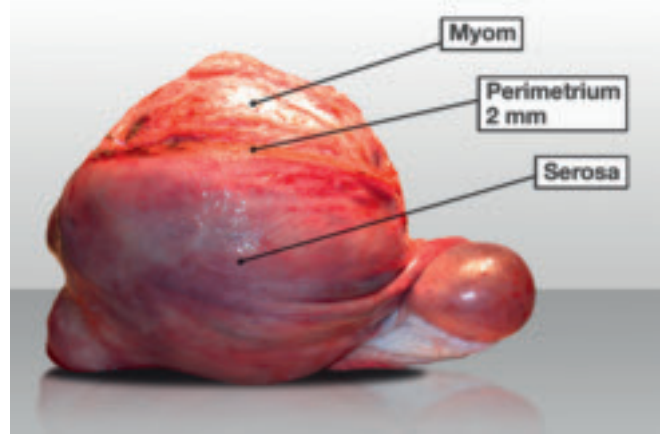

Abb. 1. Quere Uterotomie über einem 10cm durchmessenden Myom. Deutlich erkennbar ca. 2mm dicke faszienartige Verdickung unter der Serosa: „chirurgisches Perimetrium“.

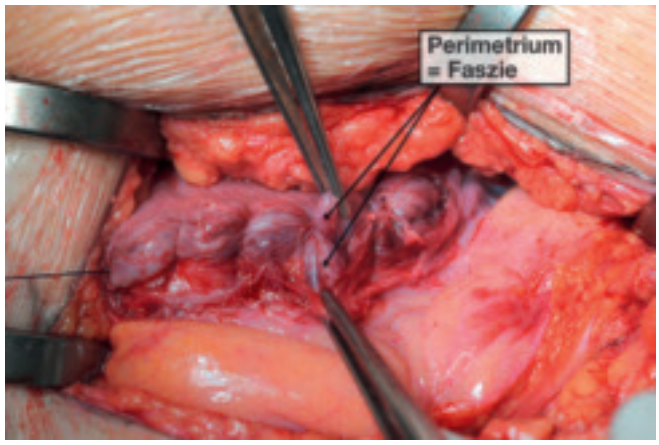

Abb. 2. Utertotomieverschluss erste Schicht: Perimetrium klafft an verschiedenen Stellen auseinander.

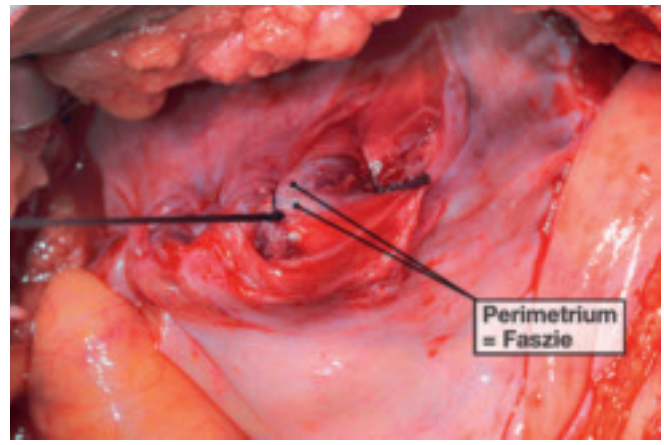

Abb. 3. Uterotomieverschluss zweite Schicht: Perfekte Approximation des Perimetriums.

Der doppelte Uterotomieverschluss wird übrigens auch in einer grossen Übersichtsarbeit im Grey Journal (Am J Obstet. Gynecol. 2009; 201:431–444) vom Autor, welcher auch eine Cochraneanalyse zum Kaiserschnitt verfasst hat, empfohlen.

Die Autoren nennen beim einschichtigen Uterotomieverschluss den Einschluss der Dezidua in die Nahtreihe als schwächenden Punkt.

Gemäss unserer eigenen Erfahrung, auch mit unzähligen Uterusverschlüssen nach Myomektomien und intensiver Recherche der anatomischen Literatur, kommen wir zu folgendem Schluss:

1. *In allen uns zugängigen anatomischen Atlanten wird die Uteruswand so beschrieben: Endometrium, Myometrium (komplexe Anordnung des Myometriums) und Perimetrium (= Serosa!).*
2. *Tatsächlich handelt es sich beim Perimetrium nicht nur um die Serosa, sondern um ein klar identifizierbares, gerade darunter liegendes faszienartiges Bindegewebe mit einer Dicke von etwa 1–2mm (Abb. 1)*
3. *Diese faszienartige Struktur gibt der Uteruswand Stabilität. Die Muskulatur selbst lässt sich, wie auch im übrigen Körper, selten gut nähen.*
4. *Genau wie nach Myomresektion ist eine genaue Apposition dieser Schicht Voraussetzung für eine Fibroblasteninvasion, welche der Narbe am Ende Festigkeit verleiht.*
5. *Gelingt nach Myomresektion eine perfekte „auf Stoss“ Approximation des Perimetriums erlauben wir, auch wenn es sich um zahlreiche Myome gehandelt hat, die vaginale Geburt.*
6. *Bei einem zweischichtigen Wundverschluss bei Kaiserschnitt ist die Gewähr auf eine exakte „face to face“ oder „auf Stoss“ Approximation wahrscheinlich grösser. (s. Abb. 2 und 3)*

Die Autoren empfehlen als Quintessenz den zweischichtigen Uterotomieverschluss. Meiner Meinung nach ist das wesentliche Kriterium aber nicht ein- oder zweischichtig, sondern die perfekte „auf Stoss“ Apposition des Perimetriums (= faszienanliegende Struktur unmittelbar der Serosa anliegend und im unteren Uterinsegment besonders gut entwickelt und nahtlos in die Vaginalfaszie übergehend!)

Michael K. Hohl

Brustrekonstruktion mit Eigenfett

Rietjens et al (J Plast Reconstr Aesth Surg 2010; 10.1016:1–7) berichten über die Sicherheit der Korrektur von Brustdefekten nach operierten Mammakarzinomen mit Eigenfett (sog. Breast Fat Grafting BFG). Bei 158 Patientinnen (96% mit Mammakarzinom in der Anamnese) wurden 194 BFGs ambulant in Lokalanaesthesie durchgeführt. Als Komplikationen wurden Liponekrosen und Infektionen in 7 Fällen beobachtet (3.6%), in 6 Patientinnen davon nach vorausgegangener Strahlentherapie. Alle Komplikationen konnten konservativ behandelt werden. Nach brusterhaltender Operation (92 mit und 62 ohne Strahlentherapie) und Konturdefekten der Brust zeigten nur vier Patientinnen geringe Auffälligkeiten in der postoperativen Mammographie, alle imponierten benigne. Das Vorgehen wird ausführlich beschrieben. Meist reichte eine einmalige BFG aus, bei 26 Patientinnen (16.8%) war eine mehrmalige Injektion erforderlich. Das mittlere Alter lag bei 48 Jahren. Entnommen wurde das Fett am häufigsten vom Abdomen (143) und den Oberschenkeln (24). Zur Defektrekonstruktion wurden durchschnittlich 48 ccm benötigt. In der Nachbeobachtung trat ein intramammäres Rezidiv zwei Wochen nach BFG auf, welches wohl in der präoperativen Diagnostik übersehen wurde und in keinem Zusammenhang mit der BFG stand.

Kommentar

Die Eigenfett-Transplantation hat in den letzten Jahren ein grundsätzliches Revival durchlebt. Das hängt vor allem mit den verbesserten Liposuktionsmethoden zusammen, die eine ungefährliche und komplikationslose Sammlung grösserer Fettmengen erlauben. Dabei gibt es verschieden Techniken die sich wesentlich in Aufwand und Präparation und damit auch den Kosten unterscheiden. Vor allem die Brustrekonstruktion mit Stammzell-angereichertem Eigenfett (Cytori Celution 800 System) ist als neuestes Verfahren technisch aufwendig und wegen der unklaren Sicherheit (Stammzellen/Karzinompatientinnen) noch umstritten. Das von Rietjens (Mailand) vorgestellte Verfahren ist relativ einfach und nach den aktuellen Daten auch hinreichend sicher.

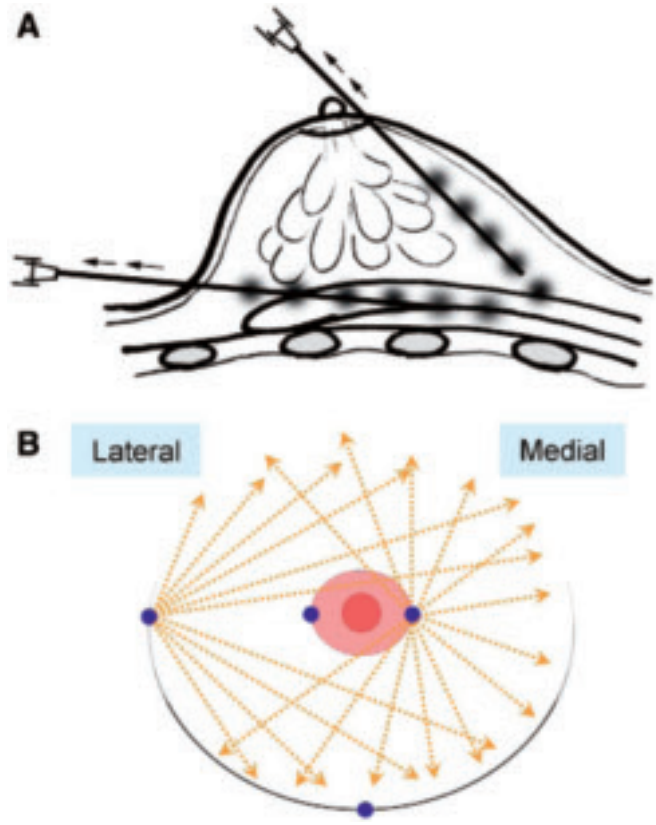

Abb. 1. Schematische Darstellung der Injektionsmethode. Kleine Mengen des Fettgewebes werden über eine lange Nadel entweder vom Rand der Areola oder der Submammarfalte als kleine Depots in verschieden Richtungen eingebracht um eine diffuse Verteilung zu erhalten.

Die American Society for Aesthetic Plastic Surgery schätzt, dass jährlich ca. 900 000 Weichteildefekte meist noch mit Hyaluronfillern korrigiert werden. Deshalb wurden Hyaluronpräparate (z.B Macrolane VRG 30) auch zur Defektrekonstruktion an der Brust eingesetzt. Heden et al. (Aesth Plast Surg 2009; 33(3):274–282) berichten über 19 Patientinnen mit Augmentation durch Hyaluronsäuregel (80–100ml pro Seite), welches aller-

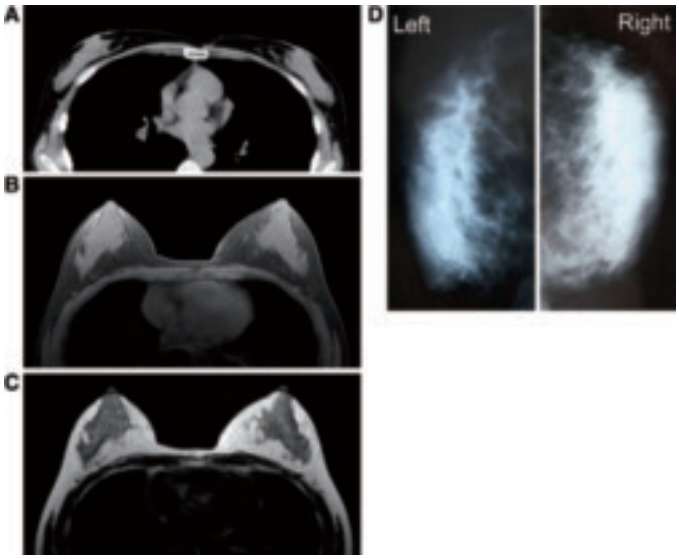

Abb. 2a–d. Prä- und postoperative Mammadiagnostik nach Fettgewebsinjektion.
A: Präoperatives CT horizontal in der Ebene der Mamillen,
B+C: MR Mammogramm 12 Monate postoperativ mit kleiner (<10 mm) Zyste und
D: Mammograhie 12 Monate postoperativ ohne Anzeichen von Kalzifikationen.

dings teilweise resorbiert und abgebaut wird. Für ein dauerhaftes Filling empfiehlt Heden deshalb ebenfalls das Eigenfett.
Die nachfolgenden Abbildungen stammen aus der Arbeit von K. Yoshimura et al. (Aesthet Plast Surg 2008; 32(1):48–58) welche eine eigene Methode des Lipotransfers mit stammzellangereicherten Fettzellen beschreiben. Damit können bis zu 270 ml Fett injiziert werden.

Welche der verschieden Methoden sich durchsetzten wird ist noch offen. Derzeit scheint wohl die konventionelle Liposuction mit dem Lipofilling am besten geeignet für die Behandlung von Konturdefekten nach brusterhaltend operiertem Mammakarzinom. Mit verbesserten Präparaten könnte das Hyaluronsäuregel jedoch eine Alternative darstellen. *H. Peter Scheidel*

Kernaussagen

- Zur Korrektur von Volumendefekten der Brust nach größeren Resektionen zur brusterhaltender Therapie des Mammakarzinoms ist die Injektion von autologem Fett derzeit als Methode der Wahl zu bezeichnen.
- Stammzellangereicherte Fettgewebspräparationen sind wegen der fraglich kanzerogenen Wirkung derzeit noch umstritten.
- Hyaluronsäuregel kann alternativ bei kleineren Defekten eingesetzt werden.

Erhöhen orale Bisphosphonate das Ösophaguskarzinomrisiko oder nicht?

Orale Bisphosphonate sind seit längerem etablierte Standardtherapie der Wahl bei der densitometrisch nachgewiesenen Osteoporose der Frau. Risendronat, Alendronat und Zoledronat haben gezeigt, dass sie in der Lage sind, die Rate von Oberschenkelfrakturen wie auch von nichtvertrebralen Knochenbrüchen gegenüber Placebo signifikant zu senken. Wie eigentlich jede wirksame Therapie hat auch die Behandlung mit Bisphosphonaten Nebenwirkungen. Neben der mittlerweile bekannten zwar extrem selten auftretenden aber sehr unangenehmen und langwierigen Osteonekrose des Oberkiefers, die eine sorgfältige Sanierung von Zahnproblemen vor Therapiebeginn notwendig macht (J. Clin. Endocrinol. Metab. 2010; 95:15551–1565), beschäftigen sich neueste Case-Control-Studien mit einem assoziierten Ösophaguskarzinomrisiko. Das scheint grundsätzlich deshalb sinnvoll, weil orale Bisphosphonate bekannterweise bei vielen Patienten Ösophagusirritationen hervorrufen und immer wieder Kasuistiken von Ösophaguskarzinom berichtet wurden. Die Ergebnisse, die jetzt vorliegen, scheinen diesbezüglich konträr: Die eine Studie im BMJ konnte eine Inzi-

Tab 1. Kosten der Biphosphonate zur Osteoporose-Behandlung*

Produkt	Wirkstoff	Hersteller	Publ. Preis pro OP	Inhalt (Stk)	Dosierung	Anzahl Stk für Jahres-behandlung	Kosten Jahres-behandlung	Kommentar
Zometa 70mg Tabl.	Alendronat	MSD	109,45	12	1 × pro Woche	52	474,28	Original
Alendronat 70mg Tabl.	Alendronat	Sandoz	81,55	12	1 × pro Woche	52	353,38	Generikum
Bonviva 150mg Tabl.	Ibandronat	Roche	154,70	3	1 × pro Monat	12	618,80	
Bonviva i.v. 3mg Fsp	Ibandronat	Roche	154,70	1	alle 3 Monate	4	618,80	Kosten ohne Applikation!
Aclasta 5mg/100ml Amp.	Zoledronat	Novartis	665,65	1	1 × pro Jahr	1	665,65	Kosten ohne Applikation!

* Freundlicherweise zur Verfügung gestellt von Frau G. Kähny, Stv. Chefapothekerin Luzerner Kantonsspital

denzerhöhung für das Ösophaguskarzinom zeigen und zwar dann, wenn mehr als 10 Verordnungen erfolgt waren und die Einnahme über mehr als 3 Jahre erfolgte (RR 1.93; 1.37–2.70 bzw. 2.24; 1.47–3.43). Die Studie im „JAMA“ hingegen zeigt keine solche Riskoerhöhung. Auf den ersten Blick zusätzlich kurios ist die Tatsache, dass beide Studien ihre Daten der gleichen britischen Database entnommen haben. Wie lässt sich das vernünftig erklären?
Die Antwort ist denkbar einfach. Während die „BMJ“ Studie einen 10-Jahreshorizont zugrunde gelegt hat, hat sich die „JAMA“-Studie mit 4.5 Jahren zufrieden gegeben und das ist offensichtlich zu kurz.

Was hat das Ganze nun für eine Bedeutung in der klinischen Praxis?
Konkret geht es, wenn die Ergebnisse stimmen, um eine Risikoerhöhung von 0.5 Fälle pro 1000 Frauen über 5 Jahre auf 1 Fall im selben Zeitraum. Eigentlich nicht viel, aber wegen der schlechten Prognose dennoch nicht vernachlässigbar. Auch deshalb nicht, weil viele Patienten unter dieser Therapie unter Ösophagusbeschwerden klagen und im Wissen um ein solches Risiko der Betreuungs- und Abklärungsaufwand sich deutlich erhöhen dürfte. Neben medikamentösen Alternativtherapien (z.B. Denusomab (Prolia®), welche demnächst verfügbar sind, scheint der einfachste Ausweg in dieser Situation der Wechsel auf eine systemische Applikation. Diese ist zwar teuerer (Tab. 1), erspart aber lästige Zusatzuntersuchungen und Einnahmemotivation, wenn es zu den häufigen Beschwerden im oberen Gastrointestinaltrakt kommt.
Wer orale Bisphosphonate einsetzt, sollte nach 3 Jahren über eine Behandlungspause nachdenken. Wann genau, ob überhaupt und, wenn ja, wann wiederanfangen, darüber gibt es leider bisher keine soliden Daten.

Bernhard Schüssler

Kernaussage

- Orale Biphosphonate erhöhen das Ösophaguskarzinomrisiko bei einer Einnahmedauer von mehr als 5 Jahren