Prof. Bernhard Schüssler
Neue Frauenklinik
Kantonsspital Luzern

Sentinel-Lymphknoten-Biopsie bei gynäkologischen Malignomen

Bei der chirurgischen Behandlung des Mamma-Karzinoms hat sich die Sentinel-Lymphknoten-Biopsie (SLKB) seit einigen Jahren gegenüber der routinemässigen kompletten axillären Lymphonodektomie durchgesetzt. Bezogen auf die Sicherheit der SLKB liegen mittlerweile 10- Jahresergebnisse einer randomisiert kontrollierten Studie vor, welche mindestens die Non-Inferiorität dieser Methode gegenüber der kompletten axillären Lymphonodektomie bestätigen (Ann. Surg. 2010; 52 [Epub ahead of print]).

Die Vorteile der SLKB beim Mamma-Karzinom liegen auf der Hand: Zum einen verkürzt sich die Dauer des operativen Eingriffs, zum andern lässt sich das von Patientin und auch Arzt gefürchtete Langzeitproblem einer Störung des Lymphabflusses im Armbereich entscheidend verbessern. Es liegt deshalb auf der Hand, dieses Konzept auch bei anderen gynäkologischen Karzinomen zu überprüfen, mit dem Ziel, aufwändige Lymphonodektomien im pelvinen und inguinalen Bereich mit zum Teil erheblichen Früh-und Spätkomplikationen zu vermeiden. Dieser Artikel soll den aktuellen Stand der Erkenntnis für Vulva-Karzinom, Zervix-Karzinom und Endometrium-Karzinom aufzeigen. Er ist gestützt auf ein «Expert Panel Statement» der «International Sentinel Node Society» (Gynecol. Oncol. 2009; 114:151–156).

Lymphszintigraphiedarstellung bzw. SPECT/CT wurden freundlicherweise von Herrn PD Dr. Klaus Strobel, Leitender Arzt Nuklearmedizin/PET/CT im Institut für Radiologie, Luzerner Kantonsspital, zur Verfügung gestellt.

l. Vulva-Karzinom

Das Vulva-Karzinom ist das vierthäufigste Genitalkarzinom mit einer Inzidenz von 12 pro 100 000 Frauen. Dieses Karzinom hat in den letzten Jahren eine Zunahme der Inzidenz gezeigt. In einer USA basierten Studie betrug der Anstieg zwischen 1973 und 2000 bis zu 20 % (Obstet. Gynecol. 2006; 107:1018–1022). Auch die Altersverteilung hat sich geändert. In einem Kollektiv aus Österreich konnte beispielsweise gezeigt werden, dass sich innerhalb einer Dekade (1985–1988 versus 1994–1997) der Anteil von betroffenen Frauen unter 50 Jahren von 6 % auf 16 % beinahe verdreifacht hatte (J. Reprod. Med. 2000; 45:613–615). Die Früh- und Spätfolgen der Behandlung, sei es allein operativ oder mit zusätzlicher Bestrahlung, sind für die betroffenen Patientinnen erheblich. Sie resultieren beinahe ausschliesslich aus der nach wie vor zum «Standard of Care» gehörenden inguinalen Lymphonodektomie. Im Vordergrund stehen Wundheilungsstörungen (14–44 %), Lymphozele mit oder ohne rezidivierende Infekte (30 %) und therapiepflichtiges Beinlymphoedem (20–69 %)(Interdisziplinäre Leitlinien/Vulvakarzinom der Arbeitsgemeinschaft gynäkol. Onkologie: 2009, Seite 28).
Konsequenterweise liegen deshalb mittlerweile mehrere Studien vor, welche die Sicherheit der inguinalen Sentinel-Lymphknoten-Exstirpation gegenüber einer kompletten inguino-femoralen Lymphonodektomie überprüft haben. Einer Sammelstatistik von insgesamt zehn Studien mit jeweils mehr als 20 Patienten und insgesamt 383 Patientinnen, ergab eine Sensitivität der Sentinel-Lymphknoten-Methode von 97,6 % mit einer falschnegativen Rate von 2,4 % und einem negativen Prädiktionswert von 99,3 % (Oncology 2008; 5:529–538) (Tab. 1).
Diese Ergebnisse sind mit denen des Mamma-Karzinoms vergleichbar.

Reichen solche guten Ergebnisse aus, um die SLKB direkt in die klinische Praxis umzusetzen? Diese Frage ist insofern von erheblicher Bedeutung, als ein inguinales Lymphknotenrezidiv beim Vulva-Karzinom mit einer Mortalitätsrate von bis zu 75 % belegt ist (J. Clin. Onc. 2008; 26:884–889). Auch sind die Erfahrungen beim Mamma-Karzinom nicht direkt auf das Vulva-Karzinom übertragbar. Das ergibt sich daraus, dass beim Mamma-Karzinom adjuvante Hormon- oder Chemotherapie auch

Die HRT-Alternative

kassen-pflichtig

Climavita® forte

Z: 1 Tablette enthält: 13 mg Cimicifugae extractum ethanolicum siccum; DER 4,5–8,5:1; corresp. Cimicifugae radix 80 mg. **I:** Beschwerden in den Wechseljahren. **D:** 1 mal täglich 1 Tablette. **Kt:** Überempfindlichkeit auf Ranunculaceaen (Hahnenfussgewächse), vorbestehende Leberschädigung. **UW:** Selten leichte Magenbeschwerden, Übelkeit. **P:** 30* und 90* Tabletten. *BAG-Limitatio für Grundversicherung: zur Einstiegstherapie während 3 Monaten, Liste D. Ausführliche Informationen siehe Arzneimittel-Kompendium der Schweiz. **Literatur:** **1** Kaiser WD, Cimicifuga racemosa zeigt sich als eine pflanzliche, nicht hormonale Alternative bei Wechseljahresbeschwerden, Leading Opinions, Medizin für die Frau, 2/2008, 8-12. **2** Bacch-Modena A et al., Efficacy and tolerability of Estradem MX, a new estradiol matrix patch, Maturitas 27:285-292 (1997). **3** De Aloysio D et al., Efficacy on climacteric symptoms and safety of low dose estradiol transdermal matrix patches: a randomized, double-blind placebo-controlled study, Arzneim-Forsch/Drug Res 50 (I):293-300 (2000). **4** Gelfand MM et al., Clinical assessment and quality of life of postmenopausal women treated with a new intermittent progestogen combination hormone replacement therapy: a placebo-controlled study, Menopause 10(1):29-36 (2003). **5** Baerug U et al., Do combination of 1 mg estradiol and low doses of NETA effectively control menopausal symptoms? Climacteric 1(3):219-228 (1998).
CFrins/d/9

Climavita® forte

- **Reduziert den Menopausen-Index (Kupperman) hoch signifikant[1]:**
  ➔ vergleichbare Reduktion wie bei HRT[2,3,4,5]
- **Responderrate = 69%[1]:**
  ➔ 7 von 10 Patientinnen werden beschwerdefrei[1]
- **Doppelt konzentriert:**
  ➔ auch für schwerere climacterische Fälle indiziert[1]

30* und 90* Tabletten ***kassenpflichtig**

permamed

30 Jahre IHR PARTNER

Tab. 1. Literaturanalyse zum SLKB/ Vulva-Ca.

Autor	Jahr	Pat.	Technik	Sensitivität	Falsch neg.	Neg. Präd. Wert
Ansink	1999	51	B	82	18	95
Levenback	2001	52	B	100	0	100
Hauspy	2007	41		100	0	100
Rob	2007	43	IB[a]	100	0	100
Sideri	2000	44	IB	100	0	100
Sliutz	2002	26	LI	100	0	100
Merisio	2005	20	LI	75	25	94
de Hullu	2000	59	LI	100	0	100
Puig-Tintore	2003	26	LIB	100	0	100
Moore	2003	21	LIB	100	0	100
Total		383	LIB	97.4	2.4	99.3

B = Blauer Farbstoff I = Radiocolloid L = Lymphszintigraphie

dann häufig zur Anwendung kommen, wenn der Sentinel-Lymphknotenstatus negativ ist. Okkulte Lymphknotenmetastasen werden also möglicherweise beim Mamma-Karzinom durch die Nachbehandlung miterfasst. Beim Vulva-Karzinom ist das anders. Ein negativer Sentinel-Lymphknoten beinhaltet den Verzicht auf jede adjuvante Therapie. Die Frage nach dem Lymphknotenrezidiv bei alleiniger SLKB muss also klar beantwortet sein, bevor man diese Methode routinemässig einsetzt.

Entsprechend Tabelle 2 sehen kleine Studien mit kurzzeitigen Follow-up für das Vulva-Karzinom sehr gut aus. Die einzige grössere und gleichzeitig noch multizentrisch angelegte Studie mit insgesamt 403 Patienten mit einem medianen Follow-up von 35 Monaten kommt allerdings zu einer Rezidivrate in der Leiste von acht Fällen bei den Frauen, bei denen der Sentinel-Lymphknoten initial negativ gewesen war. Die Zweijahres-Leistenlymphknoten-Rezidivrate betrug somit 3 %, bezogen auf eine unifokale Primärläsion 2,3 %. Bessere Ergebnisse zu erwarten wäre aber deshalb nicht realistisch, weil auch eine komplette inguinofemorale Lymphonodektomie keine Rezidivfreiheit garantiert. Nach Aussage des Expertenpanels liegen akzeptierte Rezidivraten bei radikaler ingiunofemoraler Lymphonodektomie in der Literatur zwischen 0 %–4 %.

***Fazit**: Das Sentinel-Lymphknoten-Experten-Gremium glaubt, dass die Sentinel-Lymphknoten-Biopsie beim Vulva-Karzinom Stadium FIGO I und FIGO II eine Alternative zur kompletten Lymphonodektomie ist.*

Folgenden Punkten sollte man bei einem solchen Vorgehen Beachtung schenken:

1. Patientenbezogene Kriterien

Plattenepithel-Karzinom der Vulva mit einer Infiltrationstiefe von mehr als 1 mm ohne Hinweis für Metastasen bei

Tab. 2. Inguinales Rezidiv bei alleiniger SLKB

Autor	Pat. (No.)	Tracer/Farbstoff Szintigram	SLK Identif.	Rezidiv (No.)	Follow-up (Mon.)
Rodier	8	JA	87.5	0	4.5
Terada	21	JA	100	0*	4.6
Vidal-Sicart	20	JA	95	0	nicht bekannt
Van der Zee	403	JA	97	8	35

der klinischen Untersuchung bzw. in bildgebenden Verfahren. Der Tumordurchmesser sollte nicht mehr als 4 cm betragen, weil es bei grösseren Tumoren schwierig ist, intra-dermale Injektionen durchzuführen und häufig auch die lymphatische Drainage durch Entzündung oder Metastasierung verändert ist. Das gleiche gilt auch für Vulva-Melanome.
Die Aufklärung sollte Risiken und Nutzen dieses Vorgehens aufzeigen, insbesondere was das inguinale Rezidiv anbelangt. Die Patientin sollte wissen, dass die Sentinel-Lymphknotenmethode derzeit noch kein allgemeiner Standard ist, in Zukunft aber wahrscheinlich sein wird.

2. Inderdisziplinäres Team

Der gynäkologische Onkologe sollte Erfahrungen mit der Sentinel-Lymphknotentechnik haben sowie auch mit der chirurgischen Anatomie der Leiste. Ausserdem sollte Erfahrung über intradermale Injektion bei demjenigen vorhanden sein, welche die Injektion vornimmt, sei es der gynäkologische Onkologe oder der Nuklearmediziner. Auf Seiten des Pathologen müssen die Techniken des sogenannten Ultrastagings für Sentinel-Lymphknoten etabliert sein. Es liegt ausserdem in der Verantwortlichkeit des gynäkologischen Onkologen vor Start einer solchen Behandlungsmethode den Ablauf zusammen mit dem Nuklearmediziner und dem Pathologen fixiert zu haben. Auch diese Rezidivrate darf man als ausreichend sicher ansehen.

3. Bildgebende Verfahren

Eine praeoperative Lymphszintigraphie scheint ein notwendiges Verfahren zu sein um einerseits die Anzahl von Wächterlymphknoten, andererseits aber auch der Lokalisation und damit auch den unilateralen oder bilateralen Zugang festzulegen. SPECT/CT (Single Photon Emission Computed Tomography/Computed Tomography) kombiniert die Lymphszintigraphie mit einem CT, womit sich die Lymphknotengrösse und die Lokalisation besser darstellen lässt (Abb. 1 a und b) Eine Sonographie der Leistenlymphknoten, allenfalls kombiniert mit einer Feinnadelaspiration bei einem suspekten Bild, könnte im Einzelfall hilfreich sein, auf eine SLKB zu verzichten und a priori eine komplette Lymphonodektomie durchzuführen.

4. Welche Technik sollte für die Sentinel-Lymphknoten-identifikation zur Anwendung kommen?

Die Mehrheit der Experten kombiniert eine präoperative Radiokolloidgabe mit szintigraphischer Dokumentation und der intraoperativen Applikation von blauem Farbstoff (Isosulfanblau, Patentblau, Methylenblau).
Lässt sich der Wächterlymphknoten in Szintigramm und auch intraoperativ mit dem Detektor klar darstellen, könnte die zusätzliche Blauapplikation möglicherweise im Sinne eines Lerneffektes für den Operateur sinnvoll sein. Grundsätzlich gilt es für eine zusätzliche Blaumarkierung das Farbstoffrisiko, insbesondere Allergie, abzuwägen.

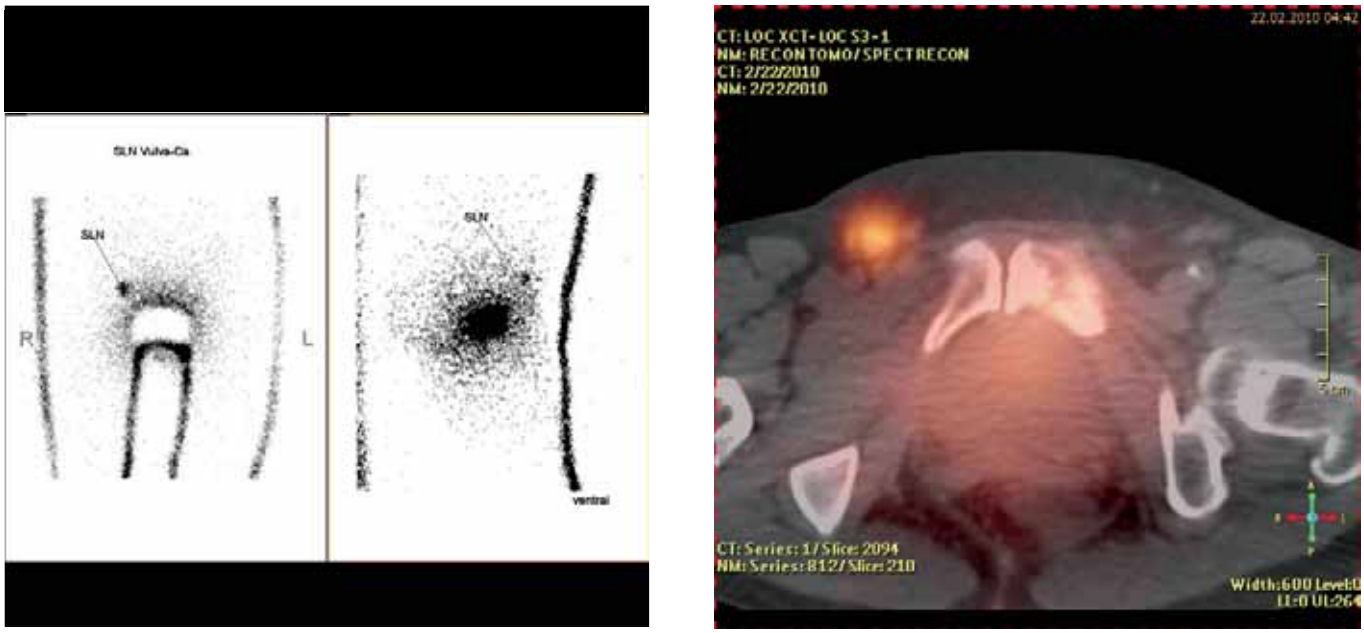

Abb. 1a und b. Konventionelles Lymphszintigramm. Auf der rechten Seite (ap-Bild) ist der Injektionsbereich abgedeckt, um eine Überstrahlung des SLK zu verhindern (1a). Das dazugehörige SPECT/CT erlaubt eine deutlich bessere sonographische Zuordnung (1b).

5. Gibt es eine Lernkurve für die SLKB Methode?

Diese Frage wurde bereits bei der Einführung des Sentinel-Lymphknotentechnik bei Mamma-Karzinom intensiv diskutiert. Die Problematik beim Vulva-Karzinom ist die Seltenheit des Auftretens dieser Erkrankung. Ob die von den Experten geforderten 10 Fälle von SLK Identifikation mit nachfolgender negativer kompletter Leistenausräumung sinnvoll sind, lässt sich kaum klären. Erfahrene Mamma-Karzinom-Chirurgen jedenfalls sollten genügend Expertise in dieser Technik mitbringen. Sie müssen aber auch erfahrene Vulva-Karzinom-Chirurgen sein.

6. Sollte man den Sentinel-Lymphknoten im Schnellschnittverfahren untersuchen lassen?

Die Erfahrung zeigt, dass auch bei bester und sorgfältigster Schnellschnittaufbereitung Material verloren geht. Dies wurde auch vom Chefarzt des Instituts für Pathologie, Luzerner Kantonsspital, Herrn Prof. Dr. Joachim Diebold, bestätigt. Ein zweitzeitiges Vorgehen scheint deshalb sinnvoll, wenn nicht bereits intraoperativ der eindeutige Verdacht auf eine Metastase vorliegt.

7. Was tun wenn sich kein Sentinel-Lymphknoten identifizieren lässt?

Diese Frage ist einfach: Komplette inguino-femorale Lymphknotenresektion. Da die Landmarken dieses Vorgehens nicht eindeutig definiert sind, sollte man auf jeden Fall darauf achten, dass nach Komplettierung der Lymphonodektomie der Adduktorenmuskel, der mediale Anteil der V. femoralis und die Fossa ovalis eindeutig identifiziert sind.

Klimakterium?
Natürlich cimifemin®!

Bei klimakterischen Beschwerden

- Belegte dosisabhängige Wirksamkeit[1]
- Individuelle Dosierung[1]
- Spezialextrakt Ze 450 aus Schweizer Forschung und Produktion

Kassenzulässig*

zeller medical

cimifemin® uno: **Z:** 1 Tablette enthält 6,5 mg Cimicifugae extractum ethanolicum siccum; DER 4.5–8.5 : 1; corresp. Cimicifugae rad. 40 mg. cimifemin® forte: **Z:** 1 Tablette enthält 13 mg Cimicifugae extractum ethanolicum siccum; DER 4.5–8.5 : 1; corresp. Cimicifugae rad. 80 mg. Hilfsstoffe: Excip ad compr. obduct. cimifemin® uno/cimifemin® forte: **I:** Bei Beschwerden der Wechseljahre. **D:** 1 mal täglich 1 Tablette. **Kl:** Überempfindlichkeit auf einen der Inhaltsstoffe. **UW:** Magenbeschwerden, Übelkeit (selten). **IA:** Keine bekannt. **P:** 30 und 90 Tabletten. **VK:** D. **VF:** Zeller Medical AG, 8590 Romanshorn. Ausführliche Angaben entnehmen Sie bitte dem Arzneimittel-Kompendium der Schweiz®. Kassenzulässig*: *Die Rückvergütung von cimifemin® forte durch die Grundversicherung ist auf 3 Monate limitiert. [1] Kaiser WD et al., Cimicifuga racemosa zeigt sich als eine pflanzliche nicht hormonale Alternative bei Wechseljahresbeschwerden, Leading Opinions Medizin für die Frau, 1/2008.

8. Welche Nachsorge braucht es?
Empfohlen wird, sich an das Protokoll der GROINSS-5-Studie zu halten (J. Clin. Onc. 2008; 26:884–889). Diese sieht loco-regionäre Untersuchungen alle 2 bis 3 Monate für mindestens 2 Jahre vor. Ein zusätzlich bildgebendes Verfahren bezogen auf die Leiste und allenfalls in pelvinem Lymphabfluss scheint in regelmässigen Abständen sinnvoll, obwohl es keine entsprechenden Daten dazu gibt.

9. Wie sollte man eine Patientin mit einer positiven SLKB behandeln?
In diesem Expertengremium wurde diesbezüglich kein Konsensus erreicht, weil keine entsprechenden Daten vorhanden sind. Grundsätzlich sind zwei unterschiedliche Vorgehensweisen denkbar:
1. Keine weitere Dissektion sondern eine nachfolgende Bestrahlung der Leiste
2. Komplettierung der Lymphonodektomie

Auch bei einer kompletten Lymphonodektomie wird sich aber gleichwohl die Frage nach einer adjuvanten Radiotherapie stellen. Aufgrund einer GOG-Studie ist eine solche Zusatzbehandlung bei drei und mehr befallenen Lymphknoten indiziert (Obstet. Gynecol. 1986; 68:733–740). Bei weniger befallenen Lymphknoten ist die Bestrahlung in der Diskussion.
Bestrahlung als direkte Konsequenz eines positiven SLK scheint deshalb durchaus sinnvoll. Auf dieser Grundlage bewegt sich momentan die GROINSS-5-II Studie, wo Patientinnen mit positiven Sentinel-Lymphknoten randomisiert werden. Die eine Gruppe erhält eine alleinige Strahlentherapie, die andere Strahlentherapie in Kombination mit einer Chemotherapie. Wahrscheinlich dürfte in dieser Richtung die Zukunft liegen.
Wichtig ist in diesem Zusammenhang noch der Hinweis, dass im Gegensatz zu den Lymphknotenmetastasen beim Mamma-Karzinom, beim Vulva-Karzinom bisher keine Grössenunterscheidung bei Lymphknotenmetastasen gemacht werden muss. Auch gibt es keine Daten darüber, wie z. B. mit einer Mikrometastase umzugehen ist. Hier ist auch in Zukunft ein erheblicher Erkenntniszuwachs notwendig.

***Fazit**: An der Neuen Frauenklinik, Luzerner Kantonsspital, haben wir mittlerweile auf en Sentinel Lymphknotenkonzept beim Vulva-Karzinom umgestellt. Wir halten uns dabei an die in diesem Artikel publizierten Bedingungen.*

II. Zervix-Karzinom

Die Häufigkeit des Zervix-Karzinoms, und seine bekanntterweise betont lymphogene Ausbreitung haben frühzeitig das Interesse auf eine Sentinel-Lymphknoten orientierte Stagingstrategie gelenkt. In der Literatur sind mehr als 20 Publikationen mit jeweils mehr als 20 Fällen zu diesem Thema publiziert. Leider sind die falsch-negativen Ergebnisse schlechter als beim Vulva-Karzinom. Die Ergebnisse liegen zwischen 0 und 20 %. Die grösste bisherige Multizenterstudie der GOG musste abgebrochen werden, weil man nicht auf die vorher festgelegte Rate von wenigstens 90 % Sensitivität kam (J. Clin. Onc. 2008; 26:2930–31). Insofern ist die SLKB beim Zervix-Karzinom derzeit für die klinische Anwendung nicht einsetzbar.

III. Endometriums-Karzinom

Beim Endometriums-Karzinom ist man von einem klinischen Einsatz noch weiter entfernt als beim Zervix-Karzinom. Die Probleme bewegen sich im Grundsätzlichen insofern, als die pelvine/paraaortale Lymphonodektomie immer mehr einigen wenigen prognostisch ungünstigen Fällen vorbehalten ist (S. a. FHA Heft 3 u. 4/2009). Darüberhinaus gibt es keine verbindlichen Daten über den Injektionsort (z. B. Zervix oder Fundus). Klinischer Einsatz ist in nächster Zukunft nicht zu erwarten.