**Dr. Elmar Fritsche**[1]
Leitender Arzt
Plastische Chirurgie
**Dr. Susanne Bucher**
Leitende Ärztin
Neue Frauenklinik
Kantonsspital Luzern

# Brustrekonstruktion – ein Update

**Bei ca. 40 % aller Mamma-Ca Neuerkrankungen ist eine Erhaltung der Brust nicht sinnvoll möglich, eine Ablatio also notwendig. Dieser Eingriff ist für viele Frauen ein erheblicher Einschnitt in Körperwahrnehmung und Selbstwertgefühl. Zahlreiche Studien haben einen negativen Einfluss auf die Lebensqualität belegt. Glücklicherweise kann heute den Betroffenen eine Brustrekonstruktion als integraler Bestandteil der Therapie angeboten werden.**

Ziel der Brustrekonstruktion ist es, die Form und das Volumen der Brust wieder herzustellen und damit die Lebensqualität der Frauen zu verbessern, ohne die Prognose der Frauen zu verschlechtern.
Wieviele von den ca. 1600 brustamputierten Frauen in der Schweiz pro Jahr zu einer Brustrekonstruktion kommen, ist nicht bekannt. Schätzungen gehen davon aus, dass ca. 20–30 % der betroffenen Frauen eine Rekonstruktion der Brust wünschen. Man darf also pro Jahr von 400–500 Frauen mit plastischer Rekonstruktion ausgehen. Die Mehrheit davon wird mit Brustimplantaten rekonstruiert, etwa 30 % der Frauen lassen eine autologe Brustrekonstruktion durchführen und damit die Negativfolgen einer Ablatio aufgefangen werden, wobei diese immer abhängig von den jeweiligen individuellen Lebensumständen der Frau sind.

Für die Entscheidung für oder gegen eine Brustrekonstruktion ist es unabdingbar, dass die Frauen ausführlich über die verschiedenen Rekonstruktionsverfahren präoperativ informiert werden. Dazu können der behandelnde Gynäkologe, der plastische Chirurg und der Onkologe ihre Beiträge leisten. Die Erfahrung zeigt, dass die Frauen mit ihren Entscheidungen und zuletzt auch mit den Resultaten der Rekonstruktion am besten zufrieden sind, wenn sie aktiv in den Entscheidungsprozess involviert gewesen sind.

[1] Dr. Elmar Fritsche und Dr. Susanne Bucher arbeiten in einer wöchentlichen interdisziplinären onkoplastischen Sprechstunde im Rahmen des zertifizierten Brustzentrums zusammen

Die Brustrekonstruktion erfolgt meistens in 2 Behandlungsschritten:

1. Rekonstruktion der Form der Brust
2. Rekonstruktion des Brustwarzen/Brustwarzenhof-Komplex, falls dies von der Patientin gewünscht wird.

Die Rekonstruktion der Form der Brust kann entweder zusammen mit der Ablatio erfolgen (Sofortrekonstruktion) oder erst nach Abschluss der gesamten Primärbehandlung, inkl. Chemotherapie (Spätrekonstruktion). Grundsätzlich kann die Rekonstruktion entweder mit Implantaten oder mit autologem Gewebe erfolgen. Der Entscheid für oder gegen eine Technik richtet sich nach einer Reihe von Kriterien, wie Grösse und Ausdehnung des Tumors, der Grösse der zu rekonstruierenden Brust und der Grösse der gesunden Brust, den anatomischen und physischen Gegebenheiten und nicht zuletzt der Erwartungshaltung, den Wünschen und der Risikobereitschaft der Frauen.
Die Rekonstruktion des Brustwarzen/Brustwarzenhofes erfolgt häufig erst 3 Monate nach Abschluss der Form- und Volumenrekonstruktion. Im gleichen Eingriff erfolgt dann meist eine symmetrieangleichende Operation der gesunden Brust, überwiegend als Reduktionsplastik oder Straffungsoperation.

## Rekonstruktion mit Implantaten

Für die Rekonstruktion mit Implantaten stehen verschiedene Optionen zur Verfügung. Möglich ist eine Sofortrekonstruktion mit einem definitivem oder einem adjustierbarem Implantat, eine zweizeitige Rekonstruktion mit einem Gewebe-Expander oder die Kombination mit autologem Gewebe.
Eine Sofortrekonstruktion mit einem kleinen definitiven Silikon-Implantat kommt nur für wenige Frauen in Frage, die kleine, kaum ptotische Brüste und zudem eine sehr gute Hautqualität haben. Bei der zweizeitigen Implantatrekonstruktion wird in einem ersten Schritt ein Gewebe-

*Abb. 1.* 56-jährige Patientin 6 Monate nach Rekonstruktion der rechten Brust mit Expanderprothese und Straffung der linken Brust

expander submuskulär unter den M. pectoralis major bzw. serratus anterior plaziert. Dies kann bereits anlässlich der Brustamputation aber auch nach der Brustamputation erfolgen. Nach der Wundheilung kann dann das repetitive Auffüllen des Expanders in der wöchentlichen Konsultation erfolgen. Diese Phase erstreckt sich häufig über einen Zeitraum von 6–10 Wochen, bis das gewünschte Volumen erreicht ist. In einigen Fällen wird bewusst das angestrebte Volumen überschritten, da postoperativ immer eine gewisse Schrumpfung eintritt. Nach erfolgter Füllung wird in der Regel 1–2 Monate zugewartet, in welcher sich das Gewebe vom Expandieren erholen kann bis dann das definitive Implantat anstelle des Expanders eingesetzt wird.

Nicht alle Frauen, die diese Art der Rekonstruktion wünschen sind gute Kandidatinnen. Bestrahlung oder ausgedehnte Hautresektion eignen sich aufgrund der Rigidität des Weichteilmantels weniger für diese Technik. Diesen Frauen kann diese Option nur in Kombination mit autologem Gewebetransfer vom Rücken oder Abdomen angeboten werden. Dadurch wird der Eingriff deutlich verlängert und das Risiko von Komplikationen auch an der Entnahmestelle steigt an.

Die Implantate bestehen grundsätzlich aus einer festen Silikon-Hülle, gefüllt entweder mit Kochsalzlösung oder viel häufiger aus Silikon-Gel. Der Markt bietet heute eine Vielzahl von Implantaten an die bezüglich Form (Rund/Anatomisch), Oberfläche (Texturiert/Nicht-texturiert) und Grösse variieren.

Die Vorteile der Implantatrekonstruktion sind vor allem in den kurzen Operationszeiten zu sehen und der Tatsache, dass keine zusätzlichen Narben entstehen. Nachteilig bei dieser Technik sind vor allem das Risiko von Kapselkontrakturen, Kapselrupturen und Spätinfekte, die eine Entfernung oder einen Austausch der Prothesen notwendig machen können. Frühkomplikationen im Sinne von Hämatomen oder Frühinfekten sind möglich aber insgesamt selten. Die Inzidenz von Komplikationen steigt bei Patientinnen mit postoperativer Bestrahlung deutlich an. Diese Patientinnen eignen sich besser für eine Rekonstruktion nur mit autologem Gewebe.

Das zu erzielende Resultat mit der Implantatrekonstruktion wird bestimmt durch eine Brust, die wenig Projektion aufweist und kaum ptotisch ist. Bei andern Frauen wird zwangsläufig eine Angleichungsoperation der Gegenbrust bei unilateraler Rekonstruktion notwendig werden.

*Abb. 2.* 52-jährige Patientin 6 Monate nach Brustrekonstruktion rechts mit Latissimus-dorsi-Muskellappenplastik mit Implantat

*Abb. 3.* 64-jährige Patientin 5 Monate nach Brustrekonstruktion rechts mit Latissimus-dorsi-Muskellappenplastik ohne Implantat

**Autologe Brustrekonstruktion**

Die Brustform kann auch mit körpereigenem Gewebe rekonstruiert werden. Als Spenderregion kommen in erster Linie der Rücken und das Abdomen und in zweiter Linie das Gesäss in Frage. Haut, Fett und/oder Muskelgewebe werden entweder gestielt oder frei mikrovaskulär zum Thorax gebracht, um dort Volumen und Form der Brust zu rekonstruieren. Der häufigste gestielte Lappen zur Brustrekonstruktion ist die Latissimus-dorsi-Muskellappenplastik. Dabei wird eine Hautspindel mit anhaftendem Fettgewebe über dem Muskel zusammen mit diesem Muskel vom Rücken nach vorne in den ursprünglichen Brustbereich rotiert unter Erhaltung der Durchblutung über das thorakodorsale Gefässbündel. Der Muskel wird dabei an seinem humeralen Ansatz vollständig abgelöst, um bei der Rekonstruktion möglichst viel Freiheit zu erhalten. Leider reicht häufig das Volumen der Latissimus-dorsi-Lappenplastik alleine nicht aus, um eine grössere Brust zu rekonstruieren. Daher wird diese Technik oft kombiniert mit einem Implantat, welches unter den Muskel eingebracht wird.

*Abb. 4.* Hebedefektnarben bei 59-jähriger Patientin am Rücken 12 Monate nach Brustrekonstruktion beidseits mit Latissimus-dorsi-Muskellappenplastiken

Eine andere Möglichkeit der autologen gestielten Brustrekonstruktion ist die Wiederherstellung der Brust mit dem Transverse-Rectus-Abdominis-Myocutaneous Flap (TRAM-Flap). Dieser Lappen besteht aus Haut und Fett-

*Abb. 5.* 51-jährige Patientin 7 Monate nach Brustrekonstruktion links mit gestieltem TRAM-Lappen und symmetrisierender Bruststraffung rechts. Der Lappenstiel ist subcutan am Oberbauch erkennbar

gewebe in der Unterbauchregion über den beiden Rectus abdominis Muskeln unterhalb des Bauchnabels und einem der beiden Rectus abdominis Muskeln. Der myokutane Lappen wird durch einen subkutanen Tunnel der Bauchwand hinauf zur Brust gezogen und dort zur Brust modelliert. Die vordere Rectusscheide kann meist direkt geschlossen werden, gelegentlich wird ein kleines synthetisches Netz zur Verstärkung eingesetzt.

Autologes Gewebe kann nicht nur gestielt zum Thorax gebracht werden, sondern auch durch mikrochirurgische Anastomosierung der Lappengefässe, also einem freien mikrovaskulären Gewebetransfer. Als Anschlussgefässe eignen sich entweder die thorakodorsalen Gefässe oder häufiger die Mammaria-Interna Gefässe. Um die Mammaria-Interna Gefässe benützen zu können, ist es notwendig, 2–3 cm Knorpel der 3. oder 4. Rippe am Übergang zum Sternum zu resezieren. Als Spenderregion für die freie Lappenrekonstruktion der Brust eignet sich vor allem die Unterbauchregion zwischen der oberen Begrenzung der Schamhaarregion und dem Bauchnabel. Wir unterscheiden dort zwischen 3 Arten von freien Lappen zur Brustrekonstruktion. In Frage kommt der freie TRAM-Flap, bei welchem 2–3 cm Rectus-Abdominis-Muskulatur in den Lappen integriert sind. Dies entspricht der gestielten TRAM-Variante mit dem Unterschied, dass bedeutend weniger Muskulatur geopfert werden muss. Die zweite Möglichkeit stellt der Deep-Inferior-Epigastric-Perforator Flap (DIEP) dar. Dieser basiert auf 1–3 Perforatoren der Arteria epigastrica profunda, welche durch den Rectus abdominis zum Fett und zur Haut des Unterbauches ziehen. Dabei wird im Idealfall keinerlei Muskelgewebe zur Brustrekonstruktion geopfert. Die dritte Option vom unteren Abdomen stellt der Superficial-Inferior-epigastic-Artery Flap (SIEA) dar. Die Gefässversorgung basiert dabei auf subkutanen Gefässen des Unterbauches.

Als Spenderregion für freie Lappen kommt auch das Gesäss in Frage. (Superior-gluteal-artery-Perforator Flap, S-GAP Flap). Diese Region stellt aber nicht die erste Wahl dar, sondern ist speziellen Einzelfällen überlassen.

*Abb. 6.* 47-jährige Patientin 8 Monate nach Brustrekonstruktion links mit DIEP-Lappen und Bruststraffung rechts

*Abb. 8.* 58-jährige Patientin 2 Jahre nach Brustrekonstruktion beidseits mit DIEP-Lappenplastiken

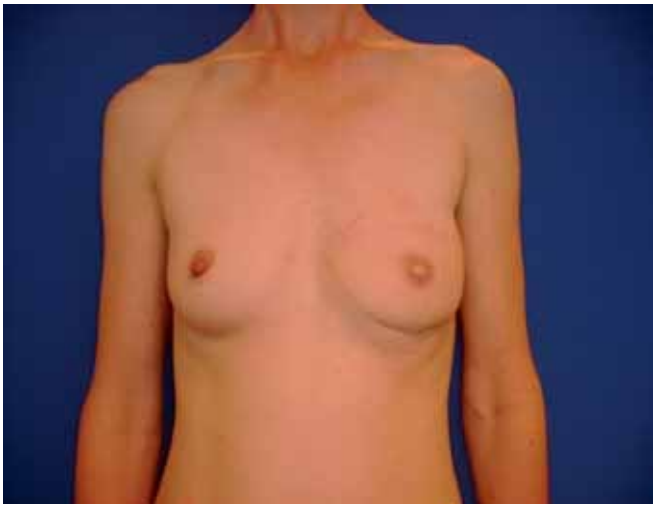

*Abb. 7.* 44-jährige Patientin 6 Monate nach Brustrekonstruktion links mit DIEP-Lappen

*Abb. 9.* 62-jährige Patientin 4 Monate nach Brustrekonstruktion beidseits mit DIEP-Lappenplastiken

Der Vorteil der autologen Brustrekonstruktion ist darin zu sehen, dass es mit diesen Methoden gelingt, eine natürlichere Brust mit mehr Projektion und Ptose zu rekonstruieren. Die Nachteile sind in den deutlich längeren Operationszeiten (2–8 Stunden), dem grösseren Blutverlust, den längeren Rekonvaleszenzzeiten und vor allem den zu-

*Abb. 10.* Hebedefektnarbe am Abdomen bei 45-jähriger Patientin 15 Monate nach Brustrekonstruktion links mit DIEP-Lappenplastik

sätzlichen Narben am Rücken, Abdomen oder Gesäss zu sehen. Bei Gewebeentnahme am Abdomen kann zusätzlich eine Bauchwandschwäche oder eine Hernie auftreten. Bei Gewebenekrosen bei gestieltem oder freiem Gewebetransfer sind zusätzliche Eingriffe notwendig. Die Inzidenz von Komplikationen steigt mit dem Alter der Patientinnen. Sie ist höher bei Raucherinnen und deutlich übergewichtigen Patientinnen und Frauen mit Diabetes.

**Diskussion**

Die Brustrekonstruktion sollte bei Frauen, die wegen eines Brustkrebses behandelt werden bereits im Therapiekonzept integriert sein, da diese Möglichkeit durchaus die Entscheidung für oder gegen eine Methode beeinflussen kann. Im Idealfall wird eine betroffene Frau im Rahmen eines zertifizierten Brustzentrums von einem multidisziplinären Team beraten, dem ein plastischer Chirurg angehört, der vertraut ist mit allen Techniken der Brustrekonstruktion. Die Entscheide, die getroffen werden müssen, sind einerseits die Wahl des Rekonstruktionsverfahrens und ob dieser Eingriff als Sofort- oder als Spätrekonstruktion durchgeführt werden soll. Es gibt Gründe, die sowohl für eine Sofortrekonstruktion sprechen als auch für eine Spätrekonstruktion. In der Regel wird das postoperative Ergebnis von Frauen mit Spätrekonstruktion als besser bewertet, als bei Frauen mit Sofortrekonstruktion, da letztere nie mit der Deformität der Brustamputation gelebt haben. Allerdings gibt es keine schlüssigen Hinweise, dass die Spätrekonstruktion psychologische Vorteile bringt.

Bisher gibt es keine Hinweise, dass bei Fällen mit autologer Rekonstruktion Lokalrezidive nicht oder später entdeckt werden. Für eine Sofortrekonstruktion spricht die Tatsache, dass es einfacher ist, bei umittelbaren Brustaufbau den Submammärfalt zu erhalten und damit das ästhetische Resultat besser ist und dass der emotionale Stress für die Frauen postoperativ geringer ist.

Bei der Wahl des Rekonstruktionsverfahrens (Implantat, autologe Rekonstruktion, Kombinationsverfahren) müssen die Wünsche der betroffenen Frau ins Zentrum gestellt werden. Sind ihre Vorstellungen und Erwartungshaltung mit dem Verfahren zu erreichen oder nicht? Kann die Frau dem psychologischen Stress standhalten, wenn Komplikationen bei aufwändigen freien gestielten Lappenrekonstruktionen auftreten? Es ist wichtig, den Frauen alle Möglichkeiten der Rekonstruktion mit Vor-und Nachteilen wertfrei vorzustellen, damit Sie selbst zu einer Entscheidung kommen. Dies ist die beste Grundlage, dass das Ziel einer erfolgreichen Rekonstruktion der amputierten Brust mit einer Steigerung der Lebensqualität der betroffenen Frau erreicht werden kann.

**Literatur** bei Dr. Elmar Fritsche