4 I 08

FHA
Frauenheilkunde aktuell

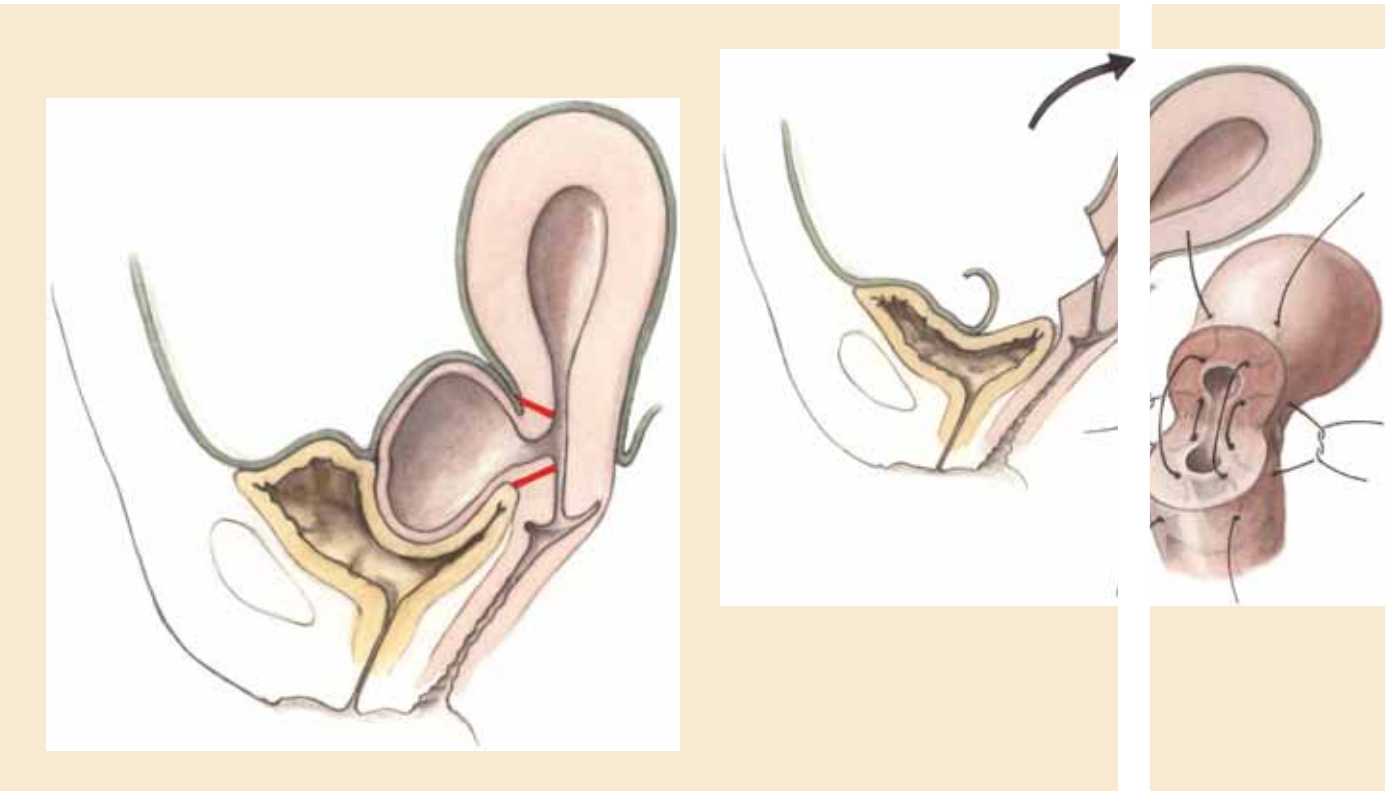

Fibroepitheliale Tumoren der Brust

weitere Themen

Newspeak 3

Spätkomplikation nach Sectio 25

Im Bild 27

Senologie up to date 29

Im Dialog: Picasso's Traum 36

Daten Fakten Analysen

ISSN 1021-5697

FHA
Frauenheilkunde aktuell
www.frauenheilkunde-aktuell.ch

© Copyright 2008 bei den Herausgebern
ISSN 1021-5697

in

- Kaugummikauen nach grösseren Operationen
  Arch.Surg. 2008; 143: 788–93
- Schwarze Schokolade senkt bei mässigem Konsum das C-reaktive Protein und ist wahrscheinlich kardioprotektiv
  J. Clin. Nutrition 2008; 138: 1939–1940
- Topische Applikation von Sinecatechin Salbe (Vervigen), einem Extrakt von Grünteeblättern, reduziert Condylomata acuminata signifikant
  Obstet. Gynecol. 2008; 111: 1371

out

- TOT bei intrinsischer Urethralinsuffizienz
  Am. J. Obstet. Gynecol. 2008; 199: 76.e1-76.e4
- Chemotherapie als Zusatz zur Radiotherapie verbessert die Überlebensrate bei chirurgisch gestagetem Hochrisikoendometriums-karzinom
  Gynecol. Oncol. 2008; 110: 190–195
- Menopause verschlechtert Urininkontinenz
  Obstet. Gynecol. 2008; 111: 676–67

Impressum

Herausgeber

Prof. Dr. med. M.K. Hohl
Chefarzt Frauenklinik
Kantonsspital Baden
CH- 5404 Baden
Tel.: +41 56 486 35 02
Fax + 41 56 486 35 09
frauenklinik@ksb.ch
www.frauenklinik.ch

Prof. Dr. med. B. Schüssler
Chefarzt Frauenklinik
Kantonsspital Luzern
CH- 6004 Luzern
Tel.: +41 41 205 35 02
Fax +41 41 205 59 32
bernhard.schuessler@ksl.ch
www.ksl.ch

Prof. Dr. med. P. Scheidel
Chefarzt Frauenklinik
Marienkrankenhaus
D-22087 Hamburg
Tel. +49 40 254 616 02
Fax +49 40 254 616 00
scheidel.gyn@marienkrankenhaus.org
www.marienkrankenhaus.org

Die Realisierung von Frauenheilkunde aktuell wird mit der Unterstützung folgender Firmen ermöglicht:

MERCK SERONO
AstraZeneca
Gynecare

Abonnementspreis
Ein Jahresabonnement (Kalenderjahr) kostet CHF 83,95 incl. MWSt. (7,6 %) und Versandkosten. Die Zeitschrift erscheint 4× jährlich.

Für den Inhalt außerhalb des redaktionellen Teiles (insbesondere Anzeigen, Industrieinformationen, Pressezitate und Kongressinformationen) übernimmt die Schriftleitung keine Gewähr. Eine Markenbezeichnung kann warenzeichenrechtlich geschützt sein, auch wenn bei ihrer Verwendung in dieser Zeitschrift das Zeichen ® oder ein anderer Hinweis auf etwa bestehende Schutzrechte fehlen sollte. Für Satzfehler, insbesondere bei Dosierungsangaben, wird keine Gewähr übernommen.
Die Zeitschrift sowie alle in ihr enthaltenen einzelnen Beiträge und Abbildungen sind urheberrechtlich geschützt. Jede Verwertung, die nicht ausschliesslich vom Urheberrechtsgesetz zugelassen ist, bedarf der vorherigen Zustimmung des Verlages. Das gilt insbesondere für Vervielfältigungen, Bearbeitungen, Übersetzungen, Mikroverfilmungen und die Einspeicherung und Verarbeitung in elektronischen Systemen.

Titelbild: Sakkulation der Sektionarbe

Inhalt 17/4/2008

Betrifft	Newspeak ***Die Herausgeber***	3
Thema	Fibroepitheliale Tumoren der weiblichen Brust ***Prof. H. Peter Scheidel, Dr. Karin Schulz-Bischof, Prof. Christoph Lindner, Dr. Kirsten Graubner, Prof. Axel Niendorf***	4
Für Sie kommentiert	Postoperative Rezidivprophylaxe nach chirurgischer Entfernung von Endometriomen? Antibiotikaprophylaxe beim DR III und IV? Inkontinenz und Prolaps: Gibt es eine genetische determinierte Prädisposition?	13
Wussten Sie schon ...	Schwarze Schokolade und kardiovaskuläre Gesundheit. Die Augen älterer Menschen spielen bei Schlafstörungen und Depressionen ein Rolle. Fachbereich „Soft Tissue Repair Implantate“ in Deutschland gegründet. Postmenopausaler Hormonersatz und gastroösophagealer Reflux. Myomembolisation und intraabdominelle Adhäsionen. Mütterliche Gewichtszunahme führt in der Schwangerschaft zu Makrosomie. Mit zunehmender Oxytocin-Dosis steigt das Uterusruptur-risiko.	18
Think!	Irreguläre Uterusblutungen und sekundäre Sterilität nach Sectio caesarea ***Dr. Markus Hodel, Dr. Claudia Kurtz, Prof. Bernhard Schüssler***	24
Im Bild	Weihnachten im Engadin	27
Senologie up-to-date	Prognostische und prädiktive Faktoren ***Dr. Nik Hauser, Prof. Michael K. Hohl***	28
Internet-News	www.onkozert.de; www.weihnachten.de; www.time2sms.de/sms-sprueche/neujahr;	33
Im Dialog	Die Zeitschrift „The Breast“ und Picassos Gemälde „Der Traum“. Wie muss man das interpretieren, **Frau Rosengart**? ***Prof. Bernhard Schüssler***	36
Feedback	Leserbrief	39

Newspeak

Der Begriff stammt aus dem Roman „1984“ von George Orwell. Dort wird vom totalitären Regime eine neue Sprache verordnet mit der Absicht, das Denken und Handeln der Menschen zu kontrollieren, indem sie beispielsweise nicht einmal mehr an Aufstand denken können, da die Worte dazu fehlen, den Begriff „frei“ z.B. gibt es nur noch in der Bedeutung von „ohne“ („der Rasen ist frei von Unkraut“).
Der von Orwell geprägte Ausdruck „doublethink“, der die Fähigkeit bezeichnet zwei einander widersprechende Denkweisen gleichzeitig als wahr zu akzeptieren, ist durchaus modern und das „duckspeak“ (Entenquak), d.h. zu sprechen ohne zu denken wird mindestens, wenn es dem „mainstream“ entspricht, durchaus positiv gewertet.

Da Menschen in Sprache denken, ist die Versuchung durch Sprache zu manipulieren, für viele, vor allem auch Politiker verlockend und dementsprechend auch weit verbreitet.

Im Zeitalter der „political correctness“ erlebt auch eine manipulatorische Variante, der Euphemismus (vom griechischen euphemi = schönreden, beschönigen) eine Blütezeit.

Beispiele? Besonders aktuell: Wachstumspause statt Rezession, Wertsteigerungspause statt Verlust (Börse), Chance statt Katastrophe, Investitionen des Staates anstatt Ausgaben.
Interessant auch die Entwicklung des „Invaliden“ über den „Behinderten“ zum „behinderten Menschen“ bis hin zum unübertroffenen italienischen „persone diversamente abili“ (anders begabte Personen). Da passt auch die Gesundheitskasse besser als die Krankenkasse.

Den Herausgebern von „Frauenheilkunde aktuell“ ist es ein Anliegen, alles so klar und deutlich wie eben möglich darzustellen.
Wenn wir in Anlehnung an George Orwell unsere Freiheit auch so definieren, Dinge schreiben zu dürfen, die man nicht hören will, so bitten wir um Nachsicht.

Und Sie, liebe Leserinnen und Leser bitten wir, unnachsichtig zu sein, wenn wir gegen unsere Prinzipien verstossen sollten.

Die Herausgeber

Prof. H. Peter Scheidel, Frauenklinik
Dr. Karin Schulz-Bischof
Institut für Pathologie, Marienkrankenhaus Hamburg
Prof. Christoph Lindner, Dr. Kirsten Graubner
Frauenklinik Elim, Diakonie Klinikum Hamburg
Prof. Axel Niendorf, Gemeinschaftspraxis für Pathologie Hamburg

Fibroepitheliale Tumoren der weiblichen Brust: Zur Therapie und Prognose phylloider Tumoren

Phyllodes-Tumoren (PT) machen 0.3–1 % aller Primärtumoren der Mamma und ca. 2.5 % der fibroepithelialen Tumoren in der Brust aus. Meist sind Frauen mittleren Alters betroffen (zwischen 40 und 50 Jahren). Seltene Fälle bei männlichen Patienten wurden berichtet. Spezifische Risikofaktoren sind nicht bekannt. Phyllodes-Tumoren stammen vermutlich von intralobulärem oder periduktalem Stroma ab, sie können sich auch de novo oder aus einem Fibroadenom entwickeln.

Zu den differentialdiagnostischen Befunden gehört in erster Linie das Fibroadenom, welches in der bildgebenden Diagnostik (Mammographie, Sonographie) nicht von phylloiden Tumoren zu unterscheiden ist. Zur sicheren Diagnostik ist die histopathologische Beurteilung (PE, TE entweder offen oder durch multiple Stanzbiopsien) unverzichtbar.

Die Probleme der Diagnostik, Therapie und Prognose phylloider Tumoren sollen zunächst an zwei Fallbeispiele dargestellt werden.

Fall 1

Eine 57jährige Patientin stellt sich mit einem exulzerierenden Mammatumor links in der Brustambulanz im Marienkrankenhaus vor (Abb. 1 und 2). Genauere Angaben darüber, wie lange der Tumor besteht konnte sie nicht machen, da sie sich in den letzten Jahren intensiv um die Pflege der Mutter gekümmert habe. Eine in Lokalanästhesie aus dem ulzerierenden Anteil entnommene Probeexzision ergab einen fibroepithelialen Tumor ohne Hinweise auf Malignität. Präoperative Umgebungsuntersuchungen (Mammographie rechts, Röntgen Thorax und Oberbauchsonographie) waren unauffällig. Unter dem

Abb. 1 und 2. Präoperative Aufnahmen des exulzerierenden Mammatumors

Abb. 3 und 4. Postoperative Aufnahmen nach Mastektomie und plastischer Deckung durch lokale Hautverschiebung

Abb. 5 und 6. 11 Monate postoperativ ohne Anhalt für Lokalrezidiv

Abb. 7 und 8. Operationspräparat

Verdacht auf einen ausgedehnten exulzerierenden phylloiden Tumor wurde der Patientin zur einfachen Mastektomie mit Defektdeckung durch lokale Hautverschiebung geraten. Der postoperative Verlauf war komplikationslos (Abb. 3 und 4).
Bei einer Nachbeobachtungszeit von 11 Monaten ist die Patientin bislang rezidiv frei geblieben (Abb. 5 und 6).

Abb. 9. Auf den lamellierenden Schnitten von basal ist der grobknotige polyzyklisch und glatt begrenze Tumor mit Zysten gut zu erkennen

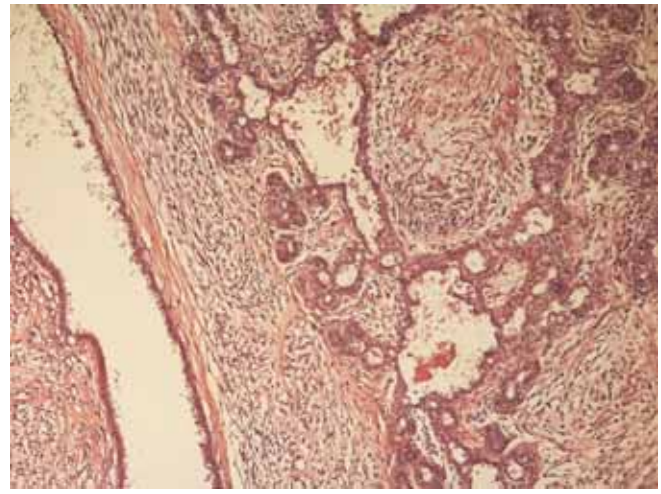

Abb. 10. Histologisches Bild (s. Text)

Die histologische Untersuchung des OP Präparates (Abb. 7 bis 9) ergab einen 30 cm großen, partiell regressiv veränderten, phylloiden Tumor mit einer Hautulzeration. Aufgrund der geringen Kernpleomorphie, kaum

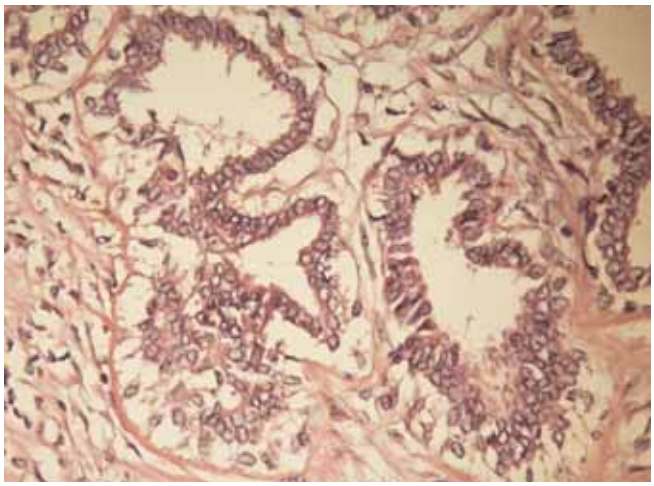

Abb. 11. Histologisches Bild (s. Text)

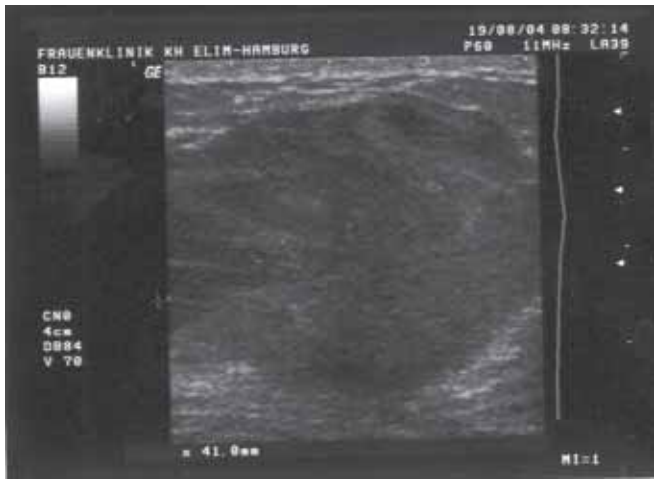

Abb. 12. Sonographisches Bild des soliden Mammatumors

nachweisbaren Mitosen und des nach außen hin verdrängenden, knotigen und gut begrenzten Tumorwachstums einem low-grade Tumor entsprechend, allerdings mit Ausdehnung bis an den basalen Resektionsrand. Mikroskopisch finden sich bei dieser Patientin blattartige und grobknotige Protrusionen hyperzellulären Stromas in z.T. zystisch dilatierte Hohlräume, ausgekleidet von einem zweischichtigen, herdförmig zylindrisch prominenten Epi- und Myothel (Abb. 10). Nukleären Atypien und Mitosen fehlen (Abb. 11).

Der schwer vorher zu sagende und therapeutisch kaum zu beeinflussende Verlauf geht aus der folgenden Kasuistik hervor.

Fall 2

Im März 2003 wird bei einer 39jährigen Patientin in der Frauenklinik ELIM (Chefarzt Prof. Ch. Lindner) die Exstirpation eines ca. 5 cm großen Tumors durchgeführt. Histologisch (Prof. Axel Niendorf) ergibt sich ein zellreiches Fibroadenom. Im August 2004 wird erneut ein 5.5 × 4.5 × 4 cm großer Tumor exstirpiert (Abb. 12). In der Histologie zeigt sich jetzt ein biphasischer Tumor der Phyllodesgruppe mit überwiegend mesenchymaler Komponente im Sinn eines „high-grade phylloiden Tumors“. Unter Kenntnis des Vorbefundes wird dies als Rezidiv eines Phyllodes-Tumors interpretiert. Im Februar 2005 kommt es erneut zu einem Rezidiv mit einem max. Durchmesser von 2,5 cm. Dieses wird als „low-grade“-Phyllodes-Tumor klassifiziert. Im Dezember 2005 kommt es zum 3. Rezidiv. Histologisch handelt es sich jetzt erstmals um ein monophasisch differenziertes Rezidiv, entsprechend einem periduktalen Stromasarkom.
Aufgrund der Besonderheit des Falles werden die Präparate einem Referenzpatholgen (Univ. Prof. F. Moinfar, Institut für Pathologie der Universität Graz) zur Zweitbeurteilung übersandt. Dieser bestätigt, dass in der Probe vom März 2003 ein klassisches Fibroadenom noch ohne Hinweis auf einen Phyllodes-Tumor vorgelegen hat (Abb. 13 und 14). In der Probe vom August 2004 zeigte sich ein phylloider Tumor mit „stromal overgrowth“, geringen bis mäßigen Zellatypien und 3 bis 4 Mitosen in

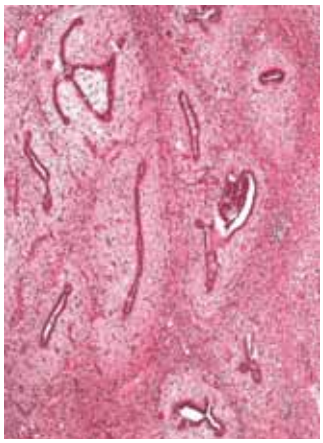
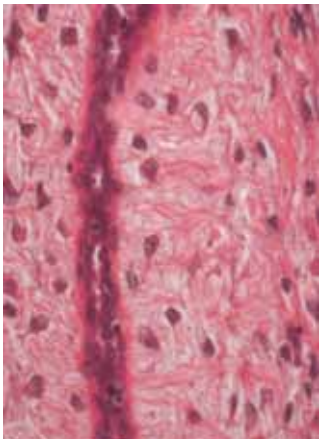

Abb. 13 und 14. März 2003

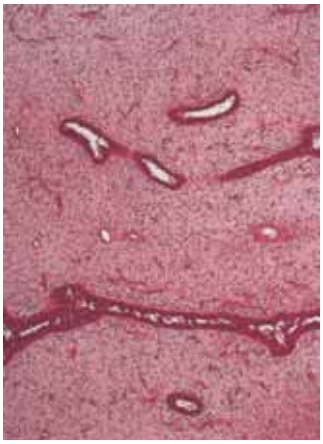
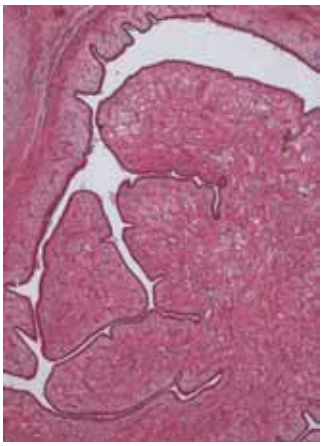

Abb. 15 und 16. August 2004

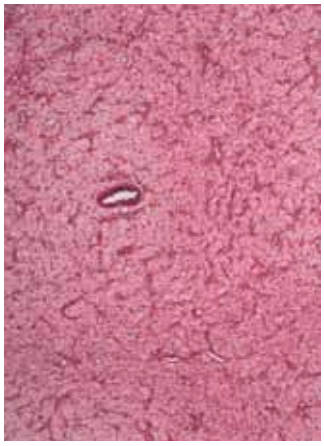
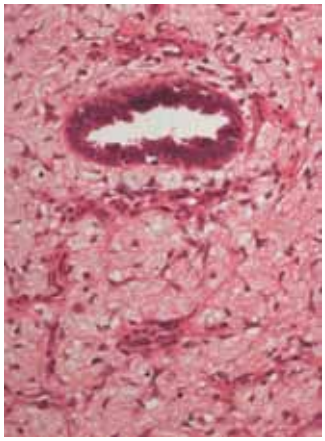

Abb. 17 und 18. Februar 2005

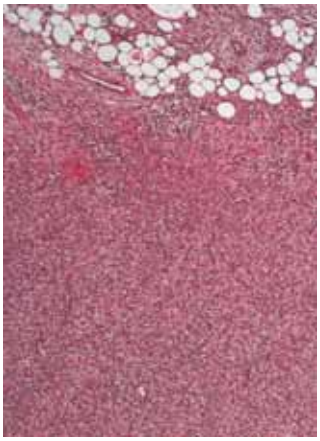
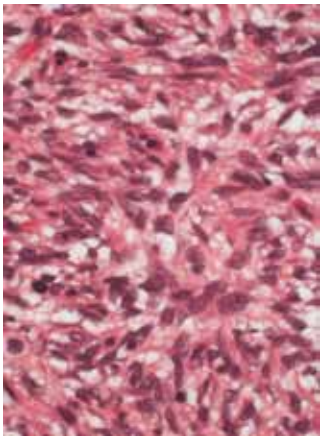

Abb. 19 und 20. Dezember 2005

Die Abbildungen 13–20 zeigen den jeweiligen morphologischen Aspekt der Patientin aus der Falldarstellung 2. Im März 2003 lautete die Diagnose "zellreiches Fibroadenom", im August 2004 zeigte sich ein Phyllodes-Tumor mit "stromal overgrowth", im Februar 2005 erneut ein Phyllodes-Tumor mit "stromal overgrowth". Auffällig ist ein Shift bezüglich der Komposition in Richtung eines abnehmenden Anteils der epithelialen Komponente und eines zunehmenden Anteil der mesenchymalen Komponente.

Abb. 21. Patientin nach viermaliger Tumorextirpation in der linken Brust, Hautreduktion und Angleichung rechts

10 HPF (Abb. 14 und 15). Die Probe vom Februar 2005 zeigt ebenfalls einen gut umschriebenen, phylloiden Tumor mit geringen Atypien und geringer mitotischer Aktivität (Abb. 17 und 18). Im Dezember 2005 zeigt sich jedoch eine hochgradige mitotische Aktivität mit bis zu 10 Mitosen pro 10 HPF, „stromal overgrowth“ und nukleären Atypien, somit ein eindeutiger high- grade Pyllodes-Tumor (Abb. 19 und 20).
Bislang ist die Patientin trotz der brusterhaltenden Therapie rezidivfrei und ohne Anzeichen einer Metastasierung. Bei viermaliger organerhaltender Therapie ist es durch eine angepasste Hautreduktion gelungen die Brustform zu erhalten (Abb. 21).

Phyllodes-Tumoren

Definition

Unter „phylloiden Tumoren“ (der frühere, heute nicht mehr gebräuchliche Begriff für diese Tumoren lautete: Cystosarcoma phylloides) versteht man heute einen Gruppe von biphasischen Tumoren, im Prinzip analog den Fibroadenomen, jedoch mit hyperzellulärem Stroma und „blattartigen“ oder „fingerartigen“ Strukturen. Bildgebend imponiert der PT als gut begrenzter, rundlicher Tumor mit Spalten und Zysten, manchmal auch Verkalkungen.

Klinik

Meist handelt es sich um unilaterale feste, schmerzlose Knotenbildung ohne Hautfixation, häufig im oberen äußeren Quadranten der Brust. Als Folge des Tumorwachstums kann die Haut verdrängt und ausgedünnt werden, bis hin zu trophischen Störungen, die dann – sehr selten – zu einer Exulzeration führen. Die durchschnittliche Tumorgröße beträgt 4–5 cm. Multifokale oder bilaterale PTs sind selten. Phylloide Tumoren verhalten sich meistens benigne, Rezidive sind aber nicht selten und ein kleiner Anteil der Patientinnen entwickelt hämatogene Metastasen.

Histologie

Es gibt viele Grading Systeme (und -versuche) mit 2 oder 3 Untergruppen, aber kein universell anerkanntes und gebräuchliches Grading, da die Vorhersage zum biologischen Verhalten im Einzelfall schwierig ist. Semiquantitative Bestimmung der stromalen Zellularität, der zellulären Pleomorphie, der mitotischen Aktivität und der randlichen Begrenzung sowie die Größe (>, < 4cm) werden zur Beurteilung herangezogen. PTs mit intermediate (WHO: Borderline) grade sollten als low grade Tumoren klassifiziert werden, da Lokalrezidive das Hauptproblem dieser Tumorentität darstellen. Aktuell wird differenziert (nach F. Moinfar) zwischen:

1. Low grade Phyllodes-Tumoren: Größe unter 4 cm, verdrängendes Tumorwachstum, keine oder geringe zytologische Atypien,0–2 Mitosen pro HPF, Klinisch: Rezidivrisiko, aber Metastasierung sehr unwahrscheinlich: **„low malignant potential“** und
2. High grade Phyllodes-Tumoren: infiltrierendes oder verdrängendes Tumorwachstum in der Peripherie,

mäßige bis schwere Atypien, 3 oder mehr Mitosen pro HPF, außerdem Auftreten von „stromal overgrowth“. Klinisch: hohes Rezidivrisiko, Metastasierung möglich: **„high malignant potential“**.

Keines der genannten Kriterien kann alleine für sich zur Dignitätsabschätzung herangezogen werden. Der Nachweis von „stromal overgrowth“, zellulären Atypien, erhöhte Mitoserate, Tumorgröße und die nicht ausreichende Resektion im Gesunden geht mit einem erhöhten Rezidiv-Risiko einher. Praktisch alle Patientinnen bei denen später eine Metastsierung auftritt, zeigten eines oder mehre dieser Merkmale. Der Begriff des „benignen“ Phyllodes-Tumors sollte vermieden werden.

Therapie

Die Behandlung der phylloiden Tumoren ist operativ. Standard ist die Lumpektomie mit vollständiger Entfernung des Tumors im Gesunden mit einem Sicherheitsabstand von min. 1 cm, besser 2 cm (Wei-Hong Chen et al., J. Surg. Oncol. 2005;91:185–194). Auch bei sorgfältigem Vorgehen sind in bis zu 20 % der Patientinnen die Resektionsränder befallen. Bei großen Tumoren (ungünstige Tumor-Brust Relation) und/oder unscharf begrenztem, infiltrierendem Tumorwachstum in der Peripherie ist deshalb die einfache Mastektomie als Therapie der Wahl anzusehen. In diesen Fällen kann eine primäre Brustrekonstruktion durchgeführt werden. Eine axilläre Lymphknotendissektion ist nicht indiziert, da die Lymphknoten praktisch nie befallen sind. Der intraoperative Schnellschnitt ist zur Differenzierung der Phyllodes-Tumoren unzuverlässig, kann aber eine Aussage über die Resektionsränder ermöglichen.

Allgemein kommt es bei bis ca. 20 % der PTs zu Rezidiven, meistens innerhalb der ersten 2 Jahre nach Diagnosestellung. Das Rezidiv-Risiko ist bei großen Primärtumoren, knappen Resektionsrändern und negativen histopathologischen Kriterien erhöht. Beide dargestellten Fälle zeigen die Wertigkeit der konsequenten operativen Therapie. Rezidive können im Laufe der Zeit biologisch aggressiver werden und sich zu high grade Tumoren entwickeln. Metastasen kommen in weniger als 5 % der Fälle vor. Sie entstehen meist auf hämatogenem Weg (Lunge, Knochen). Die Metastasen sind normalerweise monophasich, d.h. sie zeigen keine epitheliale Tumorkomponente mehr. Obwohl häufig empfohlen, ist der Nutzen einer postoperative Strahlentherapie bei kompletter Tumorentfernung bislang nicht nachgewiesen (Barrow et al., Radiother. Oncol. 1999; 52:173–178).

Gleiches gilt für die adjuvante Chemotherapie. Eine adjuvante Chemotherapie mit Doxorubicin und Dacarbazine zeigte keinen Einfluss auf das rezidivfreie Überleben bei prognostisch ungünstigen „high-grade“ phylloden Tumoren der Brust (Morales-Vásquez, F. et al., Breast Journal, 2007;13:551–556).

Da die Tumoren häufig hormonrezeptornegativ sind (Asoglu et al. Ann Surg Oncol 2004;11:1011), entfällt auch die Möglichkeit einer endokrinen Therapie. Da die meisten mitotisch aktiven Phyllodes-Tumoren CD 117 (Tyrosinekinase Rezeptor) positiv sind, könnte eine Therapie mit neuen Substanzen wie Imatinib (Glivec [R]) diskutiert werden. Imatinib ist ein spezifischer Hemmstoff, welcher die Aktivität der Tyrosinkinase ABL in den Tumorzellen blo-

Kernaussagen

- Phyllodes-Tumoren gehören zu den fibro-epithelialen Tumoren der Brust. Sie können in Tumore mit einem low“ oder „high-malignant-potential“ unterteilt werden.
- Trotz aller Versuche die Tumoren nach histopathologischen Kriterien entsprechend zu klassifizieren, lässt sich das biologische Verhalten im Einzelfall nicht sicher vorhersagen.
- Basis der Therapie ist die **operative Exzision weit im Gesunden**. Zusätzliche Maßnahmen wie Chemo- und/oder Strahlentherapie sind ohne gesicherten Nutzen.

ckiert und zur Behandlung der chronischen myeloischen Leukämie (CML) und gastrointestinaler Stromatumoren (GIST) eingesetzt wird. Zumindest bei metastasierenden Tumoren scheint ein probatorischer Einsatz denkbar. Klinische Studien liegen nicht vor, sind aber auch bei der Seltenheit des Tumors kaum zu erwarten.

Das Behandlungskonzept basiert deshalb weiterhin auf der Exzision weit im Gesunden, regelmäßigen Kontrollen, dem frühzeitigen Erkennen des Lokalrezidivs und der adäquaten Behandlung im Metastasierungsfall.

Postoperative Rezidivprophylaxe nach chirurgischer Entfernung von Endometriomen?

Im bekannten Endometriosezentrum der Universität Mailand wurden bei unter 40-jährigen Frauen, bei denen eine Endometriosezyste laparoskopisch exzidiert worden war und welche postoperativ noch keinen Kinderwunsch hatten, eine Langzeitprophylaxe mit Ovulationshemmern (zyklische Gabe) empfohlen.

Die Patientinnen wurden einen Monat nach der Operation und dann sechsmonatlich klinisch und vaginalsonographisch von erfahrenen Ultraschallern kontrolliert. Nur Frauen, die einen Monat postoperativ keine Endometriosezysten hatten, wurden in die Studie aufgenommen. Ein Rezidiv wurde diagnostiziert, falls man einen Endometriom-typischen Ultraschallbefund von mindestens 2 cm Grösse feststellte. Der Befund musste 2 Monate später bestätigt werden.

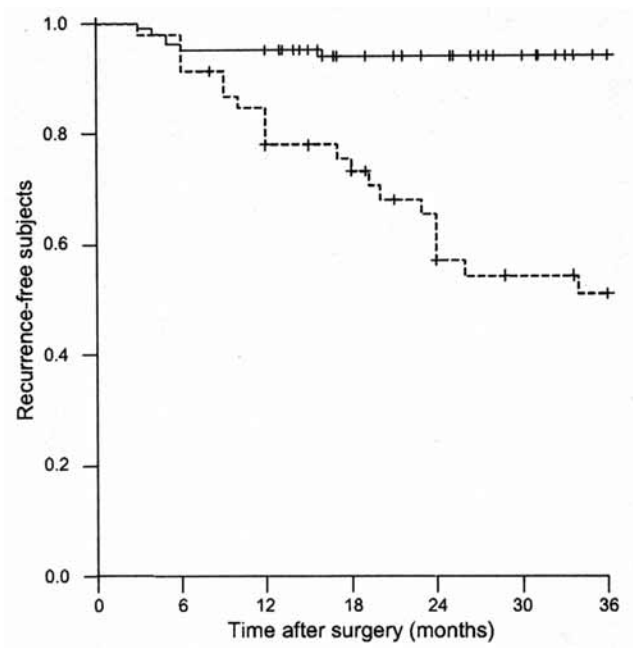

Abb.1 Kumulatives Rezidivrisiko von Endometriomen mit und ohne OH-Prophylaxe (Am. J. Obstet. Gynecol. 2008; 198:504.e1–504.e5)

Resultate
277 Pat. wurden erfasst. 102 (37 %) verwendeten Ovulationshemmer (OH) während des ganzen follow ups, 126 (46 %) benutzten OH unregelmässig und 46 (17 %) lehnten OH ab. Der mediane follow up war 28 Monate (17–45).

Einen Monat nach der Operation fand man bei 7 Frauen eine Endometriosezyste und diese wurden von der weiteren Analyse ausgeschlossen. Rezidivendometriosezysten fand man bei 74 Frauen (27 %). Bei 51 waren sie unilateral, bei 23 bilateral und sie hatten einen durchschnittlichen Durchmesser von 4,9 ± 2,1 cm. Bei 53 Frauen wurde eine Rezidivoperation durchgeführt und in jedem Fall die Diagnose bestätigt. Bei Frauen, die die OH regelmässig einnahmen, fand man Rezidive in nur 9 % (9 von 102 Pat.) gegenüber 56 % (26 von 56) ohne OH ($p<0.001$).

Eine multivariate Analyse zeigte, dass nur die OH-Gabe mit dem Rezidivrisiko assoziiert war. (Vercellini, P. et al. Am. J. Obstet. Gynecol. 2008; 198: 504.e1-504.e5) (Abb. 1)

Es bestand auch ein direkter Zusammenhang mit der Dauer der OH-Einnahme (Abb. 2)

Kommentar
Wegen methodischen Unzulänglichkeiten der bisher publizierten Studien ist das wahre Rezidivrisiko nach einer Operation von Endometriosezysten nicht genau bekannt. Man schätzt es auf 12–30 % innerhalb von 2–5 Jahren.

Obwohl die vorliegende Studie nicht prospektiv randomisiert ist, sind die Ergebnisse wegen der Grösse des

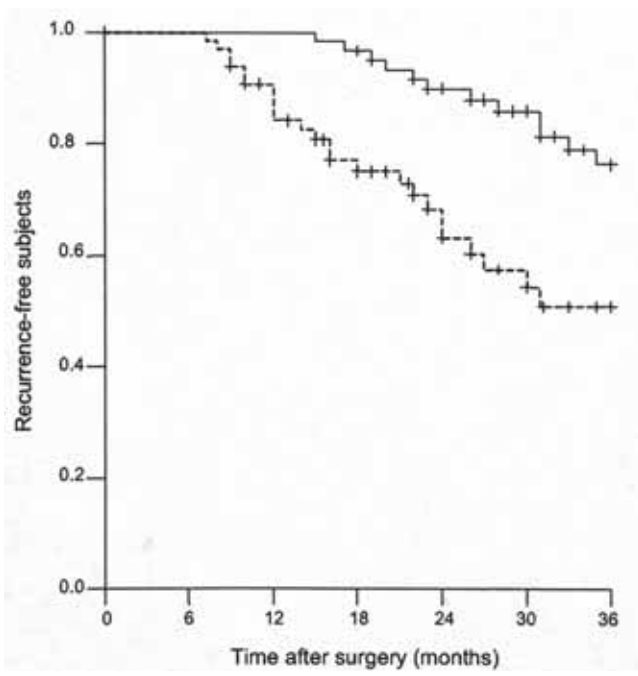

Abb. 2 Dauer der OH-Prophylaxe und Rezidivrisiko
Obere Kurve: OH-Einnahme 12 und mehr Monate.
Untere Kurve: OH-Einnahme weniger als 12 Monate.

Kollektivs und der Qualität des follow ups doch relativ aussagekräftig. Sie zeigen, dass OH wirksam Rezidive vermeiden können, allerdings nur solange man sie anwendet. Diese Studie relativiert auch das Ergebnis der einzigen prospektiv randomisierten Studie zu diesem Thema. Hier wurden allerdings nur während 6 postoperativen Monaten Ovulationshemmer gegeben oder nicht und man fand keinen Unterschied.

Dies ist kein Widerspruch zur vorliegenden Studie, welche zeigt, dass nur eine Dauer-OH-Einnahme Rezidive verhindert.

Interessant ist übrigens, dass hier in dieser Studie bereits die zyklische OH-Gabe erfolgreich war. Das beobachtete Rezidivrisiko ohne OH war mit 56 % wesentlich höher als bei anderen Studien. Möglicherweise wurde es bei anderen Studien eher unterschätzt. Wenn man bedenkt, dass gerade eine Rezidivchirurgie, wenn nicht auch schon die Primärchirurgie bei Endometriomen zu Ovarschäden führen kann (Verminderung der Ovarreserve. Busacca, M. et al. Am. J. Obstet. Gynecol. 2006; 195: 421-5), sind prophylaktische Massnahmen wichtig.

Wir selbst empfehlen allen Frauen mit fortgeschrittener oder bei Verdacht auf aggressiver Endometriose nach der Operation eine ständige OH-Einnahme bis zum späteren Kinderwunsch.

Diese Empfehlung werden wir nun auch auf Frauen nach laparoskopischer Endometriomentfernung ausdehnen.

Michael. K. Hohl

Antibiotikaprophylaxe beim DR III und IV?

Dugall, N. et al. (Am. J. Obstet. Gynecol. 2008;111: 1268–729) untersuchten, ob eine prophylaktische Antibiotikagabe bei der Versorgung höhergradiger Dammrisse die Zahl postpartaler Wundinfektionen reduzieren kann. 147 Geburten mit DR III und IV wurden prospektiv randomisiert. In der Verum-Gruppe erfolgte die Einmalgabe eines Cephalosporins (Cefotetan oder Cefoxitin) durch das Pflegepersonal ohne Kenntnis des Operateurs, die Kontrollgruppe erhielt ein Placebo. Patientinnen mit Zeichen einer Infektion (z.B. Amnion) oder bakteriologischen Auffälligkeiten (Beta-Streptokokken) wurden ausgeschlossen. Beim DR IV wurde das Rektum zweischichtig extramukös mit 3/0 oder 4/0 (fortlaufend) Nähten versorgt, der Sphinkter End-zu-End mit Einzelknopfnähten (0 oder 2/0), der Damm mit 2/0 oder 3/0 – alles Polyglactin 910 – genäht. Die

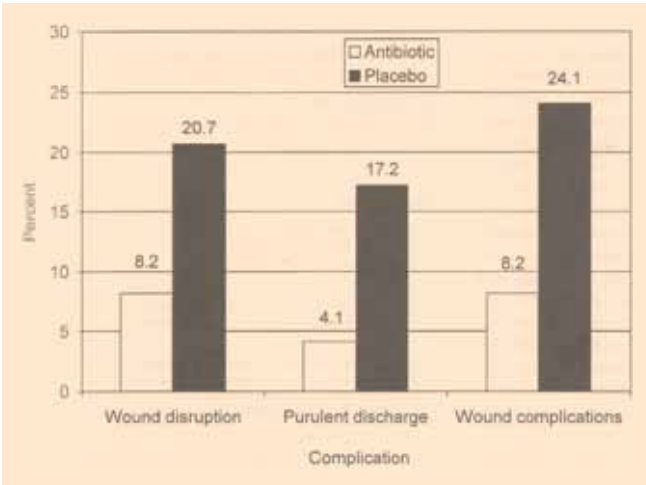

Abb. 1. Ergebnisse (aus: Am. J. Obstet. Gynecol. 2008;111: 1268–729).

Mütter erhielten anschließend zweimal täglich ein reinigendes Sitzbad und ein Laxans (Docusate sodium 250 mg, 2 × täglich – in der Schweiz als Norgalax im Handel). Endpunkt der Studie war eine Kontrolle nach zwei Wochen. Dabei wurden folgende Auffälligkeiten festgehalten:
1. Eiteraustritt aus der Wunde und
2. Abszesse oder Wundheilungsstörungen.

Die Studie lief in zwei Zentren über drei Jahre. Es gab eine Reihe von Problemen. Ein Teil der Patientinnen wollte sich nicht randomisieren lassen, 40 Patientinnen erschienen nicht zur vereinbarten Kontrolluntersuchung, 21 kamen erst verspätet innerhalb von 6 Wochen zur Kontrolle. Die Studie wurde deshalb vor Erreichen der geplanten Fallzahlen abgebrochen. Dennoch fand sich auch unter diesen suboptimalen Bedingungen ein signifikanter Unterschied zugunsten der Gruppe mit einer Antibiotikaprophylaxe (Abb. 1). Die relativ hohe Komplikationsrate in der Studie wird von den Autoren damit erklärt, dass unter Studienbedingungen und sorgfältigen Kontrollen mehr Patientinnen Wundheilungsstörungen zeigen, als zunächst erwartet.

Kommentar
Es dürfte erfahrene Kliniker nicht verwundern, dass eine solche Studie prospektiv randomisiert nicht leicht durchzuführen ist. Wahrscheinlich ist dies der Grund dafür, warum es große Studien trotz der Relevanz des Themas nicht gibt. Die Reduktion von Wundkomplikationen um über 50 % in der Gruppe mit prophylaktischer Antibiotikagabe ist jedoch trotz aller Einschränkungen ein klares Zeichen für das klinische Management. Gab es bislang keinen überzeugenden Grund bei diesen Patientinnen eine Prophylaxe durchzuführen, stellt sich jetzt die Frage nach einem Argument dafür es nicht zu tun. In Anbetracht der Tatsache, dass wir großzügig zur AB Prophylaxe bei Eingriffen mit deutlich geringerer Risikoreduktion greifen, ist aus meiner Sicht die Entscheidung leicht.

H. Peter Scheidel

Inkontinenz und Prolaps: Gibt es eine genetische determinierte Prädisposition ?

Dass Schwangerschaft, Geburt, Übergewicht, chronische Bronchitis und viele andere Einflüsse zu einer Beckenbodenschwäche beitragen können, ist mittlerweile bestens belegt. Obwohl vermutet, eine genetische Prädisposition konnte bisher nicht nachgewiesen werden. Eine Studie von Peggy Norton aus Salt Lake City bringt jetzt neue und interessante Erkenntnisse.
Aus einem Kollektiv von 553 Frauen, die zwischen 1996 und 2006 wegen eines Genitalprolapses operiert worden waren, wurden diejenigen identifiziert, bei denen leibliche Schwestern ebenfalls solche operativen Eingriffe erhalten hatten bzw. Symptome für einen Prolaps aufwiesen. Die anamnestischen Daten wurden anhand einer gynäkologischen Untersuchung bzw. anhand der OP-

Berichte überprüft. Auf diese Weise konnten so 122 Frauen herausgefiltert werden, bei denen adäquate Informationen über bis zu 8 Schwestern vorlagen. Insgesamt konnten auf diese Weise 209 Frauen gynäkologisch nachuntersucht werden. Bezogen auf die zuvor festgelegten Auswahlkriterien im Bezug auf Ausmass und Typ des gesicherten Prolapsgeschehens wurde schlussendlich bei 96 Frauen aus insgesamt 38 Familien eine Genotypisierung durchgeführt. Diese zeigte eine hochsignifikante persistierende Alteration auf dem Chromosom 9Q21 (p = 0.000037). Man darf also davon ausgehen, dass sich in nächster Zukunft die für diese Probleme relevante Gene definitiv lokalisieren lassen (Neurourol. Urodynam. 2008; 27: 6/15 -6/16) .

Kommentar

Die Suche nach prädisponierenden genetischen Faktoren als Risiko für die Entstehung eines Genitalprolaps beschäftigt seit einiger Zeit die klinische Forschung. In erster Linie werden in diesem Zusammenhang Störungen im

Kollagenstoffwechsel vermutet. Erste Ansätze in dieser Richtung schienen zunächst erfolgsversprechend. Biochemische Untersuchungen von Bindegewebsveränderungen aus dem Gewebe der prolabierten Vaginalwand zeigten nämlich gegenüber Gewebsproben bei gesunden Probandinnen häufig eine Aktivierung der bindegeweblichen Degradation. Als Problem erwies sich allerdings die Zuordnung von Ursache und Wirkung und zwar deshalb, weil sich solche biochemischen Degradationsprozesse auch immer dann sekundär einstellen, wenn Bindegewebe unter Zug und Druck gerät, eine Situation also, wie sie bei einem Prolaps der Fall ist.

Kernaussagen

- Ein prädisponierendes Gen für die Entwicklung eines Prolaps genitalis lässt sich auf dem Chromosom 9 lokalisieren.
- Es darf vermutet werden, dass diese Prädisposition über eine Alteration im Bindegewebsstoffwechsel vermittelt wird.
- Eine klinische Konsequenz aus diesen Erkenntnissen ergibt sich derzeit daraus noch nicht.

Solidere Hinweise auf einen genetisch determinierten Background wurden kürzlich im Rahmen zweier Studien aus 2006 aufgezeigt, die eine als Analyse von Geschwisterpaaren, die andere über Stammbaumuntersuchungen. Bei der ersten Studie wurde das Prolapsausmass bei beiden Geschwistern mit dem POPQ-System quantitativ und auf jedes einzelne Kompartiment bezogen, erfasst. Dabei zeigte sich eine hohe Übereinstimmung der gemessenen Werte, welche bis zu 91.1 % betrug. Voraussetzung war, dass die die Parität übereinstimmte (Obstet. Gynecol. 2006; 108: 1388–1393). In der zweiten Studie wurden Familienstammbäume bezüglich Prolaps analysiert und eine dominante Vererbung postuliert (Int. Urogynecol. J. 2006; 17: 498–501). Die jetzt vorliegende genetische Studie bestätigt diese Vermutungen und wird in Zukunft unsere Betrachtungsweise verändern. Inwieweit sich daraus in absehbarer Zeit sinnvolle klinische Konsequenzen bezüglich Prävention und Intervention ergeben werden, sei dahingestellt. Derzeitiges Limit sind sicher Verfügbarkeit und Kosten solcher Tests. Aber auch diejenigen, welche sich auf dem Boden dieser Ergebnisse eine solidere Indikationstellung für einen elektiven Kaiserschnitt erwarten, könnten möglicherweise enttäuscht werden, würde die Kenntnis einer solchen genetischen Konstellation doch solche Frauen zu einer Sectio animieren, die ohne dieses Wissen vielleicht gerne vaginal geboren hätten, ohne dass sich im späteren Leben eine relevante Prolapsproblematik eingestellt hätte. Bei aller Euphorie über diese neuen Erkenntnisse darf man nämlich Eines nicht übersehen: Genetische Prädisposition ist nur ein Teil der pathophysiologischen Kaskade, die vaginale Geburt per se aber nach wie vor der entscheidende Trigger. Darauf weisen auch die Autoren aus der oben zitierten Geschwisterstudie hin.

Bernhard Schüssler

Wussten Sie schon …

…, dass die mediterrane Diät für die kardiovaskuläre Gesundheit gut ist, der zusätzliche Genuss von schwarzer Schokolade aber möglicherweise die Situation noch verbessert?

In einer italienischen Untersuchung zeigte sich, dass der Konsum von 20 g schwarzer Schokolade alle 3 Tage einen günstigen Einfluss auf den Serumspiegel von CRP hat. Schokoladengenuss reduziert offensichtlich die inflammatorischen Prozesse und trägt so zu einer kardiovaskulären Protektion zu. Anzumerken ist auch, dass die Dosiswirkungsbeziehung j-förmig verläuft, das heisst weniger als 20 g ist schlechter, mehr ebenfalls. (J. Nutrition 2008; 138: 1939-1940)

Kommentar
Wenn das mal keine gute Weihnachtsnachricht ist! *b.s.*

…, dass die Augen bei Schlafstörungen und Depressionen älterer Menschen eine Rolle spielen?

Neben der visuellen Funktion beeinflusst das Auge zahlreiche circadiane Rhythmen beim Menschen. Beim Älterwerden kommt es zu einer zunehmenden Pupillenkonstriktion und die Linse wird weniger lichtdurchlässig. Mit 45 Jahren hat man nur noch etwa 50 % der Photosensitivität eines jungen Menschen. In einer

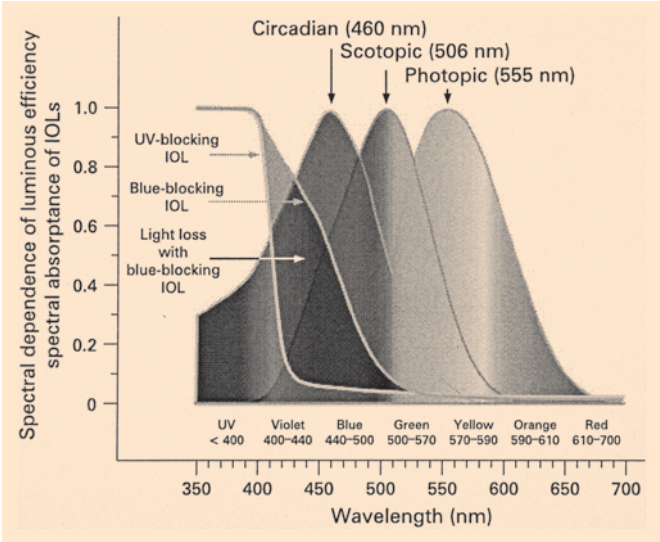

Abb. 1. zeigt die Spitzenempfindlichkeit für circadiane (460 nm) Rezeptoren, scotopische (Stäbchen = rods) und photopische (Zapfen= cones) Rezeptoren.

Übersicht kommen Ophthalmologen zum Schluss, dass die abnehmende Photosensitivität zu Schlafstörungen und Depression bei älteren Menschen führen könne. Ein Vorschlag ist deshalb, neue Linsen zu entwickeln, welche kurzwelliges, blaues Licht besser durchlassen, da die retinären circadianen Photorezeptoren für dieses Licht besonders empfindlich sind. So könnte man anlässlich einer Kataraktchirurgie weitere, auch nicht visuelle positive Wirkungen erzielen. (Br. J. Ophthalmol. 2008; 92:1439–44)

Kommentar
Weniger als 1 % der Retinalganglien exprimieren das photosensible Pigment Melanopsin. Diese Ganglien wurden erst im Jahr 2002 entdeckt. Sie senden unbewusste, nicht visuelle Lichtinformationen über den reti-

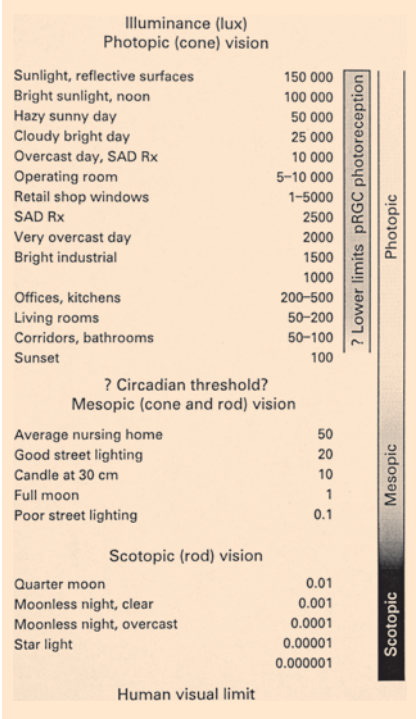

Illuminance (lux) Photopic (cone) vision			
Sunlight, reflective surfaces	150 000	? Lower limits pRGC photoreception	Photopic
Bright sunlight, noon	100 000		
Hazy sunny day	50 000		
Cloudy bright day	25 000		
Overcast day, SAD Rx	10 000		
Operating room	5–10 000		
Retail shop windows	1–5000		
SAD Rx	2500		
Very overcast day	2000		
Bright industrial	1500		
	1000		
Offices, kitchens	200–500		
Living rooms	50–200		
Corridors, bathrooms	50–100		
Sunset	100		
? Circadian threshold? Mesopic (cone and rod) vision			
Average nursing home	50		Mesopic
Good street lighting	20		
Candle at 30 cm	10		
Full moon	1		
Poor street lighting	0.1		
Scotopic (rod) vision			
Quarter moon	0.01		Scotopic
Moonless night, clear	0.001		
Moonless night, overcast	0.0001		
Star light	0.00001		
	0.000001		
Human visual limit			

Abb. 2. Lichtintensität (in Lux) in unterschiedlicher Umgebung.

nohypothalamischen Trakt direkt an die zentrale biologische Uhr, den suprachiasmatischen Nucleus (SCN) im Hypothalamus und sorgen für die Synchronisierung der internen biologischen Uhr mit der externen „Umweltszeit“.
Diese ganglionären Photorezeptoren benötigen viel mehr Licht als die Stäbchen (rods) und Zapfen (cones), die die bewussten visuellen Informationen aufnehmen. Sie sind am empfindlichsten auf blaues (460 nm) Licht. Beispielsweise verlieren Astronauten ihre externe Uhr, bei der im Space shuttle-typischen Lichtatmosphäre (< 80 Lux).
Klassische Phototherapien bei saisonalen depressiven Störungen liegen bei 2500 Lux während 2 Stunden/die oder 10’000 Lux während 30 min/Tag.

m.k.h.

…, dass der Bundesverband Medizintechnologie in Deutschland einen neuen Fachbereich *„Soft Tissue Repair Implantate“* gegründet hat.

Beteiligt sind die Anbieter von Implantaten zur Verstärkung für Weichgewebe wie Hernien oder Bänder. Ziel des neuen Fachbereichs ist es, die gemeinsamen Interessen und Notwendigkeiten für diese Produktart firmenübergreifend zu diskutieren und die sich daraus ergebenden Aktivitäten abzustimmen, beispielsweise bei Erstattungsfragen und Qualitätsaspekten. Der Fachbereich beschäftigt sich dabei vor allem mit den Therapiebereichen in der Viszeralchirurgie, Gynäkologie und Urologie sowie der Plastischen Chirurgie.

Kommentar
Offenbar hat sich der Markt für Netze so stark entwickelt, dass nun ein eigenständiger Fachbereich notwendig wurde. Sorge bereiten den Herstellern die wachsende Konkurrenz untereinander, die nach wie vor in den Vergütungssystemen nur mangelhaft abgebildeten Implantatkosten, aber auch die zunehmende Anzahl von Billigimporten.

h.p.s.

…, dass postmenopausaler Hormonersatz zu einer Verstärkung von gastroösophagealen Reflux-symptomen signifikant beiträgt und dass diese Wirkung unabhängig davon ist, ob es sich um Östrogene, selektive Östrogen-Rezeptormodulatoren (SERM) oder aber auch Soja-bzw. Kräuter basierten Hormonersatz handelt?

In einer Re-Analyse der „Nurses’-Health Study“ konnte gezeigt werden, dass die aktuelle Einnahme von Oestrogenen als Monotherapie das Risiko für Refluxbeschwerden gegenüber Frauen, die nie Hormonersatztherapie erhalten hatten, auf 1.66 angesteigen lässt, und auch dann noch erhöht ist, wenn die Hormone aktuell bereits nicht mehr eingenommen werden (OR 1,46). Etwas niedriger aber immer noch signifikant erhöht erwies sich die Kombination aus Östrogen und Gelbkörperhormonen (OR 1,41). Gleichzeitig gab es eine Zunahme der Symptome mit steigender Östrogendosis und zunehmender Dauer der Östrogeneinnahme. Selbst bei Einnahme von SERM. war das Risiko signifant erhöht (OR 1.39) und überraschenderweise auch bei Soja- oder kräuterbasierten Präparaten (OR 1.37). Die nachgewiesene Korrelation war unabhängig von Body-Mass-Index, Rauchen, Fitness und Medikamenten, die den gastroösophagealen Sphinkter relaxieren. (Arch. Intern. Med. 2008; 168:1798–1804).

Kommentar
Erhöhte Östrogen- und Gelbkörperhormonspiegel, wie sie in der Schwangerschaft aber auch bei der Einnahme von Kontrazeptiva vorkommen, senken den Sphinkterdruck des Ösophagus (Gastroenterology 1976; 71:232–234). Die hier vorliegende Studie zeigt erstmals dieses Phänomen auch bei einer Hormonersatztherapie. Gewichtszunahme unter Hormonersatztherapie als Erklärung konnte ausgeschlossen werden, weil die Daten entsprechend kontrolliert waren. Als Auslöser für diesen Effekt kommt am ehesten der Neurotransmitter Stickoxyd in Frage.

Neben vielen anderen Wirkungen kann diese Substanz nämlich auch eine Ösophagussphinkterrelaxation auslösen. Ausserdem finden sich unter einer Hormonersatztherapie erhöhte Plasmastickoxydwerte, die – auch das würde die unterschiedliche Ausprägung der Refluxbeschwerden erklären – bei einer alleinigen Östrogeneinnahme signifikant höher gemessen wurden als bei als bei der Kombination aus Östrogen und Gestagen (J. Clin. Endocrinol. Metab. 2003; 88:4348–4354). Für die Patientin, die eine HRT wegen entsprechender Symptome benötigt, dürfte dieses Problem selten matchentscheidend sein; klinisch bedeutsamer wird dieser Zusammenhang insbesondere bei den Soja- bzw. Kräuterpräparaten, kauft sich doch die Patientin ein Ösophagitisrisiko ein, ohne auf der anderen Seite einen gegenüber Placebo günstigeren Benefit bezüglich den Hormonausfallserscheinungen zu haben.

b.s.

…, dass eine Myomembolisation (UAE) in mindestens 20 % zu wesentlichen intraabdominellen Adhäsionen führt?

In einer „Case-control-Studie“ wurden 30 Frauen, welche nach erfolgloser Uterinarterienembolisation (UAE) hysterektomiert wurden, mit einer Kontrollgruppe (Hysterektomien ohne Vorbehandlung) verglichen. Die Prävalenz von Adhäsionen war 20 % nach UAE im Vergleich zu 1,4 % bei der Kontrollgruppe. (Agdi M. et al. Am. J. Obstet. Gynecol. 2008; 199:482–83)

Kommentar

Wahrscheinlich treten Adhäsionen als Folge einer oberflächlichen Nekrose nach UAE auf. Ein weiterer Grund eine UAE nicht zu empfehlen bei Frauen mit bestehendem Kinderwunsch. Andere Studien weisen auf eine Verminderung der ovariellen Reserve hin höhere Abort- und Frühgeburtenrate, Plazentationsstörungen und vermehrt abnorme postpartale Blutungen nach UAE.

m.k.h.

…, dass die mütterliche Gewichtszunahme in der Schwangerschaft zu einer Makrosomie führt?

Bei 41.540 Schwangeren in den USA wurden die oralen GTT-Tests und die mütterliche Gewichtszunahme mit der Makrosomie der Neugeborenen korreliert. Bei abnormem GTT und exzessiver Gewichtszunahme (definiert als > 18 kg bzw. 40 Pfund) hatten 29,3 % der Frauen ein makrosomes Kind, bei normalem GTT 16,5 %. Im Vergleich dazu bei weniger als 18 kg Zunahme 13,5 % bzw. 9,3 %. Dass heisst, exzessive Gewichtszunahme verdoppelte das Makrosomie-Risiko (Hillier, T.A. et al. Obstet. Gynecol. 2008; 112:1007–14). Im gleichen Heft wurden die Nachkommen von Teilnehmerinnen der Nurses Health Study untersucht. Die durchschnittliche Gewichtszunahme während der Schwangerschaft war 14 kg, 6,5 % der Adoleszenten waren adipös (BMI 95. Perzentile oder höher). Das Adipositasrisiko stieg linear mit der Gewichtszunahme während der Schwangerschaft (Oken E. et al. Obstet. Gynecol. 2008; 112:999–1006).

Kommentar

Übermässige Gewichtszunahme während der Schwangerschaft führt auch zu persistierend höherem Gewicht der Frauen nach der Schwangerschaft und einem erhöhten Adipositasrisiko später. Das heute oft praktizierte „laissez faire“, was die mütterliche Gewichtszunahme in der Schwangerschaft betrifft, sollte revidiert werden. *m.k.h.*

..., dass mit zunehmender Oxytocin-Dosis das Uterusrupturrisiko steigt?

In einer „nested case-control“ Studie von 17 Zentren wurden Frauen mit Vaginalgeburten nach Sectio untersucht. Von 13 706 Frauen hatten 134 eine Ruptur. Nach dem Zufallsprinzip wurden aus diesem Kollektiv 670 Frauen randomisiert als Kontrollen ausgesucht. Die Oxytocin-Dosis wurde in vier Kategorien unterteilt (1–5, 6–20, 21–30 und 31–40 mU/min).

Man fand ein dosisabhängiges Rupturrisko. Im Vergleich zur Minimaldosierung stieg das Rupturrisiko bei 6–20 mU/min um das Dreifache, bei mehr als 20 mU/m auf das Vierfache oder mehr. Das absolute Rupturrisiko betrug ca 3–4 % für die höheren Dosierungen (Cahill, A. G. et al. Am. J. Obstet. Gyncecol. 2008; 199: 32.e1–32 e5)

Kommentar
Dies ist die erste Studie, die ein Oxytocin-dosisabhängiges Rupturrisiko bei Vaginalgeburten nach Sectio zeigt. Ein über 3 %-iges Rupturrisiko ist nicht zu unterschätzen und warnt uns vor zu grosszügigem Einsatz von Wehenmitteln in dieser Konstellation. Ein oberes Limit von 20 mU/min zu beachten macht Sinn.

m.k.h.

NEU

Vaginalprobleme?

Gynofit befreit – von Jucken, Brennen, Ausfluss und Trockenheit!

- Ohne Konservierungs- und Duftstoffe.
- Einfache, hygienische Anwendung im Applikator.

Gynofit Milchsäure Vaginalgel
- Bringt die Scheidenflora ins Gleichgewicht
- Natürlich, schonend, auf Milchsäure-Basis

Gynofit Befeuchtungs Vaginalgel
- Bei vaginaler Trockenheit
- Natürlich und hormonfrei

Gynofit Waschlotionen mit und ohne Parfum
- Extra mild: ohne Seife, ohne Konservierungsmittel
- Unterstützt die pH-Balance
- Für die tägliche Intimpflege

Gynofit®



endlich etwas, das wirklich hilft!

Rezeptfrei in Drogerien und Apotheken

www.gynofit.ch

Tentan AG

Dr. Markus Hodel[1]
Dr. Claudia Kurtz[2]
Prof. Bernhard Schüssler[1]
[1] Neue Frauenklinik
[2] Institut für Radiologie, Kantonsspital, Luzern

Irreguläre Uterusblutungen und sekundäre Sterilität nach Sectio caesarea

Frau S. H. hatte im Alter von 30 Jahren ihr erstes Kind bei Geburtsstillstand in der Austreibungsperiode über eine sekundäre Sectio caesarea geboren. Nach Abschluss der Stillperiode stellten sich bei ihr verlängerte Periodenblutungen ein. Gleichzeitig litt sie auch unter einem an die Periode sich anschliessenden braun-blutigen Ausfluss, welcher zum Teil schwallartig und mit intermittierenden Unterleibsschmerzen einherging. Der Wunsch nach einem zweiten Kind war bisher seit 1½ Jahren unerfüllt geblieben, obwohl die erste Schwangerschaft ganz problemlos eingetreten war.

Diagnostik

Die gynäkologische Untersuchung bestätigte den bräunlichen Ausfluss aus einer normal formierten Zervix bei ansonsten unauffälligem Befund. Sonographisch hingegen zeigte sich, wie auch vom zuweisenden Arzt beschrieben, ein Defekt in der Zervixvorderwand (Abb. 1a). Im MRI erwies sich der Defekt als ausgedehnte Sakkulation ca. 1.5 cm oberhalb des äusseren Muttermundes mit etwa gleicher Distanz zum inneren Muttermund. Horizontal ist der Defekt beinahe auf die gesamte Cirkumferenz der Zervix ausgedehnt (Abb. 1b, 1c).
Bei der Hysteroskopie gelangte man problemlos in eine ausgedehnte Herniation der Zervix, angefüllt mit menstruellem Debris bei narbiger Auskleidung (Abb. 2). Bei weiterem Vorschieben des Hysteroskops gelangte man dann in ein unauffälliges Cavum uteri.
Die weitergehende Sterilitätsabklärung ergab einen normalen ovulatorischen Testzyklus mit unauffälligen Hormonwerten und suffizienter Lutealphase.
Bei der diagnostischen Laparoskopie zeigte sich auf einer Fläche von 5 cm zwischen Harnblase und zervico-corporalem Übergang ein narbig peritonealisiertes Areal (Abb. 3).

Diagnose

Offensichtlich handelt es sich um eine ausgedehnte Sakkulation der Sectionarbe mit eindeutiger intrazervicaler Lokalisation. Die Blutungsunregelmässigkeiten wie aber auch der schwallartige Sekretabgang und die begleitenden Unterbauchbeschwerden lassen sich damit bestens

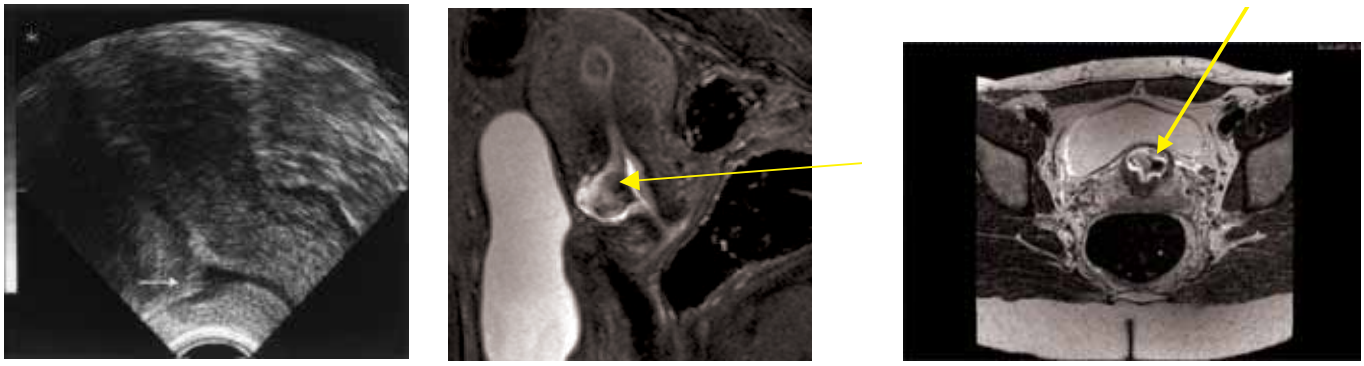

1a **1b** **1c**

Abb. 1a und b. Flüssigkeitsgefüllter Hohlraum in der Mitte der vorderen Zervikalwand im Sagittalschnitt.
a) Transvaginalsonographie
b) MRI
c) Die horizontale Schnittebene bezogen auf Abbildung 1b zeigt die seitliche Ausdehnung des Defektes (MRI).

Abb. 2. Hysteroskopisches Bild der intrazervical gelegenen Sakkulation. Die dunkle Öffnung (Pfeil) verweist auf den inneren Muttermund. Die Sakkulation ist komplett narbig ausgekleidet.

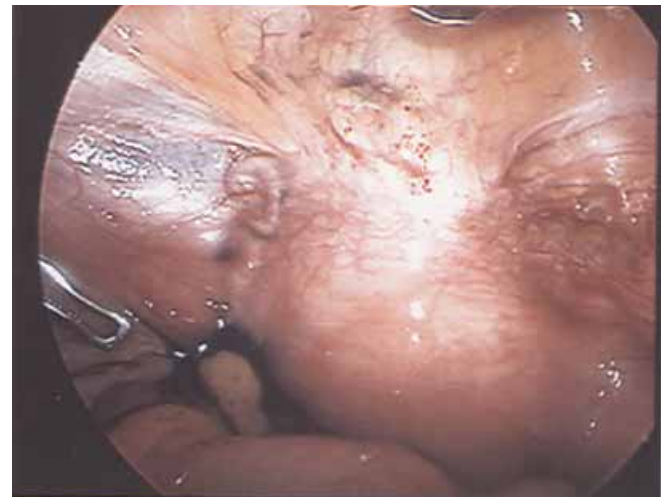

Abb. 3. Laparoskopisches Bild des Pouches

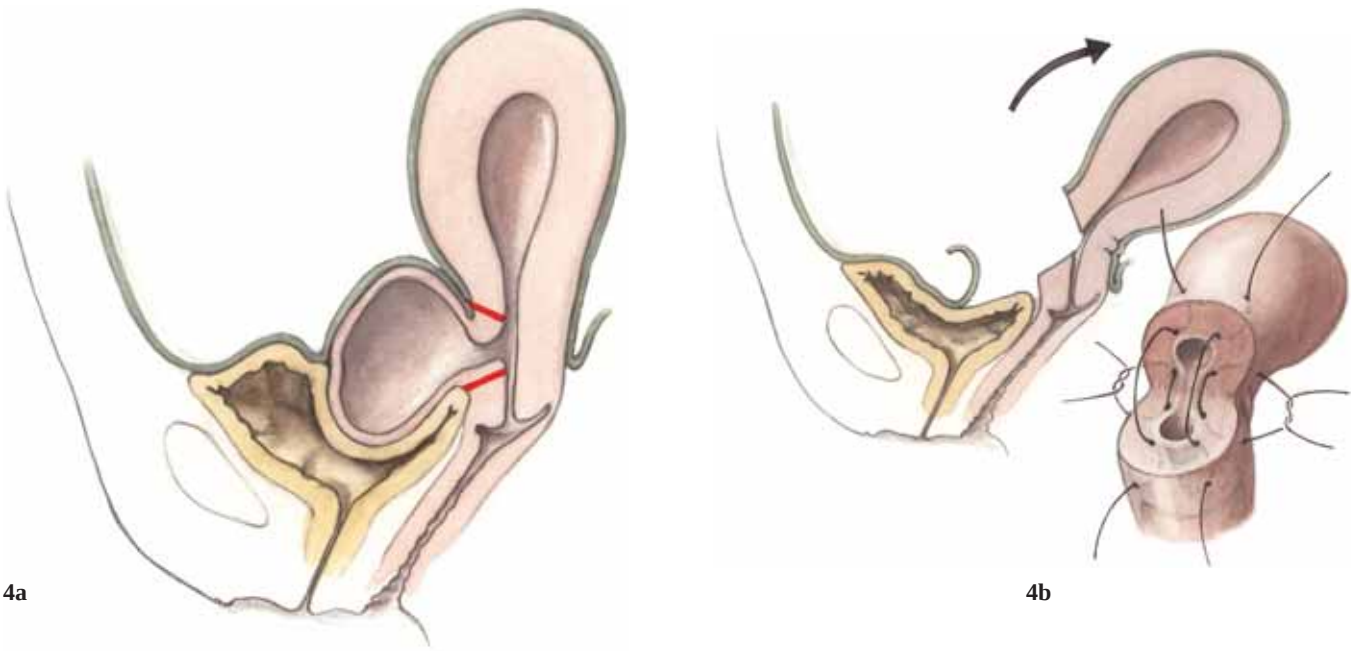

Abb. 4a und b. Schematische Darstellung der anatomischen Verhältnisse und der entsprechenden Schnittführung (a). Dissektion der Sakkulation und die Darstellung der vorgelegten Nähte (b).

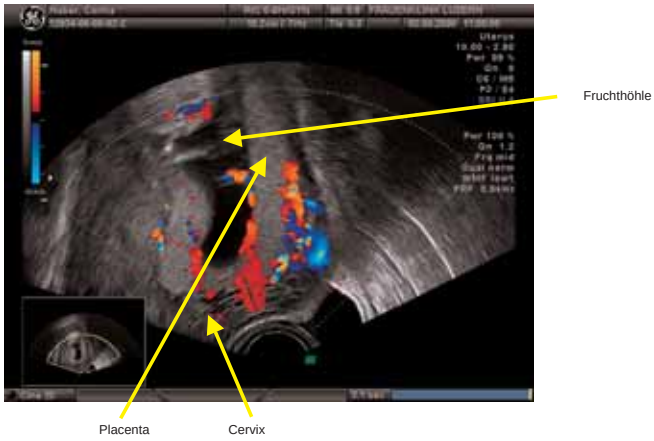

Abb. 5. Postoperatives Ergebnis
Intakte Zervixwand bei transvaginaler Sonographie in der 12. SSW

erklären. Die sekundäre Sterilität lässt sich mit der bekannten Toxizität von Menstrualblut auf die Embryoimplantation erklären (Seristatidis C. et al. J. Obstet. Gynecol. Res. 2006; 32:162–170).

Therapie

Die operative Behandlung bestand in der kompletten Exzision der narbigen Sakkulation. Dazu musste die Harnblase entsprechend distanziert werden. Auch bestätigte sich bei der Präparation, dass der Defekt nicht nur den ventralen Anteil der Zervix auseinandergedrängt hatte, sondern auch beidseits die seitliche Zervixwand (Abb. 1c). Am Ende der Präparation blieb deshalb lediglich ein Zervixwandanteil zwischen 4 und 8 Uhr intakt. Die Rekonstruktion erfolgte über eine einschichtige Nahtreihe. Zur Sicherung der Rekanalisierung des Uterus wurde für 72 h ein im Cavum geblockter Foley-Katheter belassen (Abb. 4a und b). Der postoperative Verlauf war unauffällig.

Verlauf

Die Wundheilung erfolgte in allen Schichten primär und ungestört. Die erfolgreiche Zervixrekonstruktion wurde durch Ultraschall und MRI bestätigt (Abb. 5). Nach Absetzen der postoperativen Verhütungsmassnahmen über orale Kontrazeption für 3 Zyklen wurde Frau H. bereits im 4. Zyklus schwanger. Diese verläuft bis zum jetzigen Zeitpunkt (12. SSW) absolut problemlos.

Kommentar
Die operative Therapie eines solchen „Cesarean delivery scar pouch“ reicht vom vaginalen über den laparoskopisch assistierten vaginalen Zugang bis hin zur Laparotomie bzw. der alleinigen Laparoskopie (Van Horenbeech, A. et al. Obstet. Gynecol. 2003; 102:1137–1139; Klemm, P. et al. J. Perinat, med. 2005; 33:324–331; Donnez, J. et al. Fertil. Steril. 2008; 89:974–980).
Im Gegensatz zu den in der Literatur beschriebenen wenigen Fällen handelt es sich bei unserer Kasuistik um eine intrazervicale Sakkulation. Die seitliche Ausdehnung des Pouches beinhaltete deshalb nicht nur einen retrovesikalen Eingriff, sondern die Sakkulation musste auch gleichzeitig vom beidseitigen Parakolpium gelöst werden. Der initial intendierte laparoskopische Zugang wurde deshalb verworfen und die Operation per Laparotomie beendet.

P. S. Videoclip zur Sakkulation über www.frauenheilkunde-aktuell.ch abrufbar.

Weihnachten im Engadin *m. k. h.*

Dr. Nik Hauser,
Prof. Michael K. Hohl
Interdisziplinäres Brustzentrum
Frauenklinik
Kantonsspital Baden

Prognostische und prädiktive Faktoren

Durch die Bestimmung prädiktiver Faktoren kann das potentielle Ansprechen einer Therapie im Individualfall abgeklärt und abgeschätzt werden. Die Ziele und Angriffspunkte moderner onkologischer Systemtherapien sind molekulare Strukturen und Domänen von Rezeptoren, Transmittern, Enzymen, usw. Die Behandlung soll möglichst zielgerichtet, selektiv und individuell abgestimmt erfolgen. Die prognostischen Faktoren erlauben Aussagen über den zu erwartenden individuellen Krankheitsverlauf. Das Ansprechen einer Systemtherapie kann beurteilt werden und Langzeitnachbeobachtungen der Behandlungsqualität liefern uns Daten die mit den prognostischen Faktoren der Patientinnen korreliert werden können. Zu den klassischen Prognosefaktoren können durch diese Datenanalysen weitere Prognosefaktoren ermittelt werden – und diese werden uns weiterhelfen die Entscheidungen über die Notwendigkeit und das Ausmass von Systemtherapien gezielter und massgeschneiderter für jede Patientin zu treffen.

Konventionelle prognostische und prädiktive Faktoren und zusätzliche immunhistochemische und molekulare Marker

Die konventionellen prognostischen Faktoren mit gesicherter klinischer Relevanz sind die Tumorgröße, der axilläre Lymphknotenstatus, das Grading, der histologische Tumortyp, der Hormonrezeptorstatus, das Alter der Patientin und der Menopausenstatus. Seit der Konsensuskonferenz von St. Gallen 2005 gehören der HER-2-neu Status und die Gefäßinvasion ebenfalls zu den gesicherten Prognosefaktoren. Alle diese Prognosefaktoren müssen von jeder zu behandelnden Patientin bekannt sein. Der wichtigste Prognosefaktor ist der axilläre Lymphknotenstatus. Die Anzahl befallener Lymphknoten korreliert mit dem Rezidivrisiko und dem Gesamtüberleben. Die Primärtumorgröße und die Überlebenszeit korrelieren umgekehrt proportional. Ebenso besteht eine Beziehung zwischen der Tumorzell-Differenzierung und dem rezidivfreien Überleben. So liegt die Überlebensrate bei G1-Tumoren bei über 80 %, bei G2-Tumoren bei knapp 60 % und bei G3-Tumoren nur noch bei rund 45 %. Blut- und Lymphgefäßinvasionen sind mit einem erhöhten Rezidivrisiko nodal-negativer Patientinnen assoziiert. Der Hormonrezeptorstatus liefert sowohl einen prädiktiven als auch einen prognostischen Wert. Der HER-2-neu Status wird hauptsächlich als prädiktiver Faktor zur Abklärung auf das Ansprechen einer Therapie mit Trastuzumab (Herceptin®) oder Lapatinib (Tyverb®) genutzt.
Somit sind der Östrogenrezeptorstatus, der Progesteronrezeptorstatus und die HER-2-neu Expression die obligaten molekularen Marker mit prognostischer und/oder prädiktiver Bedeutung die immer bestimmt werden müssen.

Weitere potentielle prognostische/prädiktive Faktoren

Neben den genannten Faktoren werden viele weitere genetische, morphologische, zellkinetische und biochemische Faktoren als potentiell prognostisch und/oder prädiktiv diskutiert. Nur bei einer kleinen Anzahl konnte jedoch ein klinischer Nutzen gezeigt werden. Dazu gehören z.B. der Knochenmarkstatus oder tumorassoziierte Proteolysefaktoren wie die gut validierten PAI-1 und uPA Werte. Diese werden aktuell in der NNBC-3-Studie bei nodal-negativen Patientinnen untersucht. Die Leitlinien der Arbeitsgemeinschaft Gynäkologische Onkologie *(www.ago-online.de)* und die „ASCO Recommendations for the Use of Tumor Markers“ (Harris L., et al., JCO, 2007) empfehlen bereits die Bestimmung dieser beiden Invasionsfaktoren.

uPA und PAI-1

Tumorassoziierte Proteolysefaktoren wie der Plasminogenaktivator vom Urokinasetyp (uPA) und sein Inhibitor

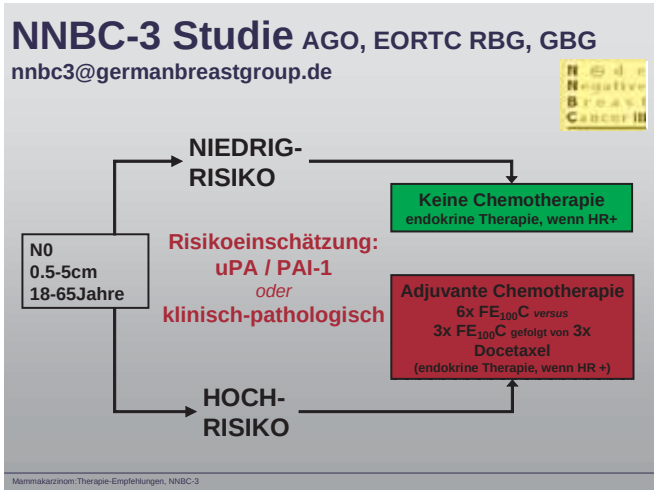

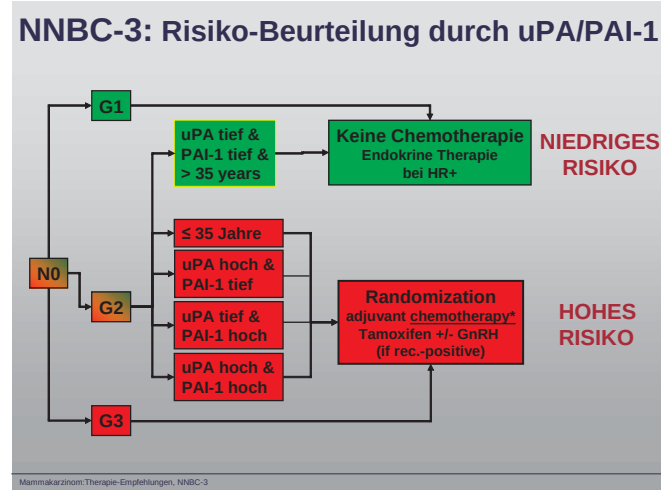

Abb. 1. Abb. 1. NNBC 3- Europe Studie:
Aktuelle Überprüfung des prognostischen/prädiktiven Werts von uPA und PAI-1 zur Optimierung der adjuvanten Chemotherapie beim nodal-negativen Mammakarzinom.

PAI-1 (Plasminogenaktivator-Inhibitor Typ 1) sind am Abbau des Tumorstromas und der Basalmembran beteiligt und tragen zur Invasions- und Metastasierungsfähigkeit der Tumorzellen bei. Eine Metastasierung erfolgt durch gerichtete Invasion der Tumorzellen in die extrazelluläre Matrix. Das Plasminogen Aktivator System und der uPA-Rezeptor ermöglichen die Adhäsion und Migration von Tumorzellen. Die Bestimmung von uPA und PAI-1 erfolgt aus Tumorgewebeextrakt mittels standardisierten ELISA-Style Testverfahren. Die cut-off Werte betragen 3 ng uPA/mg Gesamtprotein und 14 ng PAI-1/mg Gesamtprotein.

Das Ziel ist die Etablierung von Markern, die für die Zuordnung der individuell sinnvoIlsten Therapie genutzt werden können und dem nodal-negativen Patientenkollektiv eine Übertherapie ersparen. Hohe uPA und/oder PAI-1 Konzentrationen im Tumor sind mit einem erhöhten Metastasierungsrisiko und einem kürzeren Gesamtüberleben assoziiert. Patientinnen mit einem hohen uPA- und/oder PAI-1 Wert haben einen signifikant höheren Nutzen von einer adjuvanten Chemotherapie. Umgekehrt haben nodal-negative Patientinnen mit niedrigem uPA und PAI-1 eine gute Prognose, so dass bei ihnen wahrscheinlich auf eine adjuvante Chemotherapie verzichtet werden kann.
Somit kann den uPA/PAI-1 Werten sowohl eine prognostische (erhöhte Werte assoziiert mit schlechterer Prognose) als wahrscheinlich auch eine prädiktive (erhöhte Werte assoziert mit Ansprechen auf Chemotherapie) Relevanz zukommen.

NNBC-3 Studie

Diese prospektiv randomisierte Studie überprüft, ob die Rezidivrisikoabschätzung mittels der tumorbiologischen Faktoren uPA/PAI-1 der klinisch-pathologischen Einschätzung überlegen ist. Nodal-negative Hochrisiko-Patientinnen werden randomisiert für eine sequentielle anthrazyklin-/taxanhaltige Chemotherapie gegen die taxanfreie Standardtherapie.

Die erste Zwischenanalyse umfasst 674 Patientinnen. Von 321 mittelgradig differenzierten Tumoren (G2) wurden 109 Patientinnen mittels uPA/PAI-1 zur Niedrigrisikogruppe und 212 Patientinnen zur Hochrisikogruppe eingeteilt. Somit konnte bei einem Drittel aller Patientinnen mit G2 Tumoren aufgrund der „Niedrigrisiko“-Einstufung mittels uPA/PAI-1 auf eine Chemotherapie verzichtet werden. Die Rekrutierung von Patientinnen für diese Studie ist bald abgeschlossen und die Analyse des prognostischen Aussagewertes von uPA/PAI-1 im Vergleich zur klinischen Einschätzung wird in Kürze interessante Daten liefern.

Gensignaturen

Gensignaturen (Genexpressionsanalyse mittels Microarrays oder andere Multiparameter-Tests) wie der Amsterdam Score oder der Onkotype-DX-Test wurden in retrospektiven, hypothesegenerierenden Studien geprüft und ihre Überlegenheit gegenüber den konventionellen Faktoren gezeigt. Diese Gentests sind jedoch noch nicht genügend validiert und sollten keine Anwendung in der klinischen Routine außerhalb von Studien finden. Die beiden Studien, die diese Tests prospektiv untersuchen (MINDACT-Trial, TAILORx-Trial), müssen abgewartet werden.
Andere Faktoren wie z.B. Topoisomerase-IIa die für das Ansprechen auf eine Anthrazyklin-haltige Systemtherapie oder CYPIId6 das für das Ansprechen auf Tamoxifen als prädiktive Marker praktische Bedeutung finden könnten, sind noch nicht ausreichend durch prospektiv randomisierte Studien abgesichert. Aus diesem Grund sollten diese auch nicht in der Routine bestimmt werden.

Praktische Empfehlungen heute

Für eine begrenzte Anzahl von Substanzen wie die heute zum therapeutischen Einsatz kommenden Antihormontherapien bei Nachweis eines endokrinen Ansprechens der Tumorzellen oder der monoklonale Antikörper Trastuzumab bei gesicherter Überexpression des HER-2-neu Antigens, ist derzeit die Bestimmung des Targets immer erforderlich.

Die tumorassoziierten Proteolysefaktoren uPA und PAI-1 werden als prädiktive und prognostische Faktoren evaluiert. Das Ziel ist die individualisierte Therapieplanung, insbesondere um bei nodal-negativen Patientinnen eine Übertherapie vermeiden zu können. Prognostisch deuten Erhöhungen von uPA und/oder PAI-1 im Primärtumor auf ein erhöhtes Metastasierungsrisiko und ein kürzeres Gesamtüberleben hin. Als prädiktiver Faktor zeigt sich ein signifikanter Nutzen einer adjuvanten Chemotherapie bei erhöhten uPA/PAI-1 Werten.

Derzeit gibt es keinen prognostischen und/oder prädiktiven oder molekularen Marker, der auf Grund der Datenlage in das Routine-Panel bestehend aus Östrogenrezeptorstatus, Progesteronrezeptorstatus und HER-2-neu Status obligat aufgenommen werden muss. Die Datenlage für den praktischen Nutzen der Bestimmung der Invasionsfaktoren uPA und PAI-1 ist bereits ausreichend vorhanden, so dass diese Bestimmung von einigen Leitlinien empfohlen wird und damit das Spektrum erweitert werden kann.

www.weihnachten.de

Haben Sie den Text von „Oh du fröhliche, oh du selige“ vergessen oder suchen Sie eine passende Weihnachtsgeschichte? Auch wenn Sie Bastelanregungen oder Rezepte für die Weihnachtsbäckerei suchen, hier werden Sie fündig! Und Wissenswertes gibt es auch. Oder wussten Sie noch, dass der 25.Dezember als Tag an dem wir heute Weihnachten feiern, vom römischen Kopisten Furius Dionysius Filocalus im Jahr 354 festgelegt wurde. Dieser Tag war lange Zeit der Feiertag der als Götter verehrten römischen Kaiser. In den germanischen Religionen gehörte dieses Datum zu den „12 heiligen Nächten der Sonnenwende“. Die Christen waren überzeugt davon, dass Jesus die „wahre Sonne ist“, weswegen dieser Tag als Weihnachtstermin festgesetzt wurde. Die Kirche feierte die Geburt Jesu also nicht immer zu Weihnachten. Ausführliches zum Thema Weihnachten natürlich auch bei wikipedia. Aber egal, Hauptsache Sie vergessen nicht rechtzeitig den Tannenbaum zu schmücken.

h. p. s.

www.time2sms.de/sms-sprueche/neujahr

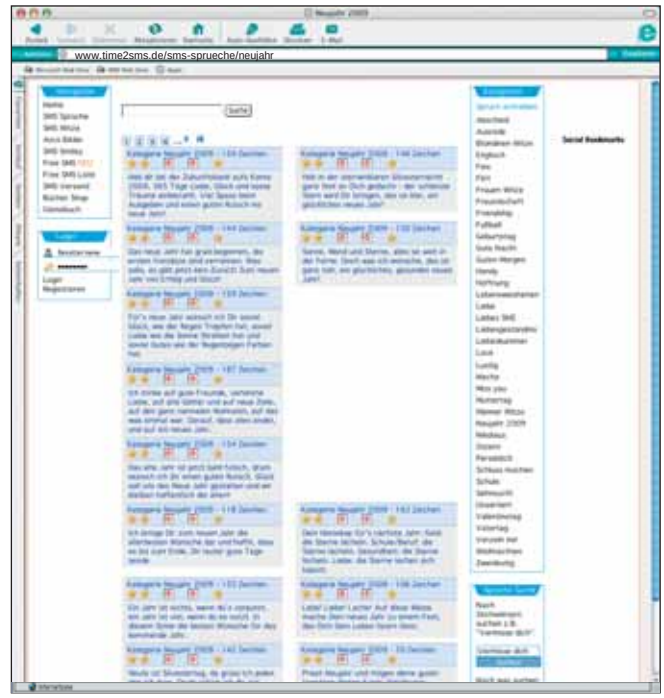

Fällt Ihnen nichts ein was Sie per SMS in der Neujahrsnacht versenden können? Dann schauen Sie doch unter der obigen Internetadresse nach. Zum Beispiel (144 Zeichen): „Das alte Jahr ist morgen futsch, für Mitternacht en guete Rutsch. Das neue Jahr soll Glück dir bringen, für Gesundheit, Herz und anderen Dingen“. Oder für englischsprachige Freunde (allerdings 193 Zeichen): „Smile at the Past with pride and grace! Live each Today with joy and verve! Look at every tomorrow with Hope and Faith! This year may all your efforts be rewarded and all your dreams come true!“ Ist doch einfach bequemer als das lästige Kartenschreiben. Für manche allerdings auch ein Kulturverlust.

h. p. s.

OnkoZert ist ein unabhängiges Institut, das im Auftrag der Deutschen Krebsgesellschaft das Zertifizierungssystem zur Überprüfung von Organkrebszentren und Onkologischen Zentren gemäß den entsprechenden fachlichen Anforderungen betreut. Neuerdings kann man sich auch als gynäkologisches Krebszentrum zertifizieren lassen. Die Zertifizierungsanforderungen sind analog zu den etablierten Zertifizierungssystemen in einem Erhebungsbogen dargelegt, der seit dem 19.09.2008 für die Veröffentlichung freigegeben ist. Die Zertifizierung zum **Gynäkologischen Krebszentrum** kann ab sofort bei OnkoZert beantragt werden. Das Zertifizierungsverfahren ist auf der OnkoZert-home-page beschrieben. Prof. Dr. Matthias W. Beckmann, Vorsitzender der Zertifizierungskommission und Sprecher der AGO: „Mit der Zertifizierung der ersten zehn Gynäkologischen Krebszentren verfolgt die Deutsche Krebsgesellschaft weiter konsequent die Etablierung von onkologischen Schwerpunktzentren. Ein weiterer Meilenstein bei der Qualitätssicherung in der Krebsmedizin ist gelegt. Nach Brust-, Darm- und Prostatakrebszentren sind die Gynäkologischen Krebszentren ein wichtiger Schritt hin zur umfassenden und fachübergreifenden Betreuung von Patientinnen mit verschiedenen Genitalkrebsformen in Deutschland.„
Wenn Sie das interessiert, schauen Sie doch mal nach.

h. p. s.

Ein Interview von Prof. Bernhard Schüssler mit der Kunsthändlerin und Picassokennerin Angela Rosengart, Luzern

Die Zeitschrift „The Breast“ und Picassos Gemälde „Der Traum“

Porträt
Angela Rosengart
PICASSO, Lithographie 1964

Wer jemals das Journal „The Breast“ in der Hand gehabt hat, ist überrascht über die für internationale medizinwissenschaftliche Top Journale ungewöhnliche Aufmachung: Ein weisser Glanzfolien- kaschierter Einband dessen Titelseite Picassos Gemälde „Der Traum“ ziert. Der Bezug zwischen „The Breast“ und Picassos „Der Traum“ scheint über die entblösste linke Brust der auf dem Bild dargestellten schlafenden Frau zumindest bei einem ersten flüchtigen Augenschein eindeutig zu sein, besonders dann, wenn wie bei der letzten Ausgabe eine Reklamebanderole das Gesicht verdeckt. (Abb. 1)

Nimmt man aber die Banderole weg und betrachtet die linke Gesichtshälfte etwas genauer, dann sieht man unzweifelhaft einen darin integrierten erigierten Phallus in engem Bezug zum Mund der Frau oder gar ihrer Zunge. (Abb. 2)

Frauenheilkunde aktuell: *Wie muss man das interpretieren, Frau Rosengart?*

Angela Rosengart: Das Bild wurde von Picasso im Januar 1932 gemalt, zu einem Zeitpunkt als Marie-Thérèse Walter seine Geliebte war, was er geheim gehalten hat. In vielen seiner Werke finden sich in dieser Phase verschlüsselte Symbole, die immer wieder Andeutungen machen auf diese Beziehung mit ihr. Die Botschaft auf diesem Bild hingegen ist, wenn man über den Hintergrund etwas informiert ist, nicht sehr verschlüsselt sondern eher offensichtlich.

Frauenheilkunde aktuell: *Findet sich eine solche erotisch hinterlegte vexierbildartige Symbolik häufig in den Werken von Picasso?*

Angela Rosengart: Gerade dieses Symbol ist glaube ich, mehr oder weniger einzigartig. Er hat Spiele gemacht mit den Initialen oder er hat ein Stilleben z. B. so gestaltet, dass man es auch als Frau sehen kann. Die Früchte sind Brüste, der Tisch des Körpers der Frau. Diese Dinge kommen vor, aber die Gestaltung des Gesichts in „Der Traum“ ist doch ziemlich ungewöhnlich.

Frauenheilkunde aktuell: *Sie erwähnen, dass er mit den Initialen von Marie Thérèse Walter auch gespielt hat. Wie muss man sich das vorstellen?*

Angela Rosengart: Es gibt z. B. einige Stilleben von 1927, in denen verschlüsselt ein „M“ und ein „T“ enthalten sind. Man kann aber eigentlich nur, wenn man Bescheid weiss, überhaupt diese beiden Buchstaben darin entdecken; sie sind einfach Teile des Stillebens geworden und man muss die Geschichte von Picasso und seinen Liebschaften genauer kennen, um dahinter zu kommen.

Frauenheilkunde aktuell: *Sie haben angedeutet, dass Marie-Thérèse Walter eine geheim gehaltene Liebschaft von Picasso war. Heisst das, er hatte parallel dazu auch eine offizielle Partnerin?*

Angela Rosengart: Ja, er war zu diesem Zeitpunkt noch verheiratet mit der russischen Ballett-Tänzerin Olga Koklova, er wollte diese neue Verbindung nicht offen legen, obwohl schon offensichtlich war, dass die Ehe nicht halten würde.

Frauenheilkunde aktuell: *„Der Traum“ gilt ja in der Fachwelt als ein Schlüsselwerk Picassos. Wie ist es zu verstehen?*

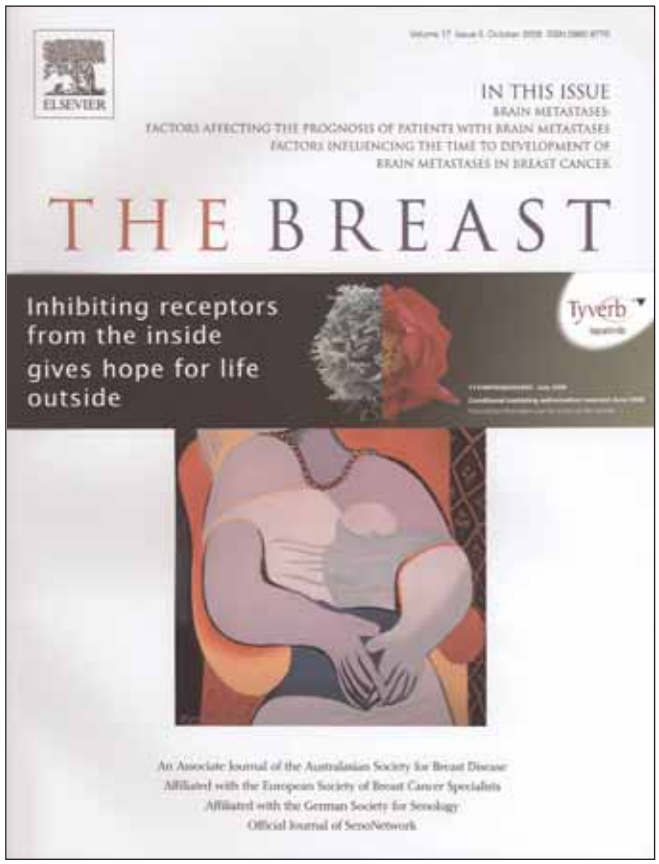

Abb. 1 „The Breast“ mit Banderole



Abb. 2 „The Breast“ ohne Banderole

Angela Rosengart: Ja, für die Zeit, die Picasso mit Marie-Thérèse verbracht hat, ist es tatsächlich ein Schlüsselwerk, man könnte vielleicht sogar sagen im doppelten Sinne: Einmal wegen der in diesem Bild enthalten verschlüsselten Botschaft. Es ist aber auch unter den Portraits von Marie-Thérèse wohl eines der schönsten und dann durch diese Symbolik noch zusätzlich interessant. Auch die Farbgebung ist besonders gelungen, wobei man dazu sagen muss, dass für die Portraits von Marie-Thérèse in dieser Zeit diese Farbkombination, dieses Lila, Hellgrün, Rot-Gelb, öfters vorkommt.

Frauenheilkunde aktuell: *Nochmal zurück zu unserem Ausgangspunkt, nämlich dem Bezug von Picassos „Der Traum“ und der Zeitschrift „The Breast“. Wenn man die Symbolik in diesem Bild einmal verstanden hat, scheint die linke entblösste Brust von Marie-Thérèse Walter nicht unbedingt im Vordergrund zu stehen?*

Angela Rosengart: Ja, es gibt sicher andere Bilder, wo das Thema weibliche Brust bei Picasso viel deutlicher ist: z.B. in anderen Bildnissen von Marie-Thérèse, vor allem aber auch im Spätwerk.

Frauenheilkunde aktuell: *Frau Rosengart, wir danken Ihnen herzlich für dieses Gespräch.*

Leserbrief zur Rubrik „Persönlich“: Der nächste Winter kommt bestimmt …

aus Frauenheilkunde aktuell, 17/3/2008

Zug, 24. November 2008

Lieber Bernhard,

mit grossem Interesse habe ich Deine Ausführung im FHA gelesen, insbesondere Deine wahrscheinlich nicht ganz undramatische Erfahrung am Piz Daint.

Dieser Berg scheint den Gynäkologen nicht ganz wohlgesinnt zu sein.

Vor 40 Jahren habe ich bei ähnlichen phantastischen Verhältnissen wie Du sie schilderst am obersten Hang in 50 cm „powder“ eine Spiralfraktur des Unterschenkels erlitten. Interessant sind die Unterschiede zu damals: Holzbretter an denen mühsam Felle befestigt werden konnten die gerne abrutschten, Backenbindung mit Stahlfederzug.
Einzig die ominöse Schaufel trugen wir auch bei uns daneben ein Set aus einigen Aluminiumteilen, Schrauben und einer Blache.
Damit konnten die Kollegen damals einerseits mein Bein etwas schienen um mich dann zu Tal zu ziehen, indem sie mit meinen Skiern und der Blache sowie den Aluminiumteilen einen improvisierten Rettungsschlitten konstruierten. Die Gegensteigung auf den Pass oberhalb ist mir noch schmerzhaft in Erinnerung da sich bei jedem Ruck die Fraktur verschob.

In Buffalora wartete dann der Hausarzt Picco bei einem Tee und einer Schmerztablette, verbesserte die Fixation und führte mich auf der Hinterbank seines VW-Käfers nach Zuoz zurück. Ein Barryvox kannten wir damals noch nicht, die Rega war auch nur selten im Einsatz.

Immerhin hat dieses Ereignis wesentlich zu meiner Berufswahl beigetragen weil ich dann die nächsten 6 Wochen in Samaden in Extension lag was meinen Wunsch auch einmal in einem solchen Spital zu arbeiten stark prägte.

In der Hoffnung auf einen schönen Winter mit weniger dramatischen Erlebnissen grüsse ich Dich ganz herzlich

Mario

Frauenheilkunde-aktuell im Internet …