1 I 08

FHA
Frauenheilkunde aktuell

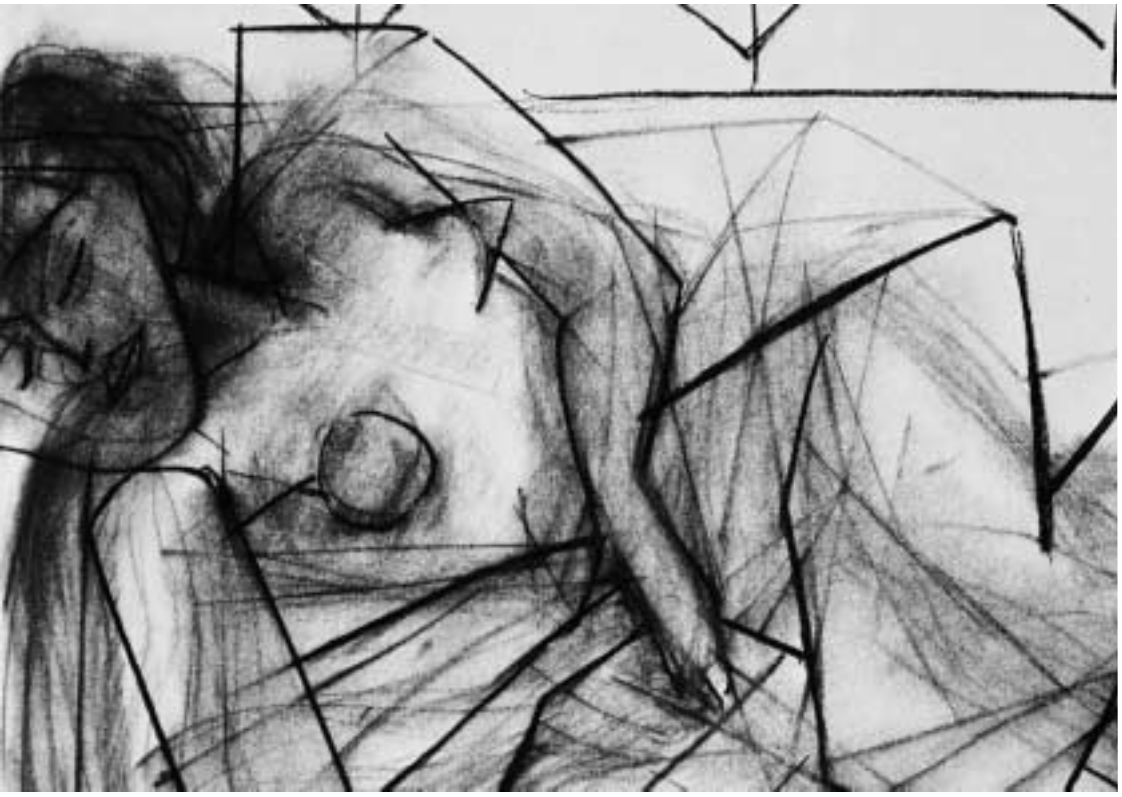



Designer Vagina

Fakten, Meinungen und Wunschvorstellungen.
Verstecken sich hinter diesem Begriff mehr Probleme als man annimmt?

weitere Themen

Medizinische Mythen 23

Morbus Ormond 25

Des Rätsels Lösung 32

Im Bild 41

Fragebogen 42

ISSN 1021-5697

Daten Fakten Analysen

FHA
Frauenheilkunde aktuell
www.frauenheilkunde-aktuell.ch

© Copyright 2008 bei den Herausgebern
ISSN 1021-5697

in

- Die abendliche Einnahme von Honig als Prophylaxe nächtlicher Hustenattacken (zumindest bei Kindern).
  Arch. Pediatr. Adolesc. Med. 2007; 161:1140–44
- PET-CT bei der Primärdiagnose des Zervixkarzinoms
  Gyn. Oncol. 2007; 106:29–34
- Chirurgische Behandlung der Spinalkanalstenose
  N. Engl. J. Med. 2008; 358:794–810

out

- Günstigeres Risikoprofil (Gefässrisikomarker) von transdermalen Kontrazeptionspatches gegenüber oralen Kontrazeptiva.
  Obstet. Gynecol. 2008; 111:278–284
- Dünnschichtbasierte Zervixzytologie ist der konventionellen Zytologie in Bezug auf Sensitivität und Spezifität überlegen
  Obstet. Gynecol. 2008; 111:167–177
- Wechsel auf eine Faser-, Frucht-, Gemüse- oder Niedrigfettdiät vermindert das Rezidiv und Mortalitätsrisiko bei Frauen nach einer Brustkrebsbehandlung
  JAMA 2007; 298:289–298

Impressum

Herausgeber

Prof. Dr. med. M.K. Hohl
Chefarzt Frauenklinik
Kantonsspital Baden
CH- 5404 Baden
Tel.: +41 56 486 35 02
Fax + 41 56 486 35 09
frauenklinik@ksb.ch
www.frauenklinik.ch

Prof. Dr. med. B. Schüssler
Chefarzt Frauenklinik
Kantonsspital Luzern
CH- 6004 Luzern
Tel.: +41 41 205 35 02
Fax +41 41 205 59 32
bernhard.schuessler@ksl.ch
www.ksl.ch

Prof. Dr. med. P. Scheidel
Chefarzt Frauenklinik
Marienkrankenhaus
D-22087 Hamburg
Tel. +49 40 254 616 02
Fax +49 40 254 616 00
scheidel.gyn@marienkrankenhaus.org
www.marienkrankenhaus.org

Die Realisierung von Frauenheilkunde aktuell wird mit der Unterstützung folgender Firmen ermöglicht:

MERCK SERONO
AstraZeneca
Gynecare

Abonnementspreis
Ein Jahresabonnement (Kalenderjahr) kostet CHF 83,95 incl. MWSt. (7,6 %) und Versandkosten. Die Zeitschrift erscheint 4× jährlich.

Für den Inhalt außerhalb des redaktionellen Teiles (insbesondere Anzeigen, Industrieinformationen, Pressezitate und Kongressinformationen) übernimmt die Schriftleitung keine Gewähr. Eine Markenbezeichnung kann warenzeichenrechtlich geschützt sein, auch wenn bei ihrer Verwendung in dieser Zeitschrift das Zeichen ® oder ein anderer Hinweis auf etwa bestehende Schutzrechte fehlen sollte. Für Satzfehler, insbesondere bei Dosierungsangaben, wird keine Gewähr übernommen.
Die Zeitschrift sowie alle in ihr enthaltenen einzelnen Beiträge und Abbildungen sind urheberrechtlich geschützt. Jede Verwertung, die nicht ausschliesslich vom Urheberrechtsgesetz zugelassen ist, bedarf der vorherigen Zustimmung des Verlages. Das gilt insbesondere für Vervielfältigungen, Bearbeitungen, Übersetzungen, Mikroverfilmungen und die Einspeicherung und Verarbeitung in elektronischen Systemen.

Inhalt 17/1/2008

Betrifft	Zum Kuckuck ***Die Herausgeber***	3
Thema	Designer Vagina ***Prof. Michael K. Hohl, Prof. Peter Scheidel, Prof. Bernhard Schüssler***	4
Für Sie kommentiert	Episiotomie: To do or not to do? Aromatasehemmer zur Behandlung des symptomatischen Uterus myomatosus?	14
Wussten Sie schon ...	Ein „Quickstart“ mit Ovulationshemmern hat Vorteile. Angenehme Musik ist schmerzlindernd. Abwanderung von deutschen Ärztinnen und Ärzten ins Ausland. Gesunde Frauen erlitten häufiger Herzinfarkte bei Einnahme von Calcium Supplementen. Der Tumormarker CA 125 ist ein valabler Test beim Carcinosarkom des Uterus. 50 % aller kardialen Todesfälle beim Marathon geschehen auf den letzten 1,6 km. Scheidungen sind umweltschädigend.	19
Spezial	Medizinische Mythen ***Prof. Bernhard Schüssler***	23
Think!	Morbus Ormond (Retroperitoneale Fibrose) im kleinen Becken. ***Ivan Vuko Tokic, Prof. Michael K. Hohl***	25
Endoquiz	Des Rätsels Lösung: Benigne ossäre Metaplasie des Endometriums. ***Dr. Antonino Siragusa; Prof. Gad Singer***	32
Internet-News	www.internettherapie-trauernde-eltern.de; www.brustkrebsversicherung.de; www.amazingpaperairplanes.com;	36
Nachgefragt	Iatrogene Komplikationen bei intensivpflichtigen Neugeborenen ***PD Dr. Thomas Berger***	39
Im Bild	Januar am Cap	41
Fragebogen	***Prof. Daniel Surbek***	42
Feedback	Leserbriefe	45

Zum Kuckuck

Jetzt, da das neue Jahr begonnen hat, dürfen wir nicht vergessen: Der Kuckuck ist der Vogel des Jahres 2008. Zwar nicht in der Schweiz, wo der Turmfalke das Rennen gemacht hat, aber in Deutschland. Die Gründe für seine Wahl gelten aber überall: Der Kuckuck wird immer seltener. Das betrifft zwar viele Vogelarten, der Kuckuck wird allerdings als Langstreckenzieher (Afrika, südlich des Äquators!) noch zusätzlich bestraft. Bedingt durch den Klimawechsel sind nämlich viele seiner Wirtsvögel als Kurzstreckenzieher immer früher zurück und damit die eigenen Kinder schon ausgebrütet, wenn das Kuckucksei ins Nest gelegt werden soll. Er kommt also zu spät!

Zum Kuckuck also mit dem Kuckuck und seinem seit Kindertagen geliebten Ruf? Nicht ganz. Bevor man sich nämlich verzweifelt zum Kauf einer Kuckucksuhr entschliesst, kann man auf die Website von Frauenheilkunde aktuell gehen ***(www.frauenheilkunde-aktuell.ch)*** und sich genüsslich das Original anhören und zwar nicht nur den etwas banalen Kuckucksruf selbst, sondern auch, was er laut Brehm's Tierleben sonst noch kann: „Kuckucku-Hachachac" beispielsweise, wenn er um das Weibchen buhlt; oder das Weibchen, wenn sie mit „Srii Srii" antwortet. Oder aber er, seinerseits höchste Erregung signalisierend, wenn er dem mehrfachen Kuckucksruf ein „Kwawawa" hinzufügt.

Nein, diesen Vogel möchten wir auch in Zukunft hören. Zum Kuckuck jagen dafür aber aus unserem Journal ab jetzt alles, was mit vergangenheitsbezogener berufspolitischer Larmoyanz zu tun hat, auch wenn im Gefolge der globalisierten Ökonomisierung der Medizin Ähnliches immer wieder in international renommierten Fachzeitschriften aufgetischt wird, nicht zuletzt kürzlich im New England Journal of Medicine.

Die Herausgeber

Prof. Michael K. Hohl
Prof. H. Peter Scheidel
Prof. Bernhard Schüssler

Designer Vagina

Vor kurzem hat das renommierte British Medical Journal (2007; 334:1090) den Warnfinger erhoben gegen die zunehmende Ausbreitung der genitalen Schönheitschirurgie, die auch unter dem Begriff „Designer Vagina“ zusammengefasst wird. Die Laienpresse hat dieses etwas anrüchige, aber umsomehr sensationsträchtige Thema dankbar aufgenommen unter Titeln wie „Die perfekte Vagina“ („20 Minuten“) „Warnung vor dem Schnitt im Schritt“ (Spiegel online) oder „Meet the genitailor“ („The Tyee“).
Wie aktuell das Thema ist, zeigt sich auch in zahlreichen Blogs und Foren in der Subkultur des world wide webs.

Als vor kurzem über unsere Internetseite der Leidensbericht von „Tabu Sandra“ (siehe Kasten) einging, schien uns die Problematik dieser immer öfter von Patientenseite gewünschten angeblich einfachen Eingriffe wichtig genug, um auf die verschiedenen Facetten der plastischen Vulva- und Vaginal-Chirurgie einzugehen.

Epidemiologie

Gibt man Suchbegriffe wie „Designer Vagina“, „Labienreduktion“ etc. bei Google ein, erhält man in 0,1 sec. mehr als 500’000 Ergebnisse, in pages aus der Schweiz immerhin über 2000. Dabei dominieren Werbeangebote von operativ tätigen Ärzten und Kliniken (Abb. 1). Selbst im staatlichen englischen National Health Service hat sich die Zahl der Labienplastiken innerhalb von 4 Jahren verdoppelt. Da die Mehrzahl dieser Operationen wahrscheinlich im privaten Sektor erfolgt, dürfte die Dunkelziffer wesentlich höher liegen. Ein in der Hauszeitschrift von „gynécologie suisse“ der „Gynäkologisch Geburtshilflichen Rundschau“ veröffentlichter Bericht eines plastischen Chirurgen aus München kam immerhin auf 443 Eingriffe innerhalb von 5 Jahren (Gynäkol. Geburtshilfl. Rundsch. 2007; 47:23–32). Der Autor berichtet dabei über mehr als 90 % zufriedene Frauen nach der Operation. Die meisten publizierten Arbeiten über Labienreduktion beschränken sich auf die Beschreibung der unterschiedlichen Operationstechniken mit jeweils hohen Erfolgsraten. Wenig bis nichts liest man über Indikationen, psychologische Hintergründe und vor allem Komplikationen. Die Patientinnen, die selbst oft unsicher sind, was das Erscheinungsbild der äusseren Genitalien und deren sexuelle Funktionalität betrifft, können leicht zusätzlich traumatisiert werden durch zweifelhafte chirurgische Eingriffe und deren inhärente Komplikationsrisiken (Wundheilungsstörungen, veränderte taktile Empfindung, Dyspareunie, Narbenbildungen etc.). Vor kurzem hat deshalb auch das Commitee on Gynecological Practice im Rahmen einer Commitee Opinion des American College of Obstetrics and Gynecology (Obstet. Gynecol. 2007; 378:737) zu verschiedenen zweifelhaften Eingriffen warnend Stellung genommen.

Was ist normal?

Der soziokulturelle Megatrend mit dem eigenen Körper unzufrieden zu sein und ihn einer Skulptur gleich durch plastische Chirurgie zu einem Idealbild umzuformen, hat auch vor dem weiblichen Genitale nicht Halt gemacht. Dies ist historisch gesehen nicht neu. Die gesellschaftlichen Schönheitsvorstellungen variieren dabei stark zwischen den Kulturkreisen. So werden von einigen südafrikanischen Stämmen der Khoisanen („Hottentotten“) stark ausgeprägte, von aussen deutlich sichtbare Schamlippen als schön empfunden. Dies hat dazu geführt, dass Frauen dieses Stammes sowohl durch natürliche Selektion als auch durch äussere Einwirkung (d. h. ein Dehnen der Schamlippen) teilweise sehr dominante Schamlippen entwickelt haben (Abb. 2).

Demgegenüber ist das westliche Ideal geprägt durch die Vorstellung, dass die kleinen Schamlippen die grossen nicht überragen sollten. Diese Vorstellung wird heute

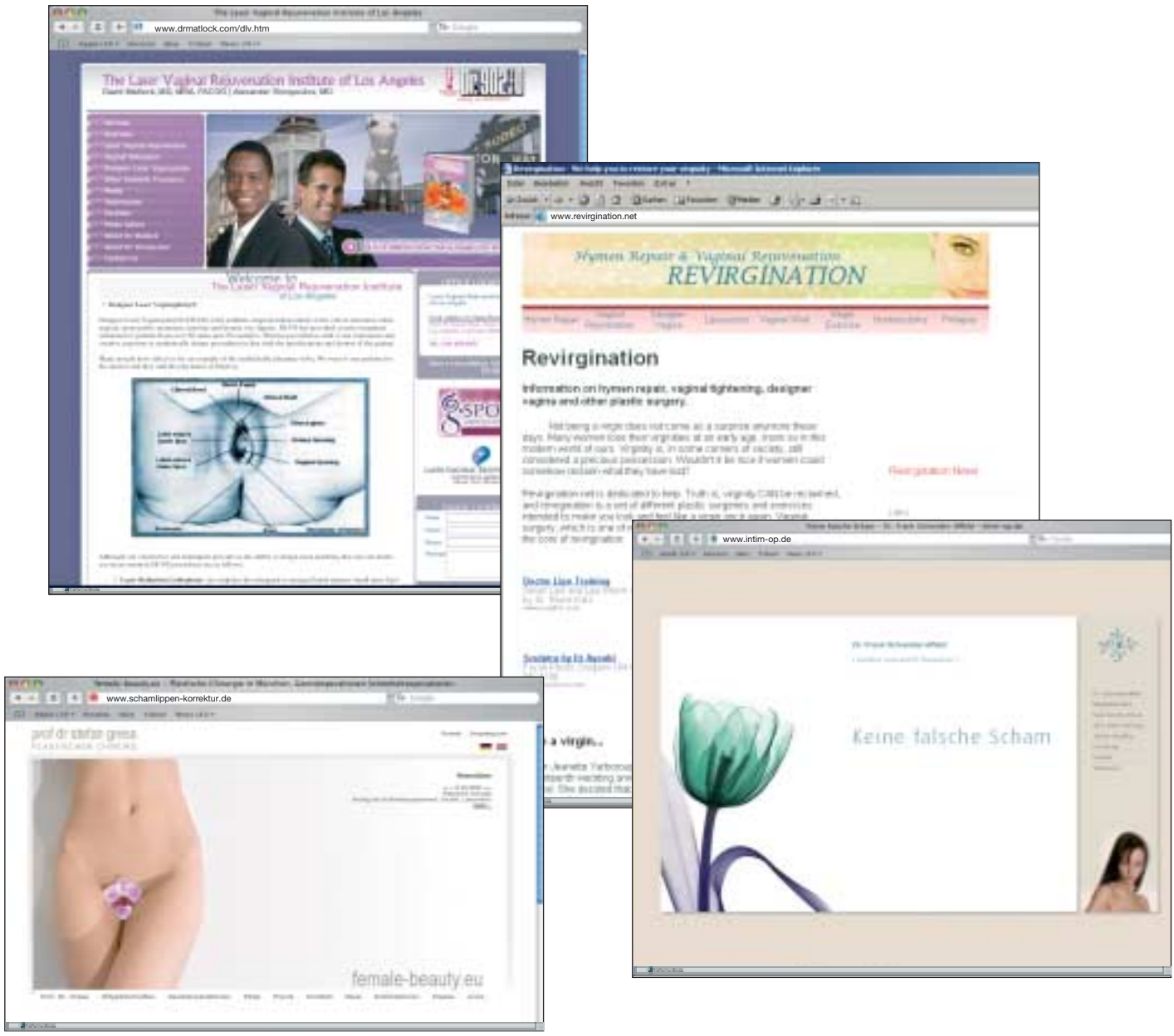

Abb. 1. Werbung im Internet für plastische Genitaloperationen

„Tabu Sandra“: Mein Fall

Ich möchte gerne darüber berichten, was mir und noch vielen anderen widerfahren ist! Ich würde mich sehr freuen, wenn ich helfen kann, dass mein Fall sich nicht so oft wiederholen wird! Seit meiner Pubertät leide ich an meinen übergroßen Schamlippen. Aber traute mich nicht mit jemandem darüber zu reden und schon gar nicht mit meinem Frauenarzt der bald das Alter meines Großvaters erreicht haben dürfte. Da ich sehr frühreif bin, wie so viele andere meiner verwahrlosten, elternlosen Generation, lerne ich sehr bald damit umzugehen und immer das Licht zum „Schlafengehen“ auszuknipsen. Nur bei den alltäglichen Dingen wie, Toilettengang, Sport, Schwimmen, Spazierengehen stören mich diese überdimensional großen Lappen, die aus meinem Genitalbereich herausragen. Bei engen Hosen reiben sie, im Bikini muss ich aufpassen, dass sie nicht seitlich herausragen und nach der Toilette werden sie immer schön säuberlich in die äußeren, „großen“ Schamlippen eingewickelt. Das hält dann ca. 15 Minuten, bis ein sicherer Griff in meine Jeans, unter meine Unterhose die Prozedur wieder und wieder durchführt. Jahre später, als ich zum Zwecke meines Studiums in eine andere Stadt ziehe, wechselt mein mittlerweile rentenfähiger Frauenarzt zu einer scheinbar modernen Frau. Doch mit Ihr über meine Schamlippen zu reden, kommt mir natürlich auch nicht in den Sinn – auch wenn ich es mir jedes Mal erneut fest vornehme.Einmal habe ich wieder einen Termin. Im Behandlungszimmer sitzt eine nette, sympathische Frau, die mich mit den Worten „Hallo, ich bin die Vertretung“ begrüßt. Ok, jetzt oder nie. Ich nehme meinen ganzen Mut zusammen und stottere vor mich hin, irgendetwas von „zu groß“, „vielleicht kann man da ja was machen“, „schon lange ein Problem“, „nie getraut darüber zu reden“. „Na das schauen wir uns doch einmal genauer an“, meint sie – immer noch sympatisch. Wieder angezogen, am anderen Ende des großen Schreibtisches sitzend, sagt Sie, diese sympathische Unbekannte, nun das, wovon ich schon seit meiner Jugend geträumt habe. „man kann „das“ wegmachen lassen. WOW!
Telefonbuch aufgeschlagen, bewappnet mit Handy, Zettel und Stift, mache ich mich nun auf die Suche nach einem Arzt, der ambulante Operationen durchführt, denn so wie sie mir versicherte, sei das auch nur ein kleiner, harmloser Eingriff. Nach ein paar Gesprächen mit etwas überforderten Arzthelferinnen, finde ich dann auch endlich eine Praxis, die gleich nächste Woche einen Termin frei hat. Nach Begutachtung „der Sache“ offenbart mir dann auch der zweite mittelalterliche Frauenspezialist, dass ihm und mir der kleine Eingriff 100 Euro wert wäre. Hm, als Studentin mal locker 100 Euro herzaubern, bei den Studiengebühren? „Geht das nicht auch billiger“. Der Mann mir gegenüber meint, dass die XXXKlinik das vielleicht mal „zwischenrein schieben“ könnte. Da ich nicht noch länger auf meine Verwandlung warten möchte, bitte ich die Arzthelferinnen dort anzurufen, weil das doch dann bestimmt schneller geht. „Was soll denn gemacht werden?“ „Äh, ich habe Labienhyperplasie“, meine ich, denn das ganze Wartezimmer nebenan hatte schon so verkrampft in die Frauenklatschrevue gestarrt, dass ich unmöglich sagen konnte „Meine Schamlippen haben die Größe eines kleinen Penis und ich würde sie gerne kleiner machen lassen, damit ich sie nicht immer beim Toilettengang einrollen muss“. „Ah, Sie wollen ihre Schamlippen verkleinern lassen“. Danke ihr lieben Arzthelferinnen, immer zur Stelle wenn man euch braucht. Ein Termin wurde also gefunden, und ich stand am 27.September 2007 um 7:30 Uhr mit ein paar frischen Strümpfen und einer kleinen Handtasche im XXXKlinikum meiner Stadt. Die Voruntersuchung war am Tag zuvor, und hätte ich damals die ratlosen Blicke der 5 Ärzte und Assistenzärzte deuten können, wäre ich auf der Stelle umgedreht und hätte mich wieder in mein Bett gelegt, wie es sich für einen ordentlichen Studenten um eine solch unmenschliche Uhrzeit eben gehört. Die OP dauerte eine halbe Stunde, nach 2 Stunden kam der Arzt und meinte, dass er sich für eine andere Methode entschieden hätte, die sogenannte Kim Choi Methode (s. Abb. 7), nur leider war ich schon unter Narkose und er konnte es mir nicht mehr mitteilen. Meine Schamlippen waren nun also keilförmig zerteilt und wieder zusammengenäht worden, sodass keine sichtbaren Vernarbungen entstehen sollten. Prima, ist doch besser als einfach abtrennen, wie vereinbart! Ab nach Hause und auf die gemachte Couch, Film reinschieben, und die nächsten drei Tage chillen. Was für ein Leben. Nach zwei Wochen noch mal zur Nachuntersuchung und ich bin wie neu geboren! Der Film war gut, nur irgendwie war hatte meine rechte

Schamlippe, die sowieso viel größer ausgefallen war, unter der Naht ein Loch gebildet, durch welches man hindurch sehen konnte. Gut, zum Glück hat man ja zwei davon, vielleicht wird die ja! Sechs Tage später lösten sich die selbstauflösenden Fäden von selbst auf. Doch leider hatte meine Schamlippe nicht so schnell damit gerechnet und teilte sich wieder, sodass ich nun im Besitz von zwei kleinen, halben und einer großen, löchrigen war. Bei meinem zweiten Nervenzusammenbruch am Abend fuhr ich zurück zum Ursprung des Geschehens. Vollkommen überfordert holte die Nachtassistenzärztin den Oberarzt. Dieser gab mir ausreichend Schmerz- und Beruhigungsmittel für die Nacht und vertröstete mich auf den nächsten Tag, an dem der Chef der Klinik mal „draufschauen“ sollte.

Der Chef der Klinik war nun wirklich der mit Abstand weißeste Mann, den ich zuvor im noch gehenden Zustand in einer Klinik mit einem weißen Kittel, gesehen habe. Normalerweise hängen Menschen in seinem Alter an einem Tropf und liegen im Bett. Nun gut. Da er der Chef im Haus war, sollte er Ahnung haben. Das sagte er auch ganz deutlich, als er mich für den nächsten Tag zur nächsten OP bestellte.

Als ich aufwachte, war ich noch etwas benommen, konnte aber feststellen, dass ich im besseren Teil der Klinik untergebracht war, da ich die einzige in meiner „Zelle“ war, in er ich nun die nächsten sieben Tage verbringen sollte. Es war alles gut gelaufen, und Symmetrisch war es jetzt auch. Zudem wurde mir versichert, dass es quasi „bruchfest“ sei. Prima!Vollkostessen und Sonderbehandlung auf einer Privatstation, eine ganze Woche lang, wer kann da schon mithalten als studentischer Kassenpatient. Denn obwohl ich „Internationale Betriebswirtschaft mit dem Schwerpunkt Medienwirtschaft“ studiere, sind meine Eltern keine besserverdienenden Akademiker mit zu viel Flüssigem in der Tasche.

Im Nachhinein ist mir klar, warum ich dort separat, mundtot gemacht worden bin. Die Fäden spielten dasselbe, traurige Spiel ohne Abstimmung mit der Verheilzeit meiner Schamlippe und verabschiedeten sich mal wieder geradezu ins Nichts. Also jetzt rechts statt links. Die linke Seite hatte eine Größe erreicht, die es mir heute, trotz Abschwellen nicht erlaubt richtig zu sitzen, geschweige denn lange Strecken zu laufen. Aber Symmetrie war, laut dem Chef schon lange kein Zeichen von Schönheit mehr, und wenn man die eine Seite der aufgegangenen Naht – rechts noch abtrennen würde, dann wäre ja zumindest noch das so wichtige „Dreieck von Schamlippe und Kitzler“ erhalten. Prima!

Mittlerweile erleide ich einmal in der Woche einen kleinen bis mittelgroßen Nervenzusammenbruch. In einer anderen Klinik musste ich mich vor einem voreingenommenen Oberarzt noch rechtfertigen, dass ich keine der westlich orientierten OP-Schönheits-Kinder bin, die mal schnell ihre Schamlippen irgendwelchen erdachten Normvorschriften anpassen wollte. Schönheitschirurgen scheinen daraus ein neues Geschäftsfeld zu sehen und korrigieren ihre Preise ab 3.000 Euro aufwärts. Da es sich bei mir aber zudem noch um Rekonstruktionschriurgie handeln wird, kann ich mir die Kosten wahrscheinlich noch nicht einmal in Zahlen vorstellen.

Ich werde nächste Woche zwei Termine bei Schönheitschirurgen wahrnehmen und mich einer, hoffentlich umfassenden Beratung mit positivem Ausgang unterziehen. Da ich eigentlich sehr sportlich bin, wollte ich mit Aerobicstunden mein Studium finanzieren. Ich habe mich jetzt als Promoterin für ein Likörgetränk beworben und werde ab Januar auf irgendwelchen Tischen in irgendwelchen Clubs Leute mit Spirituosen abfüllen, und hoffen, dass ich irgendwann genug Geld zusammen bekomme, um das zu retten, was noch übrig geblieben ist. Mittlerweile wissen auch alle meine Freunde von meinem „Schicksal“, welches in Deutschland derzeit sehr viele, meist junge Mädchen ereilt, die den Frauenärzten trauen, die sich gerne ein paar Mark nebenbei verdienen, ohne jegliche Ahnung, welche Folgen dieser kleine Eingriff mit sich tragen kann.

In ein paar Foren findet man Frauen, die darüber sprechen, aber wie sollen es den mehr werden, wenn selbst die Ärzte bei dem Wort „Schamlippe“ beschämt dreinschauen! Inzwischen war ich bei zwei Schönheitschirurgen, die selbst sehr geschockt über diese Art von Verstümmelung waren. Einer der beiden riet mir, sofort einen Anwalt einzuschalten und meine Krankenakte einzuholen. Meine Geschichte ist also noch nicht zu Ende, und selbst wenn ich mich nächstes Jahr wieder unters Messer lege, ist wird mich diese Zeit der Wut, der Trauer und der Hilflosigkeit mein Leben lang begleiten – bis zum Ende!“

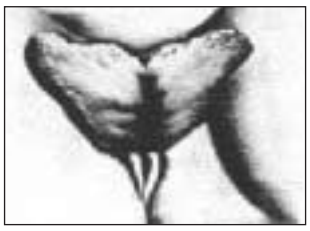

Abb. 2. Vergrösserte Schamlippen der Khoi Sanen („Hottentotten-Schürze“) (Quelle Wikipedia)

noch akzentuiert durch die weit verbreitete Mode der vollständigen Schamhaarrasur, was Abweichungen vom Idealbild logischerweise deutlicher hervortreten lässt. (Abb. 3a und 3b)

Der Trend mit dem eigenen Körper nicht zufrieden zu sein, öffnet natürlich den Weg zum „Surgical enhancement“. Dies beschränkt sich nicht nur auf eine Verkleinerung der Labia minora, sondern auch Vergrösserung der Labia majora durch Fettinjektion oder Liposuction (Mons pubis, Labia majora), Straffung der Vagina (Fettinjektionen, Resektion mit Laser), Klitoris-Repositionierung, G-Punkt-Amplifikation durch Kollagen-Injektion in den sog. G-Punkt und Hymenal-Rekonstruktion („Revirginisation“).

Hinter diesen Beweggründen tritt das was „normal“ ist, eher in den Hintergrund.
Trotzdem unternahm es die Arbeitsgruppe um Sarah M. Creighton (Lloyd J. et al. BJOG 2005; 112:643–645) das Erscheinungsbild der Vulva bei 50 prämenopausalen genau zu untersuchen und auszumessen.
Die Autorinnen kamen zum Schluss, dass die erscheinen-

Abb. 3a und 3b. Westliches Schönheitsidealbild einer Vulva

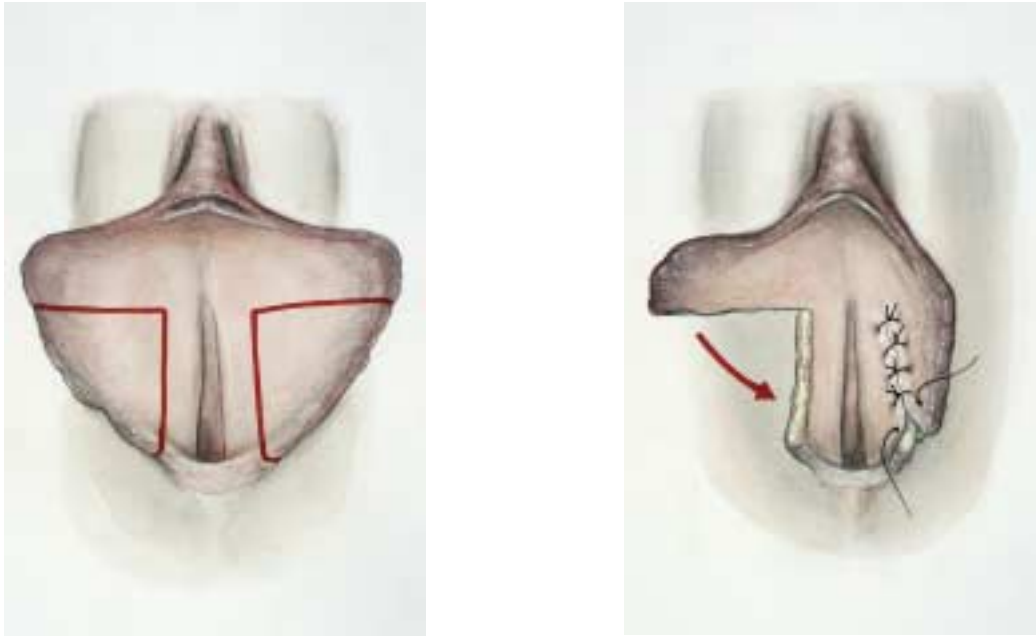

Abb. 4a und 4b. Technik nach Rouzier, random pattern flap

Tab. 1. Genitalmasse

Schwankungsbreite	**Mittel (Standardabweichung, SD)**	
Klitorislänge (mm)	5–35	19,1 (8,7)
Glans Breite (mm)	3–10	5,5 (1.7)
Distanz Klitoris – Urethra (mm)	16–45	28,5 (7.1)
Länge Lab. majora (cm)	7.0–12.0	9,3 (1.3)
Länge Lab. minora (mm)	20–100	60,6 (17.2)
Breite Lab. minora (mm)	7–50	21,8 (9.4)
Länge Perineum (mm)	15–55	31.3 (8.5)
Länge Vagina (cm)	6,5–12,5	9,6 (1.5)
Farbe Genitale im Vergleich zur umgebenden Haut	gleich:	9
	dunkler:	41
Faltung der Labien	glatt:	14
	mässig:	34
	ausgeprägt:	2

aus Lloyd J et al. BJOG 2007; 112:643

den Teile des äusseren weiblichen Genitale eine starke Schwankungsbreite zeigen. (Tab.1)
Diese Tatsache sollte mindestens den Frauen, die eine Operation erwägen, bekannt sein und durch die beratenden Ärztinnen und Ärzte durchaus auch kommentiert werden.
Letztlich entscheidend für das Individuum ist jedoch nicht das was ist, sondern was dieses glaubt, dass ist (Prof. Rupert Lay).

Indikationen zur Labienplastik

Bemerkenswert ist, dass alle in der „Gynäkologisch-Geburtshilflichen Rundschau“ abgebildeten Labia minora der in der englischen Arbeit angegebenen Norm entsprechen.

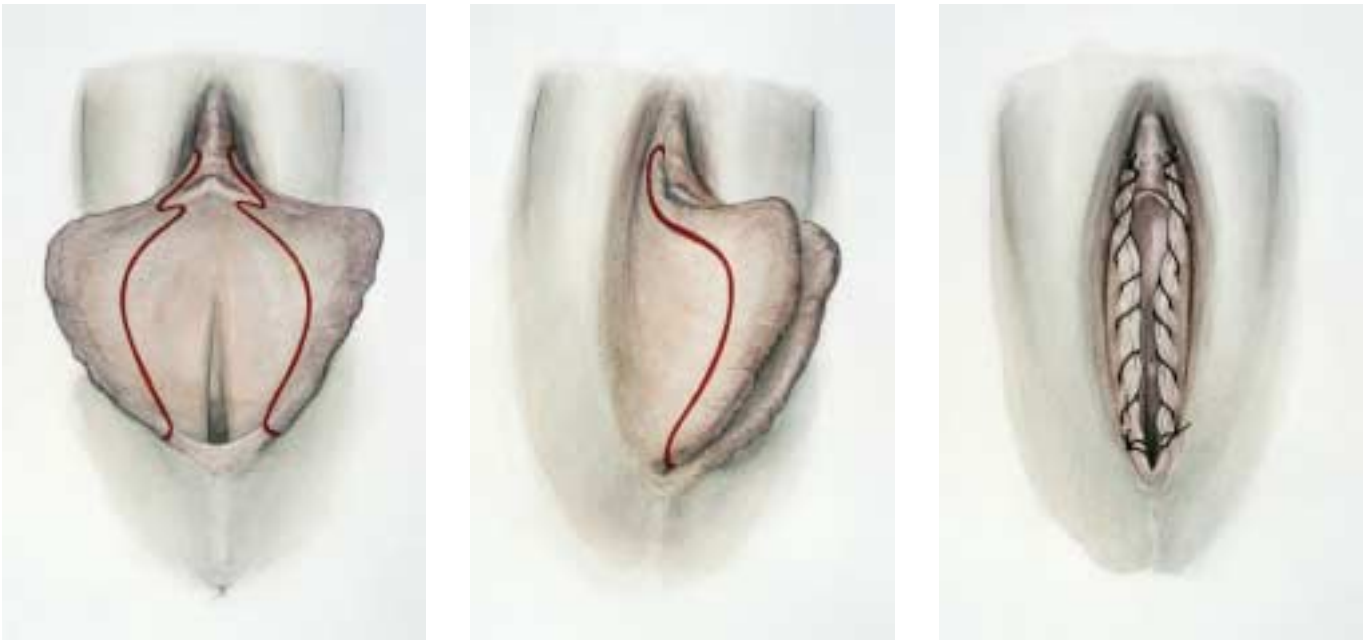

Abb. 5a bis 5c. Labienreduktion nach Gress vermeidet einen Lappentransfer. Gefahr der zu ausgedehnten Resektion beachten.

Trotzdem können Asymmetrien und deutliche Hypertrophien nicht nur ästhetisch stören sondern auch funktionelle Probleme zur Folge haben. Dies deckt sich auch mit unseren eigenen Erfahrungen (vergrösserte Labia minora mit Irritationen beim Tragen von Jeans, Reiten etc, Dyspareunie). Nicht selten sind Frauen mit als zu gross wahrgenommenen Labien zu beschämt, um mit ihren Ärztinnen und Ärzten darüber zu sprechen. Eine lange „stille“ Leidensphase ist deshalb leider keine Seltenheit (Erfahrungsbericht „Tabu Sandra“, Braun, V. Sexualities 2005; 8:407–427).

Ein behutsam fragendes Ansprechen von seiten der Ärztin anlässlich der gynäkologischen Untersuchung bietet sich deshalb an.
Neben der ausführlichen Information der Patientin über Normalität und Schwankungsbreite des vulvären Erscheinungsbildes ist es auch wichtig, den chirurgischen Eingriff nicht zu bagatellisieren. Neben zahlreichen, nur durch Einzelkasuistiken dokumentierten Operationstechniken zur Labienreduktion fanden wir drei Untersuchungen mit grösseren Patientinnenzahlen (Rouzier R et al. Am. J. Obstet. Gynecol. 2000; 182:35–40, Pardo J et al. Int. J. Obstet. Gynecol. 2006; 93:38–43, Gress. S. Gynäkol. Geburtshilfl. Rundschau 2007; 47:23–32)

In keiner dieser Arbeiten wurden Wundheilungsstörungen beobachtet. Trotzdem sind solche und insbesondere für die Patientin unbefriedigende Ergebnisse (eigene Erfahrung durch Gutachtertätigkeit und Patientenberichte, cf „Sandra“, Patientenforen im Internet) eine Realität. Die zwei von uns favorisierten Operationstechniken haben beide ihre Tücken. Die ***Lappenplastik nach Rouzier*** hat den Vorteil, dass der diffizile periklitorale Bereich nicht tangiert wird. (Abb. 4a und 4b)

Abb. 6a bis 6d. Operation nach Choi mit Deepithelialisation.

Es gilt hier aber zu beachten, dass das Verhältnis Lappenbreite zu Höhe von 1:2 nicht überschritten werden darf. Wird dies übersehen, sind Wundheilungsstörungen vorprogrammiert.

Die von **Gress** angegebene Technik (Abb. 5a–5c) vermeidet einen Lappentransfer und erlaubt auch eine Reduktion von redundantem Gewebe kranial und seitlich der Glans clitoridis. So kann auch „überschüssiges“ Gewebe im Bereich der periklitoralen Haut erfasst werden.

Hier gilt es aber unbedingt darauf zu achten, dass die kleinste Breite des Labium minus 0.8–1 cm nicht unterschreitet.

Mit dem Verfahren von Choi (Abb. 6a bis 6d) (Choi H Y et al. Plast. Recon. Surg. 2000; 105:41) bei „Sandra“ offenbar erfolglos angewendet, haben wir keine Erfahrung. Wegen der Dünnheit des Gewebes dünkt uns eine

Abb. 7. Kosten der Revirgination

Labienplastik $ 3500–6000
Vaginalplastik $ 4500–8000
Labien plus Vaginaplasik $ 6500–12'000
Hymenalplastik $ 3000–3500

vordere und hintere Deepithelialisation aus technischer Hinsicht problematisch und komplikationsträchtig.

Plastische Operationen der Vagina (Designer Vagina)

Dass bei Geburten und im Rahmen eines Deszensus Kohabitationsprobleme bei zu weitem Introitus und schlaffer Beckenbodenmuskulatur auftreten können, ist allen Gynäkologinnen und Gynäkologen bekannt.

Auf eine erfolgreiche operative Korrektur ist in dieser Zeitschrift bereits ausführlich eingegangen worden (Schüssler, B. Hintere Plastik. Frauenheilkunde aktuell 1999; 3–4:5–12). Grundsätzlich hat die von Prof. M. K. Hohl favorisierte mehr oder weniger ausgeprägte ventrale Levatorplastik den Vorteil, die Funktionalität und Eigenkontrolle der Vaginalenge durch die Beckenbodenmuskulatur der Patientin zu erleichtern. Gleichzeitig ist es wichtig, die Entstehung eines „häutigen“ Dammes (sekundäre Dyspareunie) durch zu ausgedehnte Raffung des Perinealgewebes und übermässige Resektion von Vaginalhaut zu vermeiden.

Die in diesem Kontext im Web kursierenden Laseroperationen (Verwendung des Lasers als Skalpell; Kosten bis 12000 $) entsprechen hingegen einem klassischen und vor allem auch kostspieligen Euphemismus (Verschleierung der Fakten durch Verwendung beschönigender, attraktiver Begriffe) (Abb. 7)

Jeglicher Seriosität und Fakten entbehrt die sog. ***G-Punkt Amplifikation*** durch Kollagen-Injektion zwischen Vagina und Urethra. Nicht nur ist die Existenz des sog. G-Punktes höchst umstritten. Einer einfachen Injektion von

Kernaussagen

- Begriffe wie Designer Vagina und sexual enhancement wecken bei Frauen oft unrealistische Erwartungen
- Vor einer Operation ist eine umfassende Information über mögliche Risiken, aber auch psychologische Aspekte zu fordern
- Die verschiedenen Operationstechniken zur Labienverkleinerung dürfen nicht als sog. „banale, einfache“ Eingriffe unterschätzt werden
- Die Kenntnis plastisch-chirurgischer Prinzipien ist unabdingbar.

Kollagen fehlt jede Logik und sie führt allenfalls zu einer vermehrten Vernarbung.

Nicht selten wird der Wunsch nach ***Wiederherstellung der „Virginität“*** (Rekonstruktion des Hymens) an uns herangetragen. Hier ist das chirurgische Vorgehen im Gegensatz zur Labienplastik unproblematisch und einfacher als die sich dabei stellenden psychologischen und ethischen Fragen.

Episiotomie: To do or not to do?

Die Leitung der Geburt insbesondere in der Austreibungsphase hat neben der unbeschadeten Geburt des Kindes auch die Protektion der Mutter vor kurz- und langfristigen Folgen des Beckenbodentraumas zum Ziel. In einer aktuellen Untersuchung gingen de Leeuw J. L. et al. (BJOG 2008;115:104–108) der Frage nach ob eine mediolaterale Episiotomie bei vaginal operativen Geburten höhergradige Dammrisse und Sphinkterverletzungen vermeiden hilft. Im holländischen Geburtsregister wurden 21 254 Vakuum Extraktionen und 7 478 Forzepsentbindungen untersucht. Die Autoren errechneten das Risiko für Sphinkterverletztungen in den einzelnen Risikogruppen und kalkulierten daraus das relative Risiko. Bei den Vakuum Extraktionen traten 646 (3.0 %), bei den Forzepsentbindungen 348 (4.7 %) Dammrisse III° und IV° auf. Als wichtigste Risikofaktoren wurden Primiparität, dorsoposteriore Lage und das Geburtsgewicht identifiziert. Die meisten Sphinkterverletzungen traten in der Gruppe ohne Episiotomie auf: 22.7 % (168/793, rel. Risiko 1.0). Bei medianen Episiotomien 8,54 % (7/82, rel. Risko 0.42) und nach mediolateraler Epi 2.60 % (173/6657 rel. Risiko 0.12). Die Autoren empfehlen deshalb bei der vaginal operativen Entbindung die mediolaterale Episiotomie zur Prävention höhergradiger Dammrisse einzusetzen.

Kommentar
Es ist keine Frage, dass nach Sphinkterläsionen mit teilweise gravierenden Folgen für die Mütter gerechnet werden muss. Dazu gehört neben den verschiedenen Formen der Stuhlinkontinenz vor allem die Dyspareunie, von der mehr als 25 % der Patientinnen betroffen sein können. Unbestritten zeigt der routinemäßige Einsatz der Episotomie keinen Vorteil bei der Prävention von Beckenbodendefekten. Genauso unbestritten sind mediane Episiotomien bei vaginal operativen Geburten mit deutlich mehr Sphinkterverletzungen verbunden als die mediolaterale Episiotomie. Dazu gibt es mittlerweile eine überzeugende Literatur, auch wenn viele Studien relativ kleine Patientenzahlen aufweisen. Durch den selektiven Einsatz der mediolateralen Episiotomie vor allem bei höherem Geburtsgewicht und vaginal operativen Entbindungen kann die Inzidenz der DR III. und IV. Grades nach Literaturangaben (Fritel X. et al. BJOG 2007; 115:247–252) auf unter 1 % gesenkt werden. Ob bzw. inwieweit damit die funktionellen Langzeitprobleme vermieden werden können ist noch unklar. Zumindest die leichteren Formen der Stuhlinkontinenz können offenbar signifikant reduziert werden.
Auch im Marienkrankenhaus verfolgen wir das Konzept der selektiven mediolateralen Episiotomie. Allerdings sind wir trotz intensivem Bemühen nicht ganz so erfolgreich wie es uns die aktuelle Literatur vorgibt. Im Jahre 2006 lag die Rate der DR III. und IV. Grades bei 1.8 %. Raten von unter 1 % zu erreichen ohne die Indikation zur primären Sektio auszuweiten, erscheint mir kaum möglich.

In Deutschland sind in den letzten Jahren viele Krankenhäuser dazu übergegangen die Ergebnisse der Geburtshilfe im sog. Qualitätsbericht zu veröffentlichen. Nach einer Untersuchung der Bundesgeschäftsstelle Qualitätssicherung wird jedoch nirgendwo so „gemogelt“ wie bei den Angaben über höhergradige Dammrisse.

Die Abb. 1 zeigt bei welchen Angaben die Geburtskliniken von der Erhebung abweichende („modifizierte“) Daten veröffentlichen. Bei einem Vergleich der Berliner Geburtskliniken schwanken die Angaben über DR III und IV von 0.0 (!) bis 2.4 % und stimmen in über der Hälfte aller Fälle nicht mit den objektiven Daten überein. Dies zeigt eine Diskrepanz zwischen Wunsch und Realität.
Das Problem aller Studien und Ergebnisvergleiche bleibt die subjektive Einteilung der Dammrisse. Es wäre zu begrüßen, wenn sich die von A. Sultan (RCOG Guidelines 2001) vorgeschlagene Nomenklatur international durchsetzte:

I° Mucosa, Haut
II° Muskulatur
III°a <50 % des Sphincter ani externus

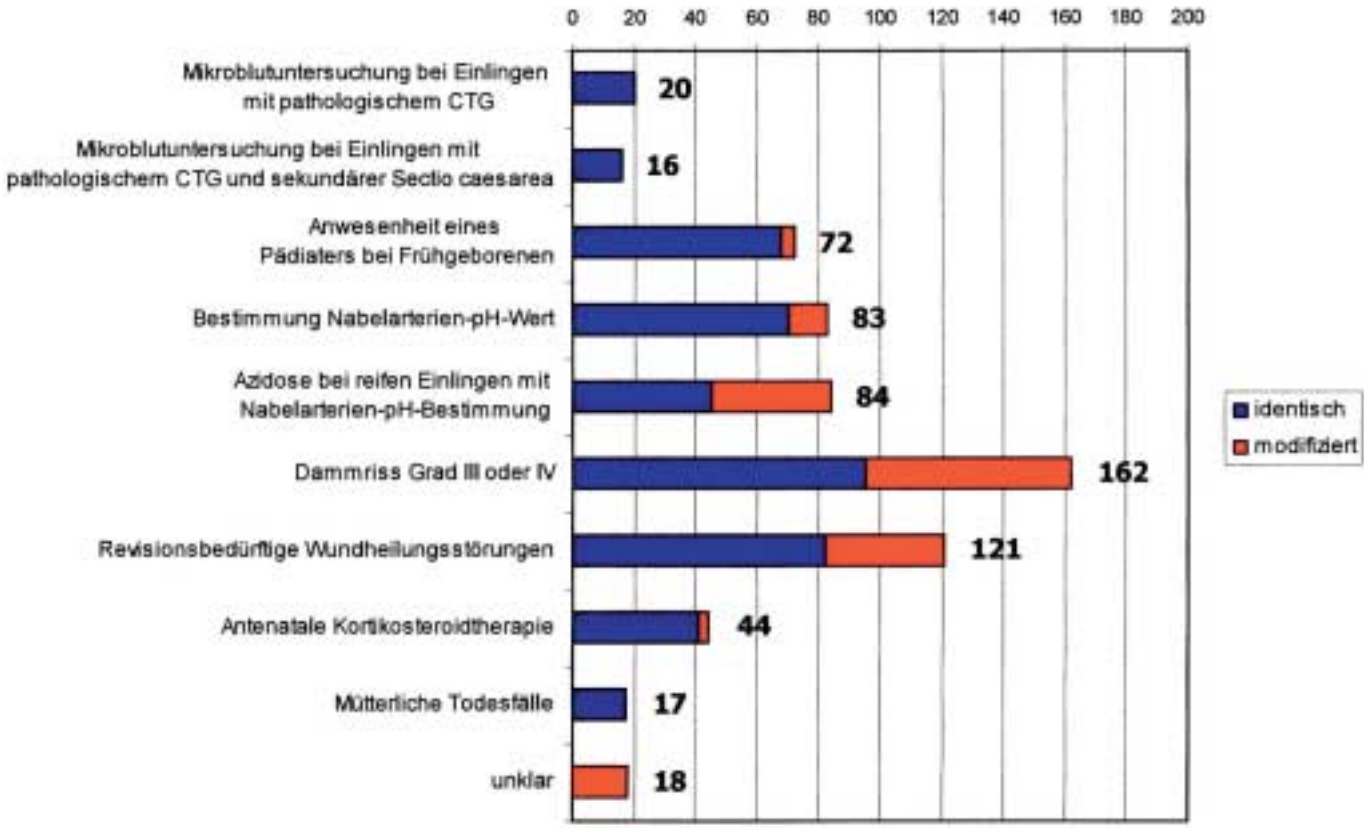

Abb. 1. „Qualitätsindikatoren“ in der Geburtshilfe.

III°b >50 % des Sphincter ani externus
III°c Sphincter ani internus
IV° Analschleimhaut

Derzeit gibt es weltweit keinen Konsens über das ideale Vorgehen. Die Routineepisiotomie allerdings reduziert weder Sphinkterverletzungen noch die Inkontinenzrate. Ohne Episiotomie besteht ein erhöhtes Risiko „vorderer“ Geburtswegsverletzungen und möglicherweise von Sphinkterschäden zumindest bei Erstgebärenden mit vaginal-operativer Entbindung und/oder erhöhtem Geburtsgewicht. Ohne Vereinheitlichung von Klassifikation und vergleichbaren Nahtversorgungstechniken werden wir die wichtige Frage um den gezielten Einsatz der Episiotomie nicht beantworten können.

H. Peter Scheidel

Aromatasehemmer zur Behandlung des symptomatischen Uterus myomatosus?

20 perimenopausale Frauen im Alter von 35–45 Jahren mit Uterus myomatosus (Volumen von > 300 cm3) und zyklusabhängigen Symptomen (Hypermenorrhoe, Dysmenorrhoe und oder Menorrhagien) wurden prospektiv untersucht. Die Patientinnen begannen eine medikamentöse Therapie mit einem Aromatasehemmer (Anastrozol

1 mg/die Arimidex®) in der 2. Zyklushälfte. Die Medikationsdauer betrug 3 Monate. Zu Beginn (T1) nach 30 Tagen (T2) und 90 Tagen (T3) erfolgte eine Ultraschallmessung zu den gleichen Zeitpunkten jeweils am Zyklustag 1, 2 und 3 wurde auch das Estradiol, FSH, Androstendiol und Testosteron bestimmt.

Resultate

Das Uterusvolumen nahm geringgradig, aber statistisch signifikant ab. Nach einem Monat minus 4,5 %, nach 3 Monaten minus 9 %. Bei 5 Patientinnen kam es hingegen zu einer leichten Zunahme des Volumens. Die Symptomenscores nahmen statistisch signifikant ab, von 5,5 auf 3,6. Die Hormonwerte blieben aber relativ stabil:

FSH	T1	3,89 mIU/l	T3	4,12 miu/L
Estradiol	T1	71,5 pg/ml	T3	74,70 pg/ml

Auch die Androgene blieben unverändert (Hilário, S.G. et al. Fertil. Steril. 2008) (published online)

Kommentar

Myome sind gutartige klonale Tumoren, welche unter dem Einfluss von Oestrogenen wachsen. Ähnlich den ektopen Endometrioseherden findet man innerhalb der Myome eine höhere Oestrogenkonzentration als im umgebenden Gewebe. Man bringt dies in Verbindung mit einer nachgewiesenen erhöhten Aktivität des Enzyms Aromatase innerhalb der Myome

Mit diesem Hintergrund scheint es einleuchtend, Aromatasehemmer im Sinne einer „targeted therapy" (wie übrigens auch bei der Endometriose) einzusetzen. In der vorliegenden Arbeit wurde klar gezeigt, dass Aromatasehemmer keinen systemischen Hypoestrogenismus erzeugen (unveränderte Menstruation, unveränderter Monatszyklus). Wie wir dies ja auch im Zusammenhang mit dem prämenopausalen Mammakarzinom wissen, genügen die 1 mg Anastrozol nicht, um die Hormonproduktion im Ovar signifikant zu drosseln. Dies ist nun der grosse Vorteil gegenüber den GnRH Analoga, welche nicht nur bei Patientinnen wegen den erheblichen Nebenwirkungen (Menopausensymptome) nicht sehr beliebt sind. Ausserdem fehlt der bei GnRH Analoga übliche „flare up", der die Symptome vorübergehend sogar verstärken kann. Überhaupt scheint mir gerade beim Uterus myomatosus der Einsatz von GnRH Analoga sehr zweifelhaft zu sein, obwohl (im Gegensatz zu der vorliegenden Arbeit) die Volumenreduktion des Uterus wesentlich stärker ist aus folgenden Gründen:

- *Die Wirkung hält nur so lange an wie die GnRH a wirken.*
- *Bereits in kurzer Zeit „wachsen" die Myome nachher wieder.*
- *Die Patientin kauft sich für das Verschwinden von Symptomen neue ein.*
- *Eine Dauertherapie ist schon wegen dem Verlust von Knochensubstanz nicht unbedenklich.*

Besteht Wunsch nach Erhaltung oder Verbesserung der Fertilität (Uterus myomatosus und gleichzeitig unerfüllter Kinderwunsch) gibt es beim wesentlichen Uterus myomatosus (zahlreiche Myome, grosse Myome oder submuköse Myome) keine Alternative zur organerhaltenden Myomoperation. Aus eigener Erfahrung konnte ich feststellen, dass eine Vorbehandlung mit GnRH a die Operation zT erheblich erschwert:

Vor kurzer Zeit hatte ich eine Patientin, die wegen ausgeprägter anämisierender Hypermenorrhoe mit GnRH a vorbehandelt war, wegen Kinderwunsch zu operieren. Die Entfernung der 29 unterschiedlich grossen, zT submukösen Myomen war im Gegensatz zu Frauen, die ohne Vorbehandlung waren, extrem erschwert. die Uteruswand war viel weicher, die präparatorischen Schichten fast aufgehoben und kleine Myome waren kaum mehr zu ertasten! Da versprechen Aromatasehemmer (falls sich die vorliegenden Ergebnisse bestätigen sollten) bei symptomatischen Frauen ein erfolgversprechender Kompromiss zu sein. Bei perimenopausalen Frauen wäre auch eine längerdauernde Therapie denkbar. Vielleicht gefolgt (um Kosten zu senken) von der Einlage einer Mirena-Spirale nach ein paar Monaten.

Michael K. Hohl

Kantonsspital Baden
KSB Frauenklinik

Symposium

Fortpflanzungsmedizin aktuell

Donnerstag, 29. Mai 2008, 14–18.00 Uhr

Hörsaal Kantonsspital Baden
anschl. Apéro-Buffet

Bitte reservieren Sie sich schon heute dieses Datum.

Inhalt des Symposiums ist ein „Update“ über aktuelle Fragen der Fortpflanzungsmedizin für die praktisch tätigen Gynäkologinnen und Gynäkologen.

Auskünfte + Anmeldung:
Frau Lena Erismann
Chefarztsekretärin, Frauenklinik
Kantonsspital Baden
Tel. 056/486 3502
mail: lena.erismann@ksb.ch

PROGRAMM

13.30–14.00 Uhr
Welcome Kaffee

14.00 Uhr
Begrüssung
M. K. Hohl

14.10–15.00 Uhr
Diagnostik des tuboperitonealen Faktors: Fallstricke und Überraschungen mit Live-Demonstrationen
Dr. A. Siragusa, Prof. M.K. Hohl

15.00–15.20 Uhr
Aktuelle Follikelstimulation in der Praxis: Hat Clomiphen ausgedient? Wert der Aromatase-hemmer etc.?
Dr. C. Urech-Ruh

15.30–16.00 Uhr
„Diagnosis and treatment options for male infertility“: Gibt es erfolgreiche andrologische Therapien neben ICSI?
Dr. Allan Pacey (UK)
Dr. Pacey ist einer der bekanntesten Andrologen in Gross-britannien und Mitherausgeber des WHO-Manuals

16.00–16.30 Uhr Pause

16.30–17.00 Uhr
Leistungsfähigkeit der assistierten Reproduktion unter der Schweizer Gesetzgebung
Dr. J. Stutz, Dr. N. Fasching, Mag. M. Van den Bergh

17.00–17.50 Uhr
Strategies for defusing the demographic time bomb. Beeinflusst das zunehmende Alter der Kinderwunsch-patientin unser Vorgehen?
Dr. Gillian Lockwood (UK)
Dr. Lockwood ist ärztliche Leiterin des Midland Fertility Service und bekannt für provokative Thesen wie „women in their 30's should freeze eggs“

Wussten Sie schon …

…, dass ein „Quickstart“ mit Ovulationshemmern Vorteile hat?

Prospektiv randomisiert wurde 1720 Frauen empfohlen, entweder mit der Pilleneinnahme unmittelbar nach der Konsultation (erste Pilleneinnahme unabhängig vom Zyklus) oder konventionell, d.h. nach der nächsten Menstruation zu starten. Während der ersten Woche wurden bei der ersten Gruppe zusätzlich Kondome empfohlen. Beide Gruppen wurden 3 und 6 Monate später telefonisch kontaktiert. 90 % der Frauen in beiden Gruppen beendeten mindestens eine Ovulationshemmer-Packung. 60 % nahmen die Pille noch nach 3 Monaten und 40 % noch nach 6 Monaten. Die Kontinuationsrate ganz am Anfang der Studie war signifikant höher in der Quickstart-Gruppe. Zu den genannten Zeitpunkten jedoch in beiden Gruppen gleich. 10 Frauen in der konventionellen versus 2 in der Quickstart-Gruppe wurden schwanger ($p < 0{,}01$). In der Quickstart-Gruppe traten nicht mehr Nebenwirkungen auf. 80 % der Frauen in der Quickstarkgruppe empfanden den sofortigen Start als vorteilhaft.

Kommentar
Für manche von uns ist es vielleicht neu, dass der sofortige Start mit Ovulationshemmern unabhängig vom Zyklus praktikabel ist, ja eher sogar leichte Vorteile hat.

m.k.h.

…, dass angenehme Musik schmerzlindernd ist?

18 Probandinnen und Probanden wurden verschiedenen Hitze-(Schmerz)Stimuli am Vorderarm ausgesetzt während sie angenehmer oder unangenehmer Musik lauschten (die Musikstücke waren zuvor von einem grösseren Kollektiv als angenehm oder unangenehm validiert worden). Daneben wurde als Kontrolle auch ohne Musik (Stille) stimuliert. Im Vergleich zur Kontrolle reduzierte nur die angenehme Musik die Schmerzintensität ($p < 0{,}001$). Die unangenehmen Musikstücke hatten weder einen positiven noch negativen Einfluss auf die Schmerzempfindung. Die Wärme-Wahrnehmung wurde von keiner Musikart beeinflusst. Diese Ergebnisse belegen, dass die musikinduzierte Analgesie über positive emotionale Wahrnehmung läuft. Die Autoren empfehlen Musik in Therapiekonzepte gegen Schmerzen zu integrieren. (Roy M. et al. Pain 2008; 134: 140–47).

Kommentar
Soweit ich das beurteilen kann, handelt es sich hier um eine methodisch sehr gute, raffiniert angelegte Studie, die zu eindeutigen Ergebnissen kommt.
Dass Musik Schmerzen lindert, ist schon in verschiedenen wissenschaftlichen Studien gezeigt worden. Dabei wurde jeweils keine Musik mit irgendwelcher Musik verglichen. Man könnte also denken, dass der analgetische Effekt z.B. ein Ablenkungseffekt sei. Hier wurde nun gezeigt, dass die analgetische Wirkung über die Erzeugung positiver Emotionen läuft. Diejenigen, welche die Musik am meisten emotionalisierte (auch dies wurde getestet), zeigten die grösste analgetische Wirkung. Unangenehme Musik hingegen war – was die Schmerzlinderung betraf – neutral. Die Schmerzreduktion von fast 20 % entspricht derjenigen von NSAIDS.
Wir empfehlen seit einigen Jahren Paaren, ihre Lieblings-CD zur Geburt mitzubringen.

m.k.h.

…, dass die Abwanderung von deutschen Ärztinnen und Ärzten ins Ausland im Jahr 2006 erneut zugenommen hat?

Insgesamt verließen knapp 2.600 Ärzte Deutschland und damit 14 % mehr als im Jahr davor. Das geht aus der Ärztestatistik von Bundesärztekammer und KBV hervor. Bevorzugte Zielländer der Auswanderer sind Österreich und die Schweiz; 1.016 deutsche Ärztinnen und Ärzte entschieden sich im vergangenen Jahr, in die Alpenländer auszuwandern.

Kommentar
No comment!

h.p.s.

…, dass gesunde Frauen, die Calcium Supplemente einnahmen, häufiger Herzinfarkte erlitten?

1471 postmenopausale gesunde Frauen erhielten entweder 1 g Calcium Citrat/die oder Placebo. Die Frauen wurden alle 6 Monate kontrolliert während total 5 Jahren. Entgegen der Studienhypothese traten in der Calcium-Gruppe 45 Ereignisse bei 31 Frauen gegenüber 19 bei 14 Frauen in der Gruppe Placebo auf ($p < 0{,}001$).

Die Studie war u.a. gestartet worden, da man dem Calcium eigentlich eine kardioprotektive Wirkung zugeschrieben hatte, indem es zu einer Verschiebung des Quotienten HDL zu LDL Cholesterin mit einer Zunahme von 20 % des „besseren" HDL führt (Bollard, M.J. et al. Br. Med. J. 2008; 3366:2621–66).

Kommentar
Bisher galt Calcium als harmlos, höchstens zu etwas mehr Obstipation und leicht erhöhtem Nierensteinrisiko führend. Möglicherweise spielt aber Calcium doch eine Rolle bei der Gefässverkalkung. Der negative Effekt begann etwa 2 Jahre nach Behandlungsbeginn. Im Begleiteditorial wird darauf hingewiesen, dass weitere Studien erforderlich seien, um die Daten abzusichern. Andererseits schützen Bisphosphonate vor Verkalkung, deshalb bestehen weiterhin keine Bedenken, Calcium und Vit. D gemeinsam mit Bisphosphonaten zu geben.

m.k.h.

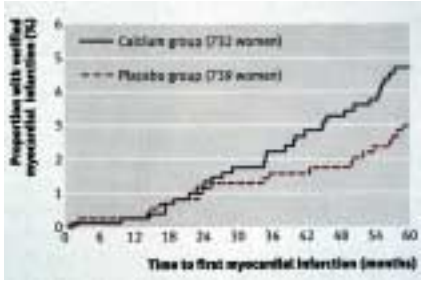

Abb. 1. Kaplan Meier Plot über die Inzidenz von Myokardinfarkten unter Calcium (blau) und Placebo (rot).

…, dass der Tumormarker CA 125 offensichtlich ein valabler Test ist, um eine extrauterine Tumorausdehnung bzw. die Überlebenschance bei einem Carcinosarkom des Uterus zu determinieren?

In einer prospektiven Studie wurden bei insgesamt 54 Patientinnen vor und nach Operation eines Carcinosarkoms des Uterus die Serumkonzentration des Tumormarkers CA 125 bestimmt. In 23 von 54 Fällen zeigte sich ein pathologisch erhöhter Wert. Diese Markererhöhung war hochsignifikant gekoppelt an folgende Konstellationen:

- Vorhandensein extrauteriner Erkrankung ($P < 0{,}001$)
- tiefe myometrale Invasion ($P < 0{,}001$)
- seröser Histologie des Epithels ($P=0{,}005$)

Ein persistierend erhöhter postoperativer CA 125 Wert nach Abschluss der operativen Behandlung erwies sich als hochsignifikanter unabhängiger Risikofaktor für das postoperative Überleben, welcher auch in einer Multivariatanalyse gegenüber anderen Parametern wie Lebensalter, FIGO Stadium, präoperativem CA 125 Wert, BMI, adjuvanter Radiatio- oder Chemotherapie und Oestrogenrezeptor-Positivität hochsignifikant blieb ($P = 0{,}009$). Das Sterberisiko war bei diesen Patientinnen um den Faktor 5.7 höher als bei Frauen, welche postoperativ einen normalen CA 125 Werte hatten (Abb.1) (Gynecol. Oncol. 2007; 107:513–517).



Abb. 1. Kaplan-Meier Überlebenskurve von Patientinnen mit Carcinosarkom, mit oder ohne erhöhter postoperativer CA 125 Serumkonzentration.

Kommentar
Diese Studie deckt zum ersten Mal einen potentiellen Nutzen der CA 125 Bestimmung beim Carcinosar-

kom des Uterus auf. Allerdings kommt dies nicht ganz überraschend, finden sich doch in der Literatur auch Hinweise für eine Assoziation zwischen Endometriumcarzinom und erhöhtem CA 125 (Am. J. Obstet. Gynecol. 2000; 182:1328–1334). Vertraut man der in dieser Studie für das Carcinosarkom des Uterus etablierten Datenlage, allerdings gewonnen in einem verhältnismässig kleinen Patientenkollektiv, so sind die Erkenntnisse bezüglich Primärausdehnung und Überlebenschance zwar eindrücklich, zur Zeit aber noch ohne klinische Relevanz. Eine solche würde sich erst dann ergeben, wenn wirksame adjuvante Behandlungsstrategien vorhanden sein sollten. Der Nutzen der CA 125 wäre dann vielleicht noch eindrücklicher, weil in der hier vorliegenden Studie insbesondere Patientinnen mit frühem Stadium zu der schlechten CA 125 assoziierten Prognoseeinschätzung beigetragen haben.

b.s.

…, dass 50 % aller kardialen Todesfälle beim Marathon auf den letzten 1.6 km geschehen, obwohl dieser Abschnitt nur 5 % der Gesamtstrecke ausmacht?

Dies ergab eine Untersuchung im BMJ (Redelmeier D. A. et.al. 2007; 335:1275–77). Auch wenn es sich im Einzelfall um ein beklagenswertes Schicksal handelt, ist die Risikobilanz positiv: Die Rate von vermiedenen Verkehrsunfallopfern durch die Sperrung der Strecke liegt 1.8 mal so hoch. Das Risiko beim Marathon einen unerwarteten Tod zu erleiden ist jedoch insgesamt gering: 0.8 pro 100 000 Teilnehmer. Dass die Popularität des Marathonlaufs vor 2500 Jahren mit einem solchen Ereignis begann scheint heute keine abschreckende Wirkung mehr zu entfalten.

Abb. 2. Zürich Marathon

Kommentar
Marathonlaufen ist offensichtlich weniger gefährlich als Autofahren. Den zumindest aufgrund der Statistik sinnvollen Vorschlag die Strecke um 1.6 km zu kürzen, wird man wohl kaum umsetzen können. Allerdings Vorsicht bei der Risikobilanz: es gibt keine Daten über Todesfälle im Training und der Vorbereitung auf den Wettkampf. Solche Zahlen könnten die Risikobilanz deutlich verändern.

h.p.s.

…, dass Scheidungen umweltschädigend sind?

Scheidungen haben Auswirkungen, die über das Familiäre hinausgehen: Sie belasten unsere Umwelt! Zu diesem Schluss kamen Forscher aus den USA. Eine Scheidung erhöht die Zahl der Haushalte und verkleinert die durchschnittliche Haushaltsgrösse. Die Folge: Mehr Haushalte und höherer Verbrauch an Energie, Wasser und Land. Für die USA alleine berechnen die Autoren zusätzlich 38 Mio. Extraräume. Die Kosten für Elektrizität (+ 46 %) und Wasser (+ 56 %) steigen signifikant in „geschiedenen“ Haushalten (Yu, E. Liu, J. Proc.Nat.Acad. Sci 2007; 104: 20629–34)

Kommentar
Scheidungen waren schon immer kostspielig. Ob dies aber ein Thema für umweltbewusste Politiker werden wird, ist mehr als fraglich. Politically vielleicht not so correct: Wie wäre es mit einem $C0_2$ Bonus für Verheiratete?

m.k.h.

Prof. Bernhard Schüssler
Neue Frauenklinik
Kantonsspital
Luzern

Medizinische Mythen

Möchte man mit seinem Fachwissen ständig up to date sein, dann ist es unumgänglich, sich kontinuierlich neues Wissen anzueignen. Gleichzeitig sollte aber auch überholtes Wissen ad acta gelegt werden.
Für Letzteres scheint das menschliche Gehirn aber schlecht programmiert zu sein. Unter der Überschrift: „Medical Myths“ hat ein Artikel im British Medical Journal solche Mythen zusammengetragen (BMJ 2007; 335:1288–1289). Einige davon möchten wir Ihnen nicht vorenthalten.

Rasieren fördert den Haarwuchs bzw. macht das Haar dicker

Diese Vorstellung ist sehr weit verbreitet und beruht möglicherweise darauf, dass wir über das schnelle Wiederauftauchen von Haarstoppeln nach einer Rasur irritiert sind. Dabei ist, basierend auf einer klinischen Studie, bereits seit 1928 bekannt, dass Rasieren keinen Effekt auf die Geschwindigkeit des Haarwachstums hat. Auch haben neue Studien bestätigt, dass Rasieren die Einzelhaardicke nicht beeinflusst. Vielleicht basiert diese Vorstellung auch nur darauf, dass dem rasierten Haar das feinere Ende des normal gewachsenen Haares abgeht und daher das Haar dicker erscheint. Ausserdem ist neues Haar nicht sonnengebleicht und wirkt damit optisch kräftiger als die bereits existierende Behaarung.

Die Benutzung von Mobiltelefonen in Spitälern ist gefährlich

Möglicherweise ist dieser Irrtum aufgekommen über einen Artikel im *Wall Street Journal* aus dem Jahre 1993, in welchem über 100 Berichte zusammengetragen wurden, die eine elektromagnetische Interferenz zwischen Mobiltelefonen und medizinischen Apparaten vermuten liessen.
Die Evidenz für einen solchen Zusammenhang ist äusserst gering. So konnte beispielsweise in England gezeigt werden, dass Mobiltelefone nur in 4 % mit medizinischen Geräten interferieren und das auch nur, wenn die Distanz zwischen Telefon und Gerät kleiner war als ein Meter. Die Inzidenz sank auf 0,1 % wenn es um wirklich relevante Vorfälle ging. Eine Untersuchung aus der Mayo-Klinik im Jahre 2005 ergab bei 510 Tests eine Interferenzrate von 1,2 %. Die bisher letzte Studie zu diesem Thema aus dem Jahre 2007 fiel gänzlich negativ aus: Bei 300 Tests fand sich keinerlei Störung, was auch auf die Weiterentwicklung der Technologie hinweist.
Eindeutig belegen lässt sich hingegen der Nutzen einer Mobiltelefonbenutzung im Spital. So fand sich in einer Studie aus der Anästhesie ein signifikant reduziertes

Risiko für medizinische Fehlleistungen oder sogar Patientenschäden, einfach bedingt durch die unverzögerte Kontaktaufnahme mit Kollegen über das Mobiltelefon.

„Haare und Fingernägel wachsen nach dem Tod noch weiter“

Diese medizinische Fehlvorstellung geht wahrscheinlich auf einen echten Mythos zurück, und zwar auf den Heiligen Olav (995–1030). Getötet bei der Schlacht am Stiklestad wurde sein Körper ein Jahr nach dem Tod in ein anderes Grab umgesetzt. Augenzeugen berichteten, dass seine Nägel, sein Haar und sein Bart gewachsen wäre. Seine letzte Ruhestadt hat er schlussendlich in Nidarosdomen in Trondheim gefunden, einer wunderschönen romanisch-gotischen Kathedrale. Warum aber auch Mediziner sich von gewachsenen Nägeln postmortal beeindrucken lassen, hängt wahrscheinlich an der nach dem Tod schnell eintretenden Dehydratation der Haut, wodurch es zu einer deutlichen Retraktion der Haut um Nägel und Haare herum kommt und diese Hautretraktion dann den Eindruck vermittelt, Fingernagellänge bzw. Haarlänge hätten zugenommen. Tatsächlich aber erfordert das Wachstum von Haaren und Nägeln einen komplexen biochemischen Ablauf, welcher unmittelbar nach dem Tod komplett sistiert. (Weiterführende Literatur unter BMJ-Online).

Abb. 1. König Olav der Heilige, Trondheim, Norwegen

Ivan Vuko Tokic
Prof. Michael K. Hohl
Frauenklinik Kantonsspital
Baden

Morbus Ormond (Retroperitoneale Fibrose) im kleinen Becken

Der Morbus Ormond ist eine seltene Erkrankung, an welcher Männer zwei- bis dreimal häufiger erkranken als Frauen. Das durchschnittliche Alter beträgt 50–60 Jahre. Durch eine Fibrose kommt es im Retroperitonealraum zur Kompression u.U. der Aorta abdominalis, der Iliacalgefässe und der Ureteren. Häufigste Komplikation ist eine Ureterstenose, welche zu akutem oder chronischem Nierenversagen führen kann.

Falldarstellung

Eine 42-jährige Patientin klagt seit einer Woche über zunehmende Unterbauchschmerzen. Als diese kolikartig werden, veranlasst man ein „Stein-CT“. Hier findet man einen geringgradig erweiterten linken Ureter bis ins kleine Becken und eine unscharf begrenzte Raumforderung mit einem Querdurchmesser von 2,7 × 2 cm und einer kranialen Ausbreitung von etwa 4 cm. Die Raumforderung zeigt streifenförmige Ausläufer in das perirektale Fettgewebe und in das Fettgewebe im Bereiche des Colons sigmoideum. Die Fettschicht zwischen dieser Raumforderung und dem M piriformis fehlt. In den vorderen Anteilen verläuft der linke Ureter, der im Bereich der Raumforderung deutlich eingeengt ist. Ein Harnleiterkonkrement kann nicht gefunden werden. Die Patientin wird auswärts hospitalisiert und bei einem in der Folge durchgeführten Becken MRI bestätigt sich die unklare Raumforderung im linken Unterbauch (Abb. 1). Die Patientin wird uns dann zugewiesen wegen Verdacht auf Endometriom mit Kompression des Ureters.

Klinisch präsentiert sich ein weiches Abdomen mit diffuser Druckdolenz im Unterbauch beidseits links > rechts, klopfdolente linke Nierenloge. Bimanuell ist eine derbe Resistenz im Bereich des linken Ligamentum sakrouterinums palpabel.

Vaginalsonographisch zeigt sich ein unauffälliger Uterus

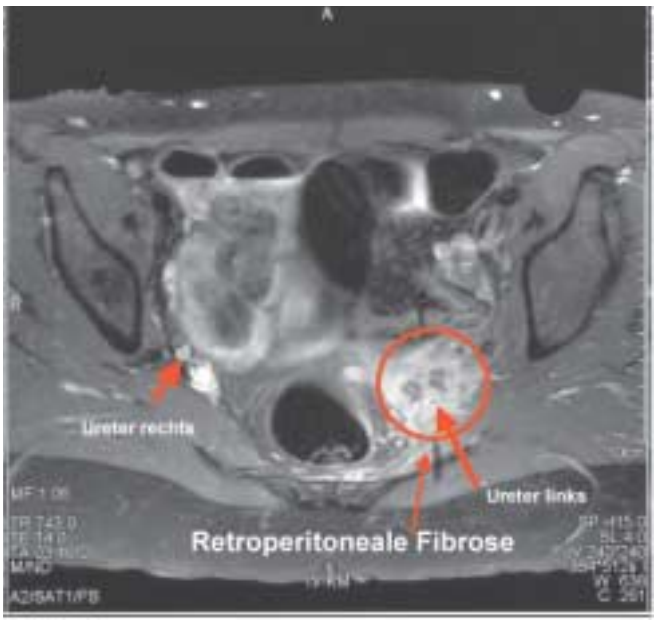

Abb. 1. Raumforderung retroperitoneal links mit Ummauerung des linken Ureters.

mit beidseits normalen Ovarien. Im Labor fällt eine leichte Anaemie (Hb 10,6 g/dl) sowie ein erhöhtes CRP (74 mg/l) auf. Im Urinstatus Nachweis einer Proteinurie.

Bei Raumforderung im linken Unterbauch unklarer Aetiologie wird unmittelbar vor der Operation eine Doppel-J-Harnleiterschiene links eingelegt und dann laparoskopiert.

Laparoskopie
Der Situs zeigt einen unauffälligen Uterus. Der rechte Adnex ist völlig bland. Links sieht man einen entzündlichen Prozess, welcher das Ovar an die Beckenwand fixiert (Abb. 2). Mit dem Palpateur stellt man fest, dass es sich um eine sehr derbe, fast hölzige Resistenz handelt. Diese betrifft den gesamten retroperitonealen Raum im Becken links, um den Ureter herum bis zum Uterus (Sakrouterinligament). Nun wird der Retroperitonealraum am

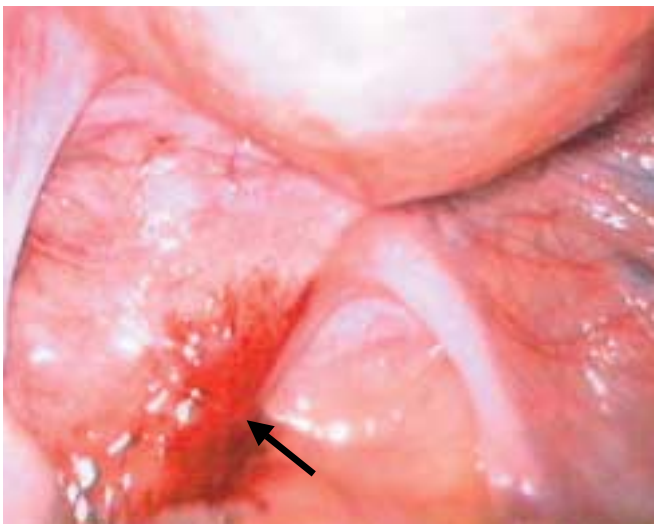

Abb. 2. Deutlich sichtbare Resistenz im Bereich des linken Sakrouterinligamentes (Pfeil). Das rechte Sakrouterinligament im Vergleich ist zart und reizlos

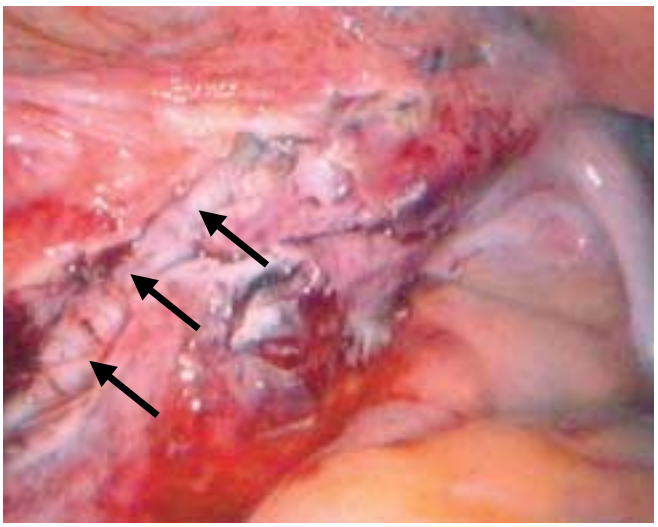

Abb. 3. Der freipräparierte Ureter ist durch Pfeile markiert

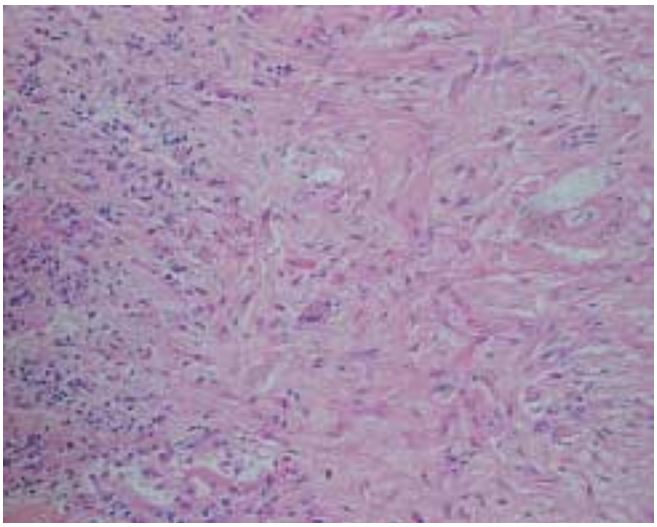

Abb. 4. Fibrosklerose mit perivaskulär betonter lymphoplasmazellulärer Entzündung

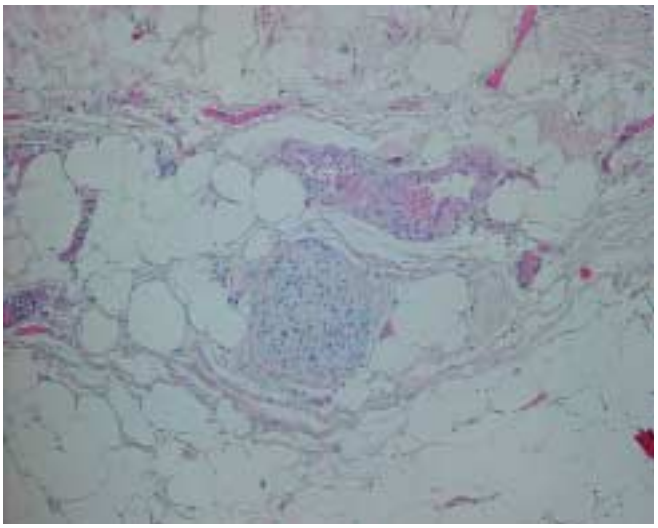

Abb. 5. Im Vergleich dazu unauffälliges retroperitoneales Gewebe

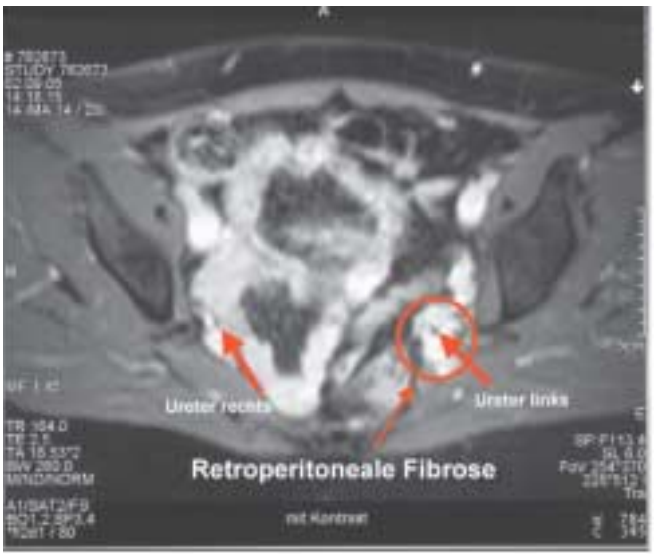

Abb. 6. Deutliche Regredienz der retroperitonealen Fibrose

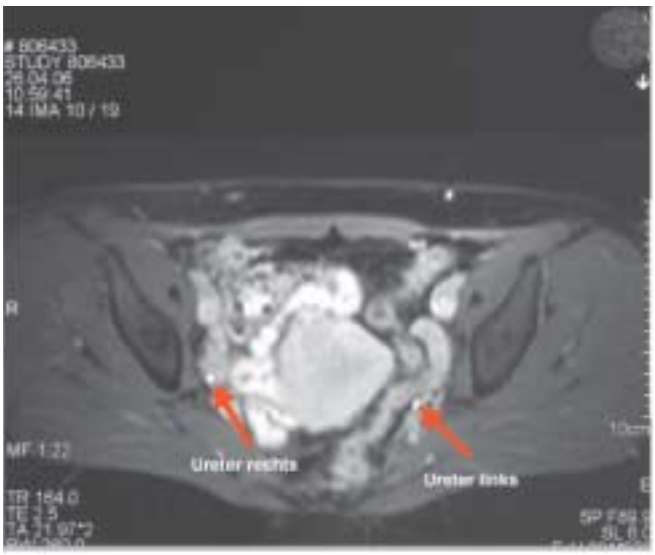

Abb. 7. Vollständiger Rückgang der retroperitonealen Fibrose (mit Kontrastspätphase)

Eingang ins Becken über dem Ureter eröffnet und bis zum Uterus freigelegt (Abb. 3).
Diverse Biopsien ergeben in der Schnellschnittdiagnose folgendes:

Histologie

Die Weichteilexzidate zeigen eine Fibrosklerose, perivaskulär betonte lymphoplasmazelluläre Entzündung ohne Hinweise für Atypie bzw. Malignität.
Mögliche Ursachen wie eine xanthogranulomatöse Entzündung (Erdheim-Chester- oder Weber-Christian-Erkrankung) retroperitoneale Fibromatose oder ein malignes Lymphom werden ausgeschlossen. (Abb. 4)

Diagnose

Unter Einbeziehung des intraoperativen Befundes und der Histologie handelt es sich um eine retroperitoneale Fibrose. Sowohl anamnestisch als auch laborchemisch fand sich keine Ursache für die Retroperitonealfibrose, so dass eine primäre Form, der sog. Morbus Ormond, vorliegt.

Therapie und Verlauf

Der postoperative Verlauf gestaltete sich unauffällig und die Patientin konnte am 5. postoperativen Tag nach Hause entlassen werden. Der Ureterkatheter (DJ) wurde belassen.

Beginn mit einer Prednisontherapie (insgesamt 5,5 Monate), 75 mg/die für 2 Wochen, dann schrittweise Reduktion bis zur Erhaltungsdosis von 25 mg/d, gleichzeitig Osteoporosepropylaxe mit Calcium und Vitamin D3.
Die Verlaufskontrollen zeigen eine deutliche Regredienz der retroperitonealen Fibrose bereits nach zwei Monaten im MRI. (Abb. 6) Da keine Nierenstauung mehr vorhanden ist, wird der Doppel-J Katheter entfernt. Nach weiteren 2 ½ Monaten zeigt sich im MRI eine vollständige Normalisierung (Abb. 7). Nach 5 ½ Monaten wird die Kortison-Therapie abgesetzt. Vier Monate später MRI Kontrolle, welche normal verläuft.

Ein halbes Jahr später wird die Patientin spontan schwan-

Tab. 1. Folgende Faktoren stehen im Zusammenhang mit der sekundären Form der retroperitonealer Fibrose

Medikamente	Methysergide, Bromocriptine, Ergotamine, Methyldopa, Hydralazine, Beta Blocker, Aspirin
Maligne Erkrankungen	M. Hodgkin und Non-Hodgkin Lymphome, Gastrointestinale-, Prostata- und Mamma-Ca
Infektionen	Tuberkulose, Aktinomykose, Syphilis
Radiotherapie	Reaktiv nach Bestrahlungstherapie
Postoperativ	Lymphonodektomie, Hysterektomie

ger. Der Schwangerschaftsverlauf ist normal. Wegen Status nach dramatisch erlebter erster Spontangeburt wird in der 39. SSW eine Wunsch-Sectio durchgeführt. Eine genaue operative Inspektion des kleinen Beckens zeigt keinerlei Auffälligkeiten und keinerlei Verwachsungen im kleinen Becken. Die Patientin ist nach wie vor beschwerdefrei.

Aetiologie

Man unterscheidet eine ***primäre*** und ***sekundäre retroperitoneale*** Fibrose (RF).

Die ***primäre RF*** bzw. idiopatische Form (Morbus Ormond) betrifft $^2/_3$ der Fälle. Man vermutet eine entzündliche Genese auf dem Boden einer autoimmunen Bindegewebsproliferation. Dies wird gestützt durch die häufige Assoziation mit Autoimmunerkrankungen (Hashimoto thyreoiditis, Wegener granulomatose, Polyarteritis nodosa, Glomerulonephritis).

Die ***sekundäre RF*** kann durch eine Vielzahl von Faktoren hervorgerufen werden, wie die Einnahme bestimmter Medikamente, nach Traumata, Bestrahlung oder Entzündungsreaktionen. (Tab. 1) Es handelt sich somit um eine reaktive Fibrose.

Tab. 2. Symptome im Zusammenhang mit den befallenen und komprimierten Strukturen

Ureter	Schmerzen in Rücken, Unterbauch, Flanken, Hämaturie, Poly-, Oligurie und Anurie
V. cava inferior	Beinödeme, tiefe Beinvenenthrombose
Aorta und Iliakalgefässe	Claudicatio intermittens, Gangrän der unteren Extremitäten
A. mesenterica inf. und sup.	Mesenterial ischämie

Es handelt sich um eine seltene Erkrankung mit einer geschätzten Inzidienz von 1:200000. Männer sind 2–3× häufiger betroffen als Frauen. Das durchschnittliche Alter beträgt 50–60 Jahre.

Symptome und Diagnose-Stellung

Uncharakteristische Beschwerden wie Fieber, Übelkeit, Müdigkeit, Gewichtsverlust sind Frühsymptome und erschweren die Diagnose. Im weiteren Verlauf ist die Symptomatik abhängig vom Ausmass der fibrotischen Umwandlung des retroperitonealen Gewebes und von den befallenen bzw komprimierten Strukturen. Eine Ureterbeteiligung findet sich in der Mehrzahl der Fälle. (Tab. 2)

Laborchemisch findet sich vereinbar mit entzündlichen Erkrankungen ein erhöhtes CRP, Anämie, Leukozytose, Eosinophilie. Abhängig vom Ausmass der Ureterbeteiligung zeigen sich erhöhte Werte für Kreatinin und Harnstoff. Proteinurie und Mikrohämaturie. Antinukleäre AK sind bei 60 % der Patientinnen positiv, Rheumafaktor und AK gegen glatte Muskelzellen, AK gegen DNA, Thyreoglobulin AK können ebenfalls positiv sein.

Durch ***radiologische Verfahren*** wie die Abdomensonographie, i.v. Urographie, CT und MRI Untersuchungen lassen sich die durch die RF verursachten Veränderungen bildgebend darstellen. Den Goldstandard stellen das CT

und die MRI Untersuchung dar. Der Vorteil des MRI besteht neben dem Verzicht auf Kontrastmittel (vor allem bei verminderter Urinausscheidung), auch in einer besseren Abgrenzung zum benachbarten Gewebe.
CT-gesteuerte Biopsien sind möglich.

Therapie

Vor der Therapiestellung müssen alle möglichen sekundären Ursache für die RF ausgeschlossen werden.

Die Therapieziele umfassen ein Aufhalten der Progression, Regredienz der fibrotischen Veränderungen mit Beseitigung der Obstruktion, sowie Verhinderung von Rezidiven.
Die Entlastung des oberen Harntraktes erfolgt durch Einlage eines ureteralen Doppel-J Katheters oder eines perkutanen Nephrostomas (5,6,7,8,10).
Hinsichtlich des weiteren therapeutischen Vorgehens existiert in der Literatur kein einheitliches Konzept.

Salomon (9), Marcolongo (6) und Maroni(8) verfolgen eine medikamentöse Therapie. Zum Einsatz kommt Prednison (9), Prednison kombiniert mit Azathioprin (6, 8) oder Cyclophosphamid (6) und Prednison mit Tamoxifen (8).
Ein nach 14 Monaten aufretendes Rezidiv nach einer Therapie mit Prednison und Azathioprin wurde operativ mittels Ureterolyse und Omentum majus Ummantelung mit anschliessender Prednison Therapie behandelt.
Eine einheitliche Dosierung und Therapiedauer besteht nicht.

Tralce (10) behandelte von 15 Patientinnen (14 erhielten ein DJ Stent oder Nephrostoma) initial 5 Patientinen mit Prednison und 1 Patientin mit Tamoxifen. Bei fehlendem Ansprechen wurden alle 15 Patientinnen der operativen Therapie zugeführt (Ureterolyse mit Intraperitonealisierung mit oder ohne Omentum majus Ummantelung, Ureterektomie mit End-zu-End Anastomose oder Ureteozystostomie, Nephrektomie) und damit gute Ergebnisse erzielt.

Heidenreich (5) hält aufgrund seiner Therapieergebnisse an 39 Patientinnen (21 prim. RF, 18 sek. RF) die kombinierte operative/immunsupprimierende Behandlung bei der primären RF für erfolgversprechend (präoperative Kortisontherapie mit nachfolgender Ureterolyse und Omentum majus Ummantelung und postoperativer Immunsuppression)

Mattelaer (7) führte die Ureterolyse mit Intraperitonealisierung mit oder ohne Omentum majus Ummantelung laparoskopisch durch. Postoperativ erfolgte eine Immunsuppression.

Es gibt auch Berichte bei denen Tamoxifen (20–40 mg/d) erfolgreich eingesetzt werde (2,4).

Prognose

Die in der Literatur beschriebene Rezidivrate für die alleinige operative Therapie der primären retroperitonealen Fibrose beträgt bis zu 30 %. Ein kombiniertes Vorgehen im Sinne einer präoperativen Immunsuppression mit anschliessendem operativen Vorgehen und nachfolgender adjuvanter Immunsuppression zeigte eine Rezidivrate von 8 % (5). In dem hier vorgestellten Fall besteht weiterhin Rezidivfreiheit während eines Beobachtungszeitraumes von 31 Monaten.

Kommentar
Die bei unserer Patientin festgestellte Lokalisation der RF lediglich im kleinen Becken ist absolut atypisch. Meistens sind die Aorta abdominalis, Vena cava inferior, die A und Vena iliaca externa und die kranialen Abschnitte des Ureters betroffen.
Durch Einlage eines ureteralen Doppel-J-Katheres wurde

der obere Harntrakt entlastet. Ob die von uns auch durchgeführte und von den meisten Autoren favorisierte operative Dekomprimierung des Ureters im Zeitalter der Schienung tatsächlich nötig ist, lässt sich im Nachhinein nicht entscheiden. Die rasche Normalisierung unter der Behandlung mit Korticosteroiden spricht für dieses Therapiekonzept. Der gute Verlauf bei unserer Patientin ohne Rezidiv innerhalb von jetzt drei posttherapeutischen Jahren entspricht den Erfahrungen anderer Autoren. Dass die Korticosteroide in diesem Fall derart rasch zu einer Besserung geführt haben, ummauert die immunologische Genese des Morbus Ormond.

Für das Bildmaterial danken wir Prof. Rahel Kubik, Institut für Radiologie und Prof. Gad Singer, Institut für Pathologie, Kantonsspital, Baden.

Literatur

1. Bangard, C. et al. Erdheim-Chester disease versus multifocal fibrosis and Ormond's disease: a diagnostic dilemma: Clinical Radiol. 2004; 59:1136–1141
2. van Bommel, E.F.H. et al. Brief Communication: Tamoxifen Therapy for Nonmalignant Retroperitoneal Fibrosis; American College of Physicians 2006: Volume 144, Number 2, 101–108
3. Castle E.P. et al. Laparoscopic Biopsy and Ureterolysis in Erdheim-Chester Disease; Mayo Clin. Prod. 2005; 80:546–548
4. Ergun I. et al. Tamoxifen in the treatment of idiopathic retroperitoneal fibrosis; Intern. Urol. and Nephrol. 2005; 37:341–343
5. Heidenreich A. et al. Behandlungsergebnisse der primären und sekundären retroperitonealen Fibrose; Urol. und Urogynäkol. 1999; 6:35–41
6. Marcolongo R. et al. Immunsuppressive Therapy for Idiopathic Retroperitoneal Fibrosis: A Retrospective Analysis of 26 Cases; Am. J. Med. 2004; 116:194–197
7. Mattelaer P. et al. Laparoscopic ureterolysis in retroperitoneal fibrosis: Acta Urol. Belg. 1996; 64:(4):15–18
8. Moroni G. et al. Idiopathic retroperitoneal fibrosis. J Nephrol. 2005; 18:794–808
9. Solomon L.K. et al. Retroperitoenal fibrosis: a rare cause of recurring abdominal pain. The Ulster Medical Journal 2005; 74 (1):54–56
10. Tralce L et al. Epidemiology, clinical features and treatment of idiopathic retroperitoneal fibrosis: our experience. Arch. Ital. Urol. Androl. 2004; 76:135–139

Dr. Antonino Siragusa
Prof. Gad Singer
Frauenklinik
und Institut für Pathologie
Kantonsspital Baden

Des Rätsels Lösung: Benigne ossäre Metaplasie des Endometriums

Fallbeschreibung

Die Patientin wurde uns erstmalig im Alter von 25 Jahren zusammen mit dem Ehemann zur Abklärung und Therapie der primären Sterilität zugewiesen. Als Ursachen für die Sterilität wurden bei der Frau ein pathologischer ovulatorischer Faktor sowie ein einseitiger Tubenverschluss rechts, beim Ehemann eine obstruktive Azoospermie gefunden.
Nach einem erfolglosen ICSI-TESE-Zyklus wurde die Patientin 1999 im Auftauzyklus nach Transfer einer schönen Blastozyste schwanger. Die monochoriale und biamniote Schwangerschaft verlief zunächst ohne Auffälligkeiten. In der 36. Schwangerschaftswoche musste aber leider völlig unerwartet der intrauterine Fruchttod beider Zwillinge festgestellt werden. Die Entbindung erfolgte durch eine sekundäre Sectio cesarea wegen Geburtsstillstand. Die pädopathologische Untersuchung ergab keine Ursache für den Fruchttod.
Im weiteren Verlauf der Jahre folgten in relativ grossen zeitlichen Abständen weitere Embryonentransfers, allerdings ohne Eintreten einer Schwangerschaft.

Schliesslich wurde die inzwischen 34-jährige Patientin im Jahr 2006 nach einer erneuten Stimulation schwanger. Erneut verlief die Schwangerschaft unglücklich. In der 18. SSW musste ein Abort festgestellt werden. In der histologischen Aufarbeitung des aus der Nachcurettage gewonnenen Gewebes konnte eine eitrige Chorionamnionitis festgestellt werden. Alle weiteren diagnostischen Tests waren negativ.

Im März 2007 erfolgten die Vorbereitungen für einen weiteren Stimulationszyklus für eine ICSI mit Kryo-TESE. Dabei fiel in der vaginalsonografischen Untersuchung eine lineare, echodichte Struktur auf, die vom Isthmus uteri bis ca. in die Cavummitte reichte und einen deutlichen Schallschatten warf (Abb. 1). In den Folgeuntersuchungen persistierte der Befund, sodass vor der geplanten Stimulation zur weitern Abklärung die Hysteroskopie indiziert wurde.
Intraoperativ fielen v. a. an der rechten Seitenwand des Isthmus weisslich glänzende trabekuläre Strukturen auf, die fahnenartig ins Cavum ragten (Abb. 2, 3). Durch die vorsichtige Curettage liessen sich mehrere bis zu 1 cm 2

Abb. 1. Vaginalsonographie: Senkrechte Struktur mit Schallschatten vom Isthmus bis zur Cavummitte reichend

Abb. 2. Hysteroskopie. Trabekuläre, weissliche Strukturen im Cavum uteri

Abb. 3. Hysteroskopiebefund

Abb. 4. Eierschalenartige Lamellenstrukturen nach Entfernung

grossen eierschalenartigen Strukturen zu Tage fördern, die stark an Knochenlamellen erinnerten (Abb. 4). Mit dem Resektoskop konnten schliesslich alle verkalkten Bestandteile aus dem Cavum entfernt werden. Die histo-

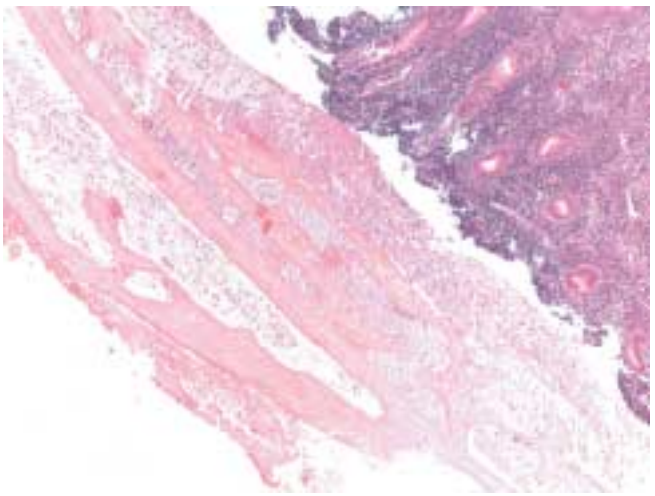

Abb. 5. Ossäre Metaplasie

logische Diagnose ergab eine ossäre Metaplasie des Endometriums. (Abb. 5)
Im Dezember des letzten Jahres wurden nach einer ovariellen Stimulation mit anschliessender Follikelpunktion 2 Embryonen guter Qualität intrauterin transferiert, worauf die Patientin erneut schwanger wurde.
Der Verlauf der Einlingsgravidität ist bislang unauffällig.

Kommentar
*Die **endometriale Ossifikation** ist eine sehr seltene **Form der Heterotopie.** Die betroffenen Frauen weisen in ihrer Anamnese typischerweise einen Zustand nach einem oder mehreren spontanen oder induzierten Aborten auf. Klinisch manifestiert sie sich in einer sekundären Infertilität, Blutungsunregelmässigkeiten, Schmerzen, auffälligem vaginalem Ausfluss oder Dysmenorrhoe.*
Der genaue Pathomechanismus ist nach wie vor unklar. Neben einer genetischen Prädisposition scheint ein Zusammenhang zwischen der Transformation von mesenchymalem Gewebe, und den reparativen Prozessen nach Abort zu bestehen. Dabei spielt die entzündliche Reaktion mit der vermehrten Bildung von Sauerstoffradikalen eine

wichtige Rolle: die schützende Wirkung der Superoxyd-Dismutase, die im Endometrium dieser Frauen zu fehlen scheint, führt dazu, dass pluripotente Stromazellen durch die Wirkung der Sauerstoffradikale in Osteoblasten transformiert werden.
Das ***Erscheinungsbild einer ossären Metaplasie im Endometrium*** *gleicht einem IUD. Die Anwesenheit der knöchernen Fragmente führt zu einer vermehrten Produktion von Prostaglandinen, was die (sekundäre) Infertilität der betroffenen Patientinnen erklärt.*
Die metaplastisch entstandene Ossifikation des Endometriums unterscheidet sich von derjenigen, die durch ***Retention von fetalem Knorpel (Lithopädion) oder Knochen nach einem Abort*** *jenseits des ersten Trimenons entsteht. Obwohl aetiologisch unterschiedlich, weisen die Anamnese der betroffenen Frauen und das klinische Bild viele Gemeinsamkeiten auf. Die* ***Differenzierung gelingt letztlich aber histologisch****: die fehlende (entzündliche) Umgebungsreaktion des Endometriums und die enchondrale Ossifikation sprechen für die Retention von fetalen Strukturen. Diese Unterscheidung hat aber weder klinische noch therapeutische Relevanz. In unserem Fall spricht das histologische Bild aufgrund des zellulären Infiltrates des umliegenden Endometriums und der lamellären Knochenstruktur eindeutig für eine Metaplasie (Abb. 5).*

Die hysteroskopische Resektion der ossären Fragmente ist die Therapie der Wahl und stellt das normal funktionierende Endometrium und somit die Fertilität wieder her.

Zwei Einsender erkannten beim Endoquiz ein „Lithopädion“, was (siehe oben) vom Erscheinungsbild her möglich wäre.

Wir meinen, Prof. Michel Mueller, Universitätsfrauenklinik Bern und Frau Dr. Stephanie von Roten haben beide den ausgeschriebenen Preis verdient.

Die Herausgeber

Literaturverzeichnis

1. Acharya U et al., Osseous metaplasia of the endometrium treated by hysteroscopic resectomy. Br. J. Obstet. Gynecol. 1993; 100:391–2.
2. Bahceci M et al., Osseous metaplasia of the endometrium: a rare cause of infertility and its hysteroscopic management. Hum. Reprod. 1996; 11:2537–39.
3. Lainas T et al., Osseous metaplasia: case report and review. Fertil. Steril. 2004; 82:1433–5.
4. Marcus S et al., Endometrial ossification: a cause of secondary infertiliy. Am. J. Obstet. Gynecol. 1994; 170:1381–83.
5. Rodriguez BD et al., Hysteroscopic treatment of ectopic intrauterine bone. A case report. L. Reprod. Med. 1993; 38:515–20.
6. Sugino N et al., Changes in activity of superoxide dismutase in the human endometrium throughout the menstrual cycle and in early pregnancy. Hum. Reprod., 1996; 11:1073–78.

www.internettherapie-trauernde-eltern.de

Für Mütter und Väter, die ihr Kind im Verlauf der Schwangerschaft oder wenige Zeit nach der Geburt verloren haben, gibt es in Deutschland seit kurzem die Möglichkeit der Internet-Therapie. Die Klinik für Psychiatrie und Psychotherapie am Uniklinikum Münster (UK) bietet trauernden Eltern, die Hemmungen haben, professionelle Hilfe vor Ort aufzusuchen oder nicht regelmäßig eine konventionelle Psychotherapie wahrnehmen können, eine Internet-Behandlung an. Diese Form der Beratung soll nicht die herkömmliche Therapie ersetzen und ist auch nicht für jeden geeignet sei. Die schriftliche Auseinandersetzung mit dem traumatischen Erlebnis kann aber für die Eltern wichtig und hilfreich sein. Die Behandlung erfolgt über einen Zeitraum von fünf Wochen.
Das Behandlungsangebot richtet sich an Frauen und Männer die einen solchen Verlust erlebt haben, – die im deutschsprachigen europäischen Raum leben – die das 18. Lebensjahr vollendet haben und – fließend Deutsch sprechen, da es sich um eine Schreibtherapie handelt. Damit kann dieses Angebot auch in der Schweiz in Anspruch genommen werden. Das Internet könnte für eine bestimmte Gruppe Menschen ein niedrigschwelliges Angebot sein, um auch anonym Hilfe zu bekommen

h.p.s.

www.brustkrebsversicherung.de

Nach einer Studie von G. Neubauer und F. Pfister 2007 wird sich in Europa mittelfristig neben dem solidarisch finanzierten erster Gesundheitsmarkt und dem privat versicherten zweiten Gesundheitsmarkt, noch ein dritter Markt der Selbstzahler herausbilden. Ein Beispiel dafür ist das neue Vorsorgekonzept für Frauen: ***Brustkrebsversicherung!***
Für 5,50 € monatlich kann sich eine 35-jährige Frau absichern und erhält im Krankheitsfall eine Sofortleistung von 10.000 € und ein Jahr 500 € Rente.
Im Krankheitsfall kann es für eine betroffene Frau elementar sein, ein finanzielles Polster zu haben, über das sie – anders als in den klassischen Privatversicherungen – frei verfügen kann. Sie kann sich dann entscheiden, ob sie die Behandlung durch einen Spezialisten ihrer Wahl – privat – durchführen lässt oder das Geld benutzt um die Rehabilitation zu fördern. Für die Auszahlung der Versicherungssumme ist nur die histologische Diagnose des Mammakarzinoms, nicht aber eine bestimmte Therapie

maßgebend. Versicherer ist die AIG, die American International Group, eine der größten amerikanischen Versicherungen mit Niederlassungen in 130 Ländern.
Man darf mit Spannung erwarten, welche Lebensrisiken künftig mit solchen Sonderpolicen abgedeckt werden können. Der Reiz liegt vor allem in der freien Verfügung über das Kapital, z.B. zum Einsatz bei noch nicht anerkannten Behandlungsverfahren (Protonentherapie beim Prostatakarzinom) oder auch nicht zugelassenen Medikamenten (Lapatinib beim Mammakarzinom).

h.p.s.

www.amazingpaperairplanes.com

Der Vortrag ist mal wieder sterbenslangweilig, und der Referent will einfach nicht aufhören, obwohl die Redezeit längst abgelaufen ist. Jetzt ist genau der richtige Zeitpunkt für einen Papierflieger. Oder haben Sie früher in der Schule keine Flieger gebastelt? Damit Sie die Erinnerung auffrischen können und auch mal neue Modelle ausprobieren können gibt es jetzt die Anleitung dazu im Internet. Tipp: Fangen Sie erst mal mit den „simple designs“ an, bevor Sie sich „our favorites“ nähern. Möglicherweise sind ihre Fähigkeiten etwas eingestaubt. Spaß macht es auf jeden Fall. Und die Zeit vergeht auch wie im Flug.

h.p.s.

Prof. Bernhard Schüssler
Neue Frauenklinik
Kantonsspital
Luzern

Iatrogene Komplikationen bei intensivpflichtigen Neugeborenen

PD Dr. T. Berger

Chefarzt Pädiatrische Intensivstation
Kantonsspital Luzern

Zur Inzidenz iatrogener Komplikationen bei intensivpflichtigen Neugeborenen

Kürzlich wurde aus einem Pränatalzentrum in Frankreich berichtet, dass während einer achtmonatigen Beobachtungszeit von 267 aufgezeichneten „Adverse Events“ fast ein Drittel (116) alleine durch die medizinischen Behandlungen selbst und nicht auf die zugrunde liegende Erkrankung verursacht waren. Hautverletzungen z. B. durch intravenösen Zugang waren sehr häufig (94/267) aber in der Regel unerheblich. Iatrogene Infektionen waren ebenfalls häufig (62/267) und häufig von erheblicher Bedeutung. 38 vaskuläre Ereignisse wurden aufgezeichnet ebenso wie 26 respiratorische Ereignisse einschliesslich der ungeplanten Extubation. In 9 von 19 Medikamentenverabreichungsfehlern war die applizierte Dosis entweder zehnmal zu hoch oder zu gering, zumeist aufgrund eines fehlprogrammierten Pumpensystems. Insgesamt handelt es sich bei 29 % um medizinisch relevante Ereignisse. Ein Drittel aller Ereignisse wären vermeidbar gewesen. Sehr früh geborene und sehr kleine Kinder, also diejenigen die am empfindlichsten sind, hatten das höchste Risiko. Die Odds Ratio für Neugeborene unter 28 Wochen für ein solches Problem war 24.1 (95 % CI 10.0-57.6). (Lancet 2008; 371:404–410).

Frage an PD Dr. T. Berger, Chefarzt Pädiatrische Intensivstation, Kantonsspital Luzern:
„Nicht nur für die Eltern, sondern auch für den Geburtshelfer, welcher seine Neugeborenen den Neonatologen anvertraut, sind solche Zahlen auf den ersten Blick erschreckend. Muss man nun davon ausgehen, dass dies in Luzern bzw. in der Schweiz vergleichbar ist?“

Die Studie von Ligi und Mitarbeitern zeigt, dass in der von ihnen untersuchten Neugeborenen-Intensivstation iatrogene Ereignisse häufig sind (25.6/1000 Pflegetage). Zudem wurde jedes dritte erfasste Ereignis als schwerwiegend klassifiziert. Zunächst ist man versucht, diese Resultate kopfschüttelnd in Frage zu stellen oder zumindest zu hoffen, dass sie Verhältnisse beschreiben, die auf unseren Intensivstationen nicht anzutreffen sind. Genau so wurde 1999 der „Institute of Medicine (IOM) Report: To Err Is Human“ kritisiert. Aber, wie kommentierte der Harvard Professor und Mitautor des IOM Reports Lucian Leape diese emotionalen Reaktionen: „What is a scientific and plausible attitude: negate other‘s scientific cognitions and argue that we are better than all or reflect, that we may have a similar problem and take other‘s findings serious?“

Auf der neonatologischen und pädiatrischen Intensivstation des Kinderspitals Luzern besteht seit 8 Jahren ein

Critical Incident Reporting System (CIRS). Ähnlich wie in der Studie von Ligi et al. wird ein Critical Incident definiert als unerwartetes, unbeabsichtigtes Ereignis, das die Sicherheit des Patienten beeinträchtigt hat oder hätte, wäre es nicht rechtzeitig entdeckt worden. Unser Erfassungssystem ist prospektiv, nicht strafend, freiwillig und anonym. Ziel dieses Instrumentes ist, Systemfehler zu erfassen und durch Einführen geeigneter Massnahmen die Patientensicherheit zu erhöhen. Dabei können auch vermeintlich banale Fehler potentiell relevant sein (sog. „low threshold CIRS“). Im Jahre 2007 wurden 214 Meldungen analysiert (68/1000 Pflegetage), wobei lediglich 5 % dieser Ereignisse (3.4/1000 Pflegetage) als potentiell schwerwiegend eingestuft wurden.

Sind die Neugeboren in Marseille (25.6 Ereignisse/1000 Pflegetage) besser aufgehoben als in Luzern (68 Ereignisse/1000 Pflegetage)? Oder ist die Gefährdung der Neugeborenen in Marseille (29 % schwerwiegende Ereignisse) viel grösser als in Luzern (5 % schwerwiegende Ereignisse)? Es gibt viele Gründe, weshalb diese Fragen nicht schlüssig beantwortet werden können und es geht eben auch gar nicht darum, eine Rangliste zu erstellen. Viel beachtenswerter ist die Tatsache, dass in beiden Institutionen realisiert wurde, dass auf einer neonatologischen Intensivstation unter komplexen Arbeitsbedingungen Fehler passieren können und, um Lucian Leape ein weiteres mal zu zitieren: „It’s not bad people; it’s bad systems.“ Aufgrund dieser Einsichten haben sich beide Institutionen dazu verpflichtet, durch die prospektive Analyse von Critical Incidences Systemfehler zu identifizieren und zu korrgieren. Sie haben sich damit auf den Weg gemacht, die Sicherheit der ihnen anvertrauten Patienten zu verbessern.

Januar am Kap

Hermanus

Umgebung von Cape Town *m.k.h.*

Prof. Daniel Surbek

Curriculum Vitae

Geboren in Basel, 3. August 1962
Verheiratet, 2 Kinder

Ausbildung/Weiterbildung

Matura Typ B	Oberwil b. Basel
1982–1988	Studium, Universität Basel
1988	Staatsexamen,
1989	Dr. med., Universität Basel ECFMG-Certificate (USA)
1990–1996	Assistenzzeit in Chirurgie, Urologie und Gynäkologie/Geburtshilfe Universitäts-Frauenklinik Basel
1996	Facharzttitel FMH in Geburtshilfe und Gynäkologie
1996–1999	Oberarzt Geburtshilfe und Gynäkologie Universitäts-Frauenklinik, Basel
1997	Forschungsaufenthalt USA: Center for Fetal Treatment, Children's Hospital, Philadelphia Fetal Medicine, Thomas Jefferson University, Philadelphia Fetal Medicine, Johns Hopkins University, Baltimore
1999–2000	Research-Fellowship im King's College Hospital, London, U.K.
2000	Diplom Fetal Medicine (U.K.) Schwerpunktstitel Feto-maternale Medizin
2001	Habilitation in Gynäkologie und Geburtshilfe, Universität Basel
2000–2002	Leitender Oberarzt, Universitäts-Frauenklinik Basel
2002–2004	Leitender Arzt, Universitäts-Frauenklinik Basel
seit 2005	Ordentlicher Professor für Gynäkologie und Geburtshilfe, Geschäftsführender Co-Direktor und Chefarzt Geburtshilfe und Feto-maternale Medizin, Universitäts-Frauenklinik Bern

Fragebogen

1. Wo möchten Sie leben?
   In der Schweiz für die Arbeit, in Australien für die restliche Zeit

2. Welche Fehler entschuldigen Sie am ehesten?
   Diejenigen Fehler, welche offen kommuniziert werden

3. Welche Eigenschaften schätzen Sie bei einem Menschen am meisten?
   Engagement für eine Sache und Offenheit für Neues

4. Ihre Lieblingsbeschäftigung?
   Mit Freunden bei einem Glas Wein diskutieren

5. Ihr grösstes Laster?
   Die schönen Dinge des Lebens

6. Ihre grösste Stärke?
   Zielstrebigkeit, verbunden mit Toleranz

7. Wer oder was hätten Sie sein mögen?
   Lebenskünstler

8. Was schätzen Sie bei Ihren Freunden am meisten?
   Grosszügigkeit im Geiste

9. Wer war Ihr wichtigster Lehrer und weshalb?
   Alfonso Almendral und Kypros Nicolaides als Lehrer für das fachliche Handwerk, Wolfgang Holzgreve für das akademische Handwerk

10. Welcher Teil Ihrer Arbeit bringt Ihnen am meisten Freude?
    Die Betreuung meiner Patientinnen

11. Worüber können Sie lachen?
    Übertriebener Geltungsdrang

12. Was halten Sie für den grössten Fortschritt in der Frauenheilkunde?
    Die Entwicklung der Ultraschalldiagnostik durch Ian Donald

13. Welches Ereignis hat Ihre Arbeit am meisten beeinflusst?
    Das Erwachen der wissenschaftlichen Neugier

14. Was halten Sie für den grössten Irrweg in unserem Fachgebiet?
    Vernachlässigung der Outcome-orientierten klinischen Forschung

15. Welches Problem in der Frauenheilkunde halten Sie für besonders lösungsbedürftig?
    Die mütterliche Sterblichkeit in Entwicklungsländern

16. Welches medizinische Fachbuch halten Sie für besonders lesenswert?
    „Fetal Medicine: Basic Science and Clinical Practice“ von Charles Rodeck & Martin Whittle

17. Wenn Sie könnten, was würden Sie am (schweizerischen) Gesundheitswesen sofort ändern?
    Das KVG zugunsten einer grösseren Verantwortungsübernahme jedes Einzelnen für seine Gesundheit

18. Gibt es eine wesentliche Entscheidung in Ihrem medizinischen Leben, die Sie heute anders treffen würden?
    Ich würde mich heute bereits während des Studiums in der Forschung engagieren

19. Welches Ziel/welche Ambitionen konnten Sie bisher nicht verwirklichen?
    Genügend Zeit zu haben für all meine Aufgaben und Interessen

20. Welchen Rat würden Sie einem jungen Kollegen geben?
    Die eigene Freude am Arztberuf zu fördern und zu pflegen

21. Welche natürliche Gabe möchten Sie besitzen?
    Mehr Bescheidenheit

22. Wen oder was bewundern Sie am meisten?
    Ärztliches Engagement in Entwicklungsländern unter schwierigsten Bedingungen

23. Ihre gegenwärtige Geistesverfassung?
    Bereit für neue Taten

24. Ihr Motto?
    Tu Gutes und sprich darüber

25. Was treibt Sie an?
    Die Freude am Beruf und meine Kinder

26. Auf welche eigene Leistung sind Sie besonders stolz?
    Trotz akademischer Karriere den Blick fürs Wesentliche im Leben nicht zu verlieren

27. Als Kind wollten Sie sein wie … ?
    Mein Vater

28. Wie können Sie am besten entspannen?
    In Gesellschaft mit Familie oder Freunden

29. Was mögen Sie an sich gar nicht?
    Fehlende Gelassenheit in Situationen, wo diese indiziert wäre

Leserbrief zur Rubrik „Für Sie kommentiert“
Mirena®: Wird die systemische Levonorgestrel-Wirkung unterschätzt?

aus Frauenheilkunde aktuell, 16/4/2007

Von: Daniel Brügger [mailto:daniel.bruegger@bluewin.ch]
Gesendet: Mittwoch, 16. Januar 2008 18:23
An: bernhard.schuessler@ksl.ch
Cc: Sekretariat Frauenklinik; scheidel.gyn@marienkrankenhaus.org
Betreff: Leserbrief: Korrektur zur systemischen Levonorgestrel-Wirkung (FHA 16/4/2007 S.18)

Sehr geehrter Herr Prof. Schüssler

Ihr Kommentar zum Vergleich der Levonorgestrel(LNG)-Spiegel von Mirena® und Microlut® hat mich (skeptisch) erstaunt. So habe ich nachgerechnet und ich bin zu anderen Ergebnissen gekommen:

- Microlut® erreicht – laut Kompendium – 1 Stunde nach peroraler Einnahme (30 µg LNG/Tablette) LNG-Serumspiegel von > 800 pg/ml mit einer Halbwertszeit im steady-state von 20 Stunden.
- Die Mirena® (intrauterine Freisetzung von 20 µg LNG/24 hrs) erreicht nach einer Liegedauer von 3 Jahren im Mittel Werte von 511 pmol/l; umgerechnet entspricht dies 160 pg/ml (Molekulargewicht von LNG = 312.4 U; Auskunft Herstellerfirma).

Letzterer Wert wurde – übrigens vom Mitautor der in der FHA zitierten chinesischen Publikation – bereits im Jahr 1991 (!) publiziert (Luukkainen T.: LNG-releasing intrauterine device. Annals New York Academy of Sciences 626:43–49; 1991) und findet sich auch im Product-Monograph.

Die LNG-Serumwerte, erreicht durch die tägliche perorale Einnahme der LNG-haltigen Minipille, sind je nach zeitlichem Abstand zur letzten Pilleneinnahme um den Faktor 2.5 bis 5 x höher als diejenigen verursacht durch das intrauterine System.

Wird die Mirena® mit einem 150 µg LNG (+30 µg EE2) abgebenden Kombinationspräparat verglichen (Microgynon 30®), so ergeben sich bei letzterem circadian schwankende LNG-Serumwerte von 1700 bis 5900 pg/ml, also ein um den Faktor 10 bis 40 x höher liegender Serumwert durch den „niedrigdosierten“ Ovulationshemmer (OH) im Verhältnis zur Mirena®.

Unter einer intrauterinen LNG-Therapie ist ein proportional zum LNG-Serumwert schwach ansteigender SHBG-Wert bekannt. Das LNG wird ca. je zur Hälfte an Albumin und SHBG gebunden. Deutlich markanter ist der SHBG-Anstieg durch Ethinylestradiol (EE2)-haltige OH. SHBG bindet neben dem EE2, LNG und anderen Gestagenen auch das Testosteron; letzteres wird als mögliche Ursache für den bekannten Libidoverlust unter OH diskutiert. Ebenso sind Kopfschmerzen und Gewichtszunahme mehrheitlich dem EE2-Anteil der OH zuzuschreiben und unter der Mirena® selten (< 2%).

Fazit: Die 3. und 4. Kernaussage zur Mirena® von Prof. B. Schüssler in der Zeitschrift „Frauenheilkunde aktuell“ Seite 18 (4/2007) sind vom Leser kritisch zu hinterfragen und aus meiner Sicht falsch.

Da sich auch unsere Patientinnen für diese konkreten Zahlenangaben interessieren („Wieviel schwächer ist die Mirena® als die Pille?“), hoffe ich den Vergleich zufriedenstellend dargelegt zu haben.

Mit freundlichen Grüssen

Dr. med. Daniel Brügger

Sehr geehrter Herr Kollege Brügger

Zunächst einmal herzlichen Dank für Ihren Leserbrief zu dem Artikel „Mirena®: Wird die systemische Levonorgestrelwirkung unterschätzt?, in dem Sie die unter Mirena® im Vergleich mit Microlut® auftretenden Levonorgestrel (LNG)-Serumspiegel recherchiert hatten. Sollten Ihre Berechnungen, die durchaus sehr plausibel klingen, zutreffen, möchte ich mich für diesen Fehler entschuldigen, ihn aber gerne an M. Wahab und F. Al-Azzawi weiterleiten, die diese Fehlkalkulation, offensichtlich bisher unwidersprochen, in einem Leserbrief im British Journal of Obstetrics and Gynegology veröffentlicht haben (BJOG 2005; 112:1456).

Dessen ungeachtet, die entscheidende Aussage dieses Artikels bleibt weiterhin intakt. Die „lokale„ Freisetzung von LNG aus der Mirena Spirale führt durchaus zum Übertritt von LNG in die Zirkulation, was aber offensichtlich individuell quantitativ ganz unterschiedlich ausfällt. Mit dem Serumnachweis von LNG ist aber auch verständlich, dass LNG-bezogene Nebenwirkungen auftreten können. Dies wird einerseits durch eine Cochrane Review belegt (Lethabyae, Cooke, I., Res, M.: Cochrane Data Bas Syst Rev. 2005; 4: CD 002126), andererseits aber auch in der ausführlich in meinem Artikel referierten Studie (BJOG 2007; 114:563–568). Unbestritten ist, dass die Mehrzahl der Patientinnen mit einer Mirena Spirale keine solchen Nebenwirkungen erleiden, diese Behandlung also vergleichsweise sehr kosteneffektiv ist. Da aber relevante gestagenbezogene Nebenwirkungen möglicherweise durch den positive Einfluss der Mirena Spirale insbesondere bei Hypermenorrhoe und Dysmenorrhoe überdeckt werden können, lohnt es sich sicher, gestagenbezogene Nebenwirkungen anlässlich einer Kontrolluntersuchung proaktiv bei der Patientin nachzufragen.

Mit freundlichen Grüssen

Prof. Dr. B. Schuessler

Leserbrief zur Rubrik „Wussten Sie schon…“
…, dass das späte Abnabeln Vorteile für das Neugeborenen hat

aus Frauenheilkunde aktuell, 16/4/2007

LMU KLINIKUM

Herrn Professor
Dr. med. M.K. Hohl
Chefarzt Frauenklinik
Kantonsspital Baden
CH – 5404 Baden

EINGEGANGEN
– 1. Feb. 2008

FHA
Abnabeln, Seite 19

Lieber Herr Hohl,

auch ich bin begeisterter Leser Ihrer Zeitschrift und freue mich immer wieder, wenn sie in der Postmappe zu finden ist.

Zu Ihrem Kommentar: Bei der Sectio: "Kind absaugen, dabei das Neugeborene in ein warmes Tuch einwickeln, bis man dann eventuell Nabelschnurmassage macht" habe ich eine Nachfrage. Wo ist das Kind in dieser Phase? Noch im Operationsbereich? In ein warmes steriles Tuch gewickelt im Operationsbereich gelagert?
Irgendwie kann ich mir das bei der Sectio nicht so richtig vorstellen.
Ich würde mich über eine kurze Aufklärung freuen.

Anyweiss darf ich Sie sehr herzlich aus München grüßen und Sie bitten, meine Grüße auch Ihrer Frau zu übermitteln.

PD Dr. U. Hasbargen
Stellvertr. Direktor der Klinik

Herrn

PD Dr. med. Uwe Hasbargen
Klinikum der Universität München
Klinik und Poliklinik für
Frauenheilkunde und Geburtshilfe
Grosshadern
Marchioninistr. 15
D 81377 München

Baden, 15. Januar 2008 ho-el

Frauenheilkunde aktuell FHA
Abnabeln

Lieber Herr Hasbargen

Sehr herzlichen Dank für Ihre lieben Worte zur FHA und für Ihr genaues Lesen. Hier hat sich ein Irrtum eingeschmuggelt. Das warme Tuch betrifft natürlich das Kind, das spontan auf die Welt kommt. Beim Kaiserschnitt geht alles viel rascher, auch das Massieren der Nabelschnur, so dass sich ein warmes Tuch erübrigt.

Ganz herzliche Grüsse aus Baden an Sie und Ihre Familie

Ihr

Prof. Michael K. Hohl

Antwort auf den Leserbrief (zur Rubrik „Thema“

Die physiotherapeutische Behandlung der Strangbildung nach axillärer Lymphonodektomie)

aus Frauenheilkunde aktuell, 16/3/2007

von Dr. med. R. Stoffel

Dr. Stoffel beschreibt das Problem der Strangbildung in seinem Leserbrief zu meiner Arbeit „Die Strangbildung nach axillärer Lymphonodektomie“ als außerordentlich selten und für sein Patientenkollektiv im Promillebereich. Diese Erfahrung kann ich nicht teilen, da innerhalb kurzer Zeit ein sehr hohes Patientenkollektiv an meiner Studie teilnahm. Nach Einschätzung der Ärzte des Mammazentrums Hamburg tritt die Strangbildung (in unterschiedlicher Ausprägung) trotz sorgfältiger Operationstechnik bei ca. 5 bis 10% der operierten Patientinnen auf. Sollte diese Problematik in der Schweiz tatsächlich seltener auftreten oder bekommt Herr Dr. Stoffel diese Patientinnen nicht zu Gesicht?

Für letzteres spricht, dass den Patientinnen die Stränge erst ca. 2 Wochen nach der Operation auffallen. Selten habe ich erlebt, dass die Patientin dann zurück zu ihrem Brustchirurgen ging, um ihm das Problem vorzustellen. Die meisten Patientinnen finden den Weg in eine physiotherapeutische Praxis über die Radiologen und Onkologen, die zum Zeitpunkt der Strangbildung Kontakt mit der betroffenen Patientin haben.
Ich stimme Herr Dr. Stoffels zu, dass die Stränge zur Ruptur zu bringen sind. Dies wird in meiner Arbeit auch erwähnt. Da die meisten Patientinnen aber multiple Stränge auch in der Tiefe haben, ist die Rupturierung nicht immer durchzuführen. Die beschriebene Methode der Mobilisation führt aber in 94% der Fälle innerhalb kürzester Zeit zur Beschwerdefreiheit.
Abschließend möchte ich eine Passage aus dem Brief einer Patientin zitieren, den diese im Anschluß an eine Rehamaßnahme in St Peter-Ording an die dortigen Ärzte geschrieben hat:

„Während meiner Kur bin ich mit vielen Frauen im Gespräch gewesen, die – teilweise auch nach einer monatelang zurückliegenden Sentinel- und Brustkrebsoperation – über eine schmerzhafte und bewegungseinschränkende Strangbildung im Arm klagten. Aufgrund meiner eigenen Erfahrungen bin ich überzeugt, dass Sie durch Übernahme des Therapieansatzes von Frau Josenhans einem Grossteil Ihrer Patientinnen zusätzliche Hilfe und Linderung zukommen lassen könnten.“

Auch dieser Patientenbericht zeigt, dass das Problem der Strangbildung nicht außerordentlich selten ist.

Elisabeth Josenhans, Hamburg

Frauenheilkunde-aktuell im Internet …