PD Dr. Jürg Metzger
Kantonsspital Luzern

Prof. Michel D. Mueller
Universitätsfrauenklinik
Inselspital Bern

Anlage des Pneumoperitoneums: offen oder geschlossen?

Pro offen:
PD Dr. Jürg Metzger
Chefarzt Viszeralchirurgie
Kantonsspital Luzern

Gilt die Verwendung der Verres Nadel heute als Kunstfehler?

Immer häufiger werden gynäkologische oder viszeralchirurgische Operationen standardisiert laparoskopisch durchgeführt. Über den optimalen Zugang zur Anlage des Pneumoperitoneums ist man sich aber weder zwischen noch innerhalb der Fachgebiete einig. Gleichwohl sind bei Haftpflichtfällen betreffend laparoskopischer Operationen Zugangsverletzungen im Rahmen der Anlage des Pneumoperitoneums die am häufigsten genannte Ursache (Fuller J, Ashar BS, Carey-Corrado J. Trocar-associated injuries and fatalities: an analysis of 1399 reports to the FDA. J Minim Invasive Gynecol 2005; 12:302–307).

Woran liegt es nun, dass die Chirurgen vermehrt den „open mind“ Ansatz wählen, während die gynäkologischen Kollegen/innen häufig „im Blinden stochern“?
Vor 10 Jahren habe ich während meiner Ausbildung in England miterlebt, wie ein Consultant eine junge Patientin mit der Verres Nadel beinahe tödlich verletzt hatte (massive intraabdominale Blutung durch Schlitzen der Iliacalvenen). Dies ist kein Einzelfall und insofern scheint es eigentlich logisch, dass der offene Zugang weniger gefährlich ist.
Der Blick in die Literatur zeigt aber, dass dies nicht so eindeutig zu belegen ist. Es fehlt an sauber prospektiv randomisierten Studien zum Vergleich beider Techniken. Was allerdings interessant ist: Grosse Umfragen im Sinne von „Questionnaire-Studies“, je nachdem, ob sie bei Gynäkologen oder Chirurgen durchgeführt werden, zeigen unterschiedliche Ergebnisse. So betrug beispielsweise in einer Multicenter-Befragung italienischer Chirurgen über insgesamt 12’919 laparoskopische Operationen die Gesamtkomplikationsrate beim geschlossenen Zugang 0,18 %, beim offenen Zugang war sie mit 0,09 % halbiert (Catarci M, Carlini M, Gentileschi P et al.: Major and minor injuries during the creation of pneumoperitoneum. A multicenter study on 12,919 cases. Surg Endosc 2001; 15:566–569). Im Gegensatz dazu ergab eine Umfrage, durchgeführt bei holländischen Gynäkologen, dass beim offenen Anlegen des Pneumoperitoneums mit 1,38 % im Vergleich zur geschlossenen Technik mit 0,12 % sogar deutlich mehr Komplikationen aufgetreten waren (Jansen FW, Kolkman W, Bakkum EA et al. Complications of laparoscopy: an inquiry about closed- versus open-entry technique. Am J Obstet Gynecol 2004; 190:634–638). Allerdings führten 57 % aller befragten Gynäkologen nur die geschlossen Technik durch (31’532 Operationen) und von den verbleibenden 43 % wurde ebenfalls in der Mehrzahl der Fälle (20’027 Operationen) die geschlossene Technik bevorzugt und nur in 579 Operationen ein offenes Abdomen angelegt. Da es sich bei der letztgenannten Zahl meistens um Spezialindikationen wie vorausgegangene Laparotomien, sehr übergewichtige oder sehr dünne Patientinnen handelte, ist es auch nicht überraschend, dass die Gesamtkomplikationsrate in dieser Umfrage für den offenen Zugang sogar höher lag.

Studien zeigen also, dass bei beiden Techniken Komplikationen auftreten können, Todesfälle (sehr selten!) hingegen sind, soweit mir bekannt, bisher nur nach der „geschlossenen“ Technik beschrieben worden.
Den Beweis dafür, dass dem so ist, wird man so schnell leider nicht erbringen können. Warum das so ist, zeigt eine Power Analyse. Die tiefe Gesamtkomplikationsrate der zugangsbedingten Komplikationen in der laparoskopischen Chirurgie bedeutet nämlich, dass die definitive Evidenz der Sicherheit einschliesslich der Mortalität resp. der Effektivität entweder des offenen oder des geschlossenen Pneumoperitoneums nur erbracht werden kann, wenn eine prospektive, randomisierte Multicenter-Studie mit über 10’000 Patienten in jedem Studienarm durchgeführt werden würde.

Tab. 1. Unterschiede bzw. Vor- und Nachteile von offener gegenüber geschlossener Technik bei der Anlage des Pneumoperitoneums.

	Offenes Pneumoperitonaeum	**Geschlossenes Pneumoperitonaeum**
Präparation aufwendiger	ja	nein
Gasverlust	eher hoch	tief
Insufflations-geschwindigkeit	hoch	tief
Inzision	eher länger	eher kürzer
Sicherheit		
● Darmverletzungen	tendenziell eher weniger*	tendenziell eher häufiger*
● Gefässverletzungen		
Kontraindikationen (relative)	keine abd. Voroperationen	sehr dünne Patientinnen

*in der Literatur keine statistisch signifikanten Unterschiede

Aber braucht es denn wirklich Beweise, wenn es um ein bisher zahlenmässig nicht spezifiziertes Mortalitäts-Risiko geht? Für mich nicht! Da folge ich meinem gesunden Sachverstand, zumal im Vergleich der beiden Techniken ja keine relevanten Probleme in Kauf genommen werden (Tab. 1). Im Gegenteil: wegen der grosslumigen Primär-Insufflation von CO_2 über den 11 mm Trokar kann ich sogar evidenzbasiert Zeit sparen, wie eine randomisiert kontrollierte Studie bei der Cholezystektomie zeigen konnte (Cogliandolo A, Manganaro T, Saitta FP et al. Blind versus open approach to laparoscopic cholecystectomy: a randomized study. Surg Laparosc Endosc 1998; 8:353–355).
Für diejenigen, die nach diesem Plädoyer vernünftigerweise auf offene Verfahren umsteigen wollen, hier meine Technik, angelehnt an die von Hasson (Hasson HM, Rotman C, Rana N et al. Open laparoscopy: 29-year experience. Obstet Gynecol 2000; 96:763–766) (Abb. 1–8).

Abb. 1. Subumbilikale, ca. 2 cm grosse Längslaparotomie (kann im Falle einer Konversion idealerweise zu einer medianen Laparotomie verlängert werden

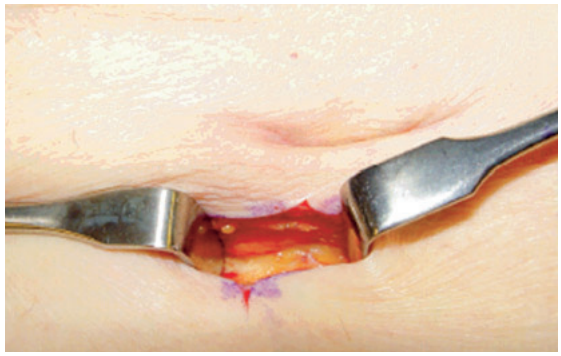

Abb. 2. Stumpfes Auseinanderpräparieren der Subkutis mit Langenbeckhäkchen

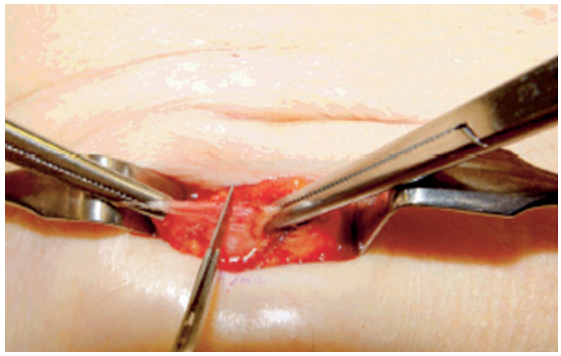

Abb. 3. Fassen der vorderen Rektusscheide mit zwei Kocherklemmen und Inzision mit dem Messer

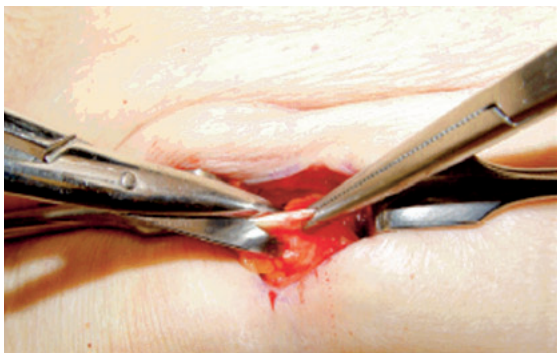

Abb. 4. Nach Auseinderdrängen der Muskulatur Fassen des Peritoneums mit zwei Kocherklemmen und Inzision mit der Schere

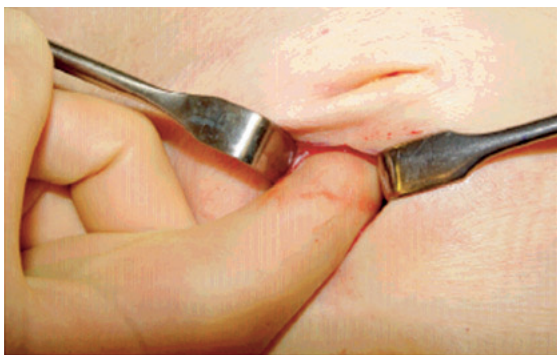

Abb. 5. Digital stumpfes Austasten der Peritonealhöhle

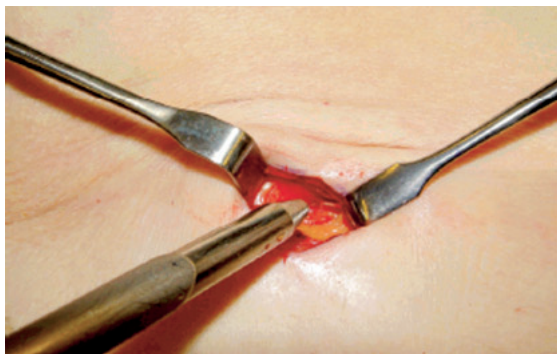

Abb. 6. Über einen 10 mm Führungsstab wird der Optik-Trokar problemlos eingeführt

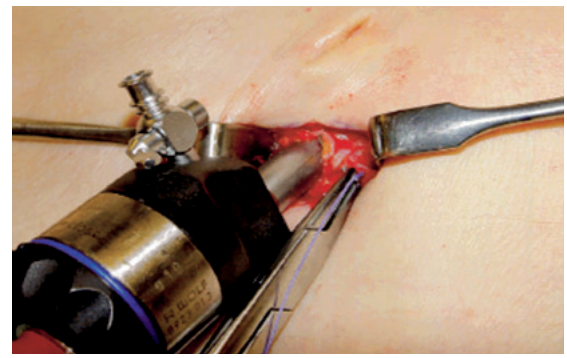

Abb. 7. Über dem liegenden Optik-Trokar wird das Peritoneum und die Rektusscheide mit einer Tabaksbeutelnaht gerafft

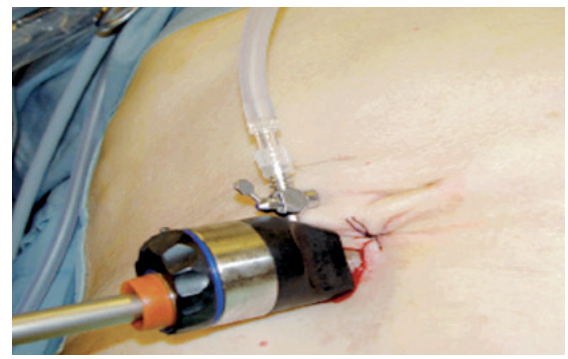

Abb. 8. Präliminärer Verschluss der Haut über dem Trokar und Beginn mit der CO2-Insufflation

Contra offen:
Prof. Michel D. Mueller,
Chefarzt Gynäkologie
Universitätsfrauenklinik Inselspital Bern

Warum einfach, wenn es kompliziert auch geht? Plädoyer für die geschlossene Technik beim Anlegen des Pneumoperitoneums zur Laparoskopie

Die geschlossene Anlage des Pneumoperitoneums mit der Veres-Nadel hat sich in der Gynäkologie in den letzten

60 Jahren etabliert. Viele Allgemeinchirurgen (Schafer, Lauper et al. 2001) sind jedoch der Meinung, dass die offene Laparoskopie der geschlossenen Technik beim Aufbauen des Pneumoperitoneums überlegen ist, obwohl die entsprechende Evidenz fehlt. Die meisten Übersichtsarbeiten, die versucht haben, die Frage zu beantworten, welche der beiden Techniken sicherer ist, enden beinahe immer gleich: „Wir begünstigen die offene Technik, weil wir glauben, dass das Risiko, schwere Darm- oder Gefässverletzungen zu verursachen im Vergleich zur blinden Technik geringer ist."

Moderne Medizin sollte jedoch weniger mit Glauben und viel mehr mit Evidenz praktiziert werden. Die meisten Arbeiten, welche die Sicherheit der geschlossenen mit der offenen Anlage des Pneumoperitoneums vergleichen, sind nicht randomisierte Studien. Zudem enthalten viele dieser Arbeiten schon einen Schreibfehler im Titel, vielleicht ein Zeichen dafür, mit welchem Bias die meisten Autoren diese Analysen durchgeführt haben. So wird in vielen Arbeiten die offene Technik mit dem Anlegen des Pneumoperitoneums mit der „***Veress***- oder ***Verres***-, gelegentlich aber auch mit der ***Verress***-Nadel" verglichen. Tatsächlich aber war es ein Ungar mit dem Namen János Veres, der 1938 diese spezielle Kanüle mit Federmechanismus mit dem Ziel entwickelt hat, einen Pneumothorax anzulegen und somit die Tuberkulose zu behandeln.
Die Veres-Nadel ist heute mit geringen Modifikationen immer noch das Instrument, welches dazu dient, ein Pneumoperitoneum für eine Laparoskopie anzulegen. Durch ihren Mechanismus sollte die Veres-Nadel eine Verletzung innerer Organe verhindern, wenn sie durch die Bauchdecke eingebracht wird.
Auch wenn man subjektiv das Gefühl hat, dass die offene Technik sicherer ist, gibt es keine Meta-Analyse, in welcher dies nachgewiesen werden konnte. Auch wenn einige Studien gezeigt haben, dass der Optiktrokar auch direkt, ohne vorangehendes Erstellen eines Pneumoperitoneums, sicher eingeführt werden kann, beschränken sich die nachfolgenden Überlegungen auf den Vergleich zwischen der klassischen offenen Technik („Hasson style") mit dem Anlegen des Pneumoperitoneums mit der Veres-Nadel.

Bei den vier einzigen randomisierten Arbeiten, welche die Frage der Sicherheit der einen Technik im Vergleich zur anderen untersucht haben, handelt es sich um kleine Studien, die nicht die notwendige statistische Power haben um die Überlegenheit der einen zur anderen Methode zu demonstrieren (Peitgen, Nimtz et al. 1997; Cogliandolo, Manganaro et al. 1998; Bemelman, Dunker et al. 2000; Bernik, Trocciola et al. 2001). Insgesamt wurden 302 Patientinnen in diese Studien eingeschlossen, in keinem der gemessenen Parameter konnten statistisch signifikante Unterschiede gezeigt werden. Bei den anderen zehn Arbeiten, welche insgesamt 20'664 Patientinnen eingeschlossen haben, um beide Techniken zu vergleichen, handelt es sich um Kohortenstudien, die zwar grössere Fallzahlen beinhalten, aber nicht zur Beantwortung einer spezifischen Frage ausgelegt wurden. In der Gruppe der geschlossenen Laparoskopien konnten mehrere Todesfälle nachgewiesen werden, die möglicherweise auf die Technik zurückzuführen waren. Ein statistisch signifikanter Unterschied zwischen der offenen und der geschlossenen Laparoskopie konnte jedoch nicht festgestellt werden. Schaut man die Ereignisse, die zu einem Todesfall geführt haben, allerdings näher an, so handelte es sich eigentlich immer um sehr erstaunliche Komplikationen, welche bei entsprechender Sorgfalt nicht passieren sollten. So kam es zum Beispiel zu einem Todesfall nach Verletzung eines iliacalen Gefässes durch die Veres-Nadel. In den erwähnten zehn Arbeiten konnte vor allem gezeigt werden, dass die offene Technik auch mit Verletzungen von inneren Strukturen verbunden ist.

So scheint in der Arbeit von Bonjer und Mitarb. die offene Technik weniger Komplikationen zu haben als die geschlossene Technik. In dieser Arbeit, die 12'444 Patientinnen einbezogen hat, wurden auch 0.0048 viszerale Verletzungen registriert (Bonjer, Hazebroek et al. 1997).

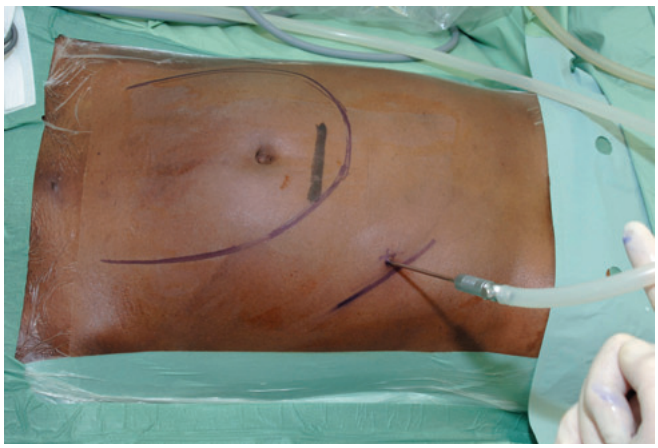

Abb. 1. Palmer point mit Veres Nadel

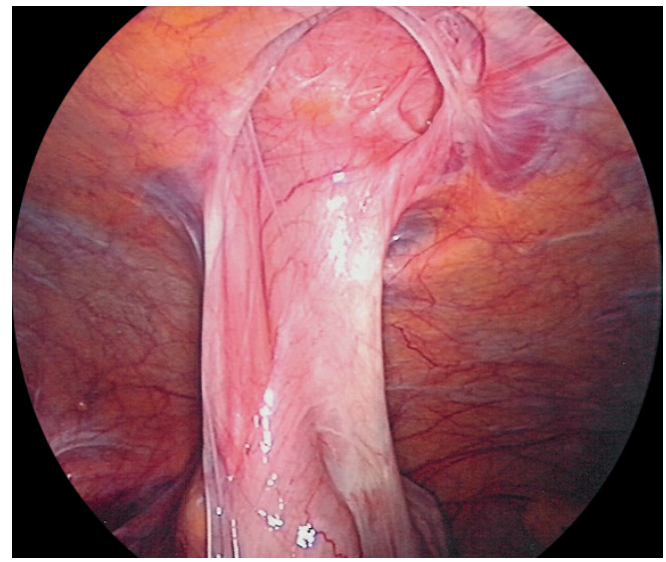

Abb. 2. Dünndarmschlinge in der Nabelgegend.

Auffallend ist vor allem die Tatsache, dass in der Gesamtanalyse Darmverletzungen häufiger in der offenen Gruppe vorkamen als in der klassischen Veres-Gruppe. Hier kann argumentiert werden, dass diese Häufung an Komplikationen vor allem bei retrospektiven Studien festgestellt werden konnte. Dies ist wahrscheinlich durch einen Bias entstanden, da schwierige Fälle offen operiert wurden.
Im Gegensatz dazu schien bei prospektiven Studien die offene Technik mit weniger Darmverletzungen vergesellschaftet zu sein. Ein statistischer Unterschied konnte jedoch auch hier nicht festgestellt werden.
Trotzdem bleibt die allgemein gültige Meinung, dass bei Status nach medianer Laparotomie und Verdacht auf ausgedehnte Adhäsionen, das offene Anlegen des Pneumoperitoneums durch eine Minilaparotomie die einzig vernünftige Lösung sei, denn nur so könnten Verletzungen vermieden werden. In der Regel sind aber die meisten Verwachsungen in der Mittellinie unter dem Bauchnabel lokalisiert. Eine ausreichende Adhäsiolyse durchzuführen, damit eine Laparoskopie möglich wird, ist meistens sehr mühsam. Vor allem beim voroperierten Abdomen stellt die geschlossene Technik einen klaren Vorteil gegenüber der offenen Technik dar.

Adhäsionen sind im linken Oberbauch sehr selten. Deshalb bringen wir bei Status nach unterer medianer Laparotomie die Veres-Nadel in den so genannten „Palmer-Point“ ein. Dieser Punkt liegt im linken Hypochondrium in der medio-klavikular Linie (Abb. 1). Durch Einführen der Veres-Nadel in den linken Oberbauch wird nicht nur die Verletzungs- bzw. Darmperforationsgefahr verringert, sondern dank der Entwicklung moderner Optiken kann auch eine 2 mm Optik durch diesen Zugang eingeführt werden und weitere Arbeitstrokare unter laparoskopischer Kontrolle so platziert werden, dass zuerst eine optimale Adhäsiolyse durchgeführt werden kann, bevor der Optiktrokar in den Nabel, ebenfalls unter Sicht eingebracht wird (Abb. 2).

Zusammenfassend kann gesagt werden, dass es keine wissenschaftlichen Gründe gibt, um bei entsprechender Sorgfalt, die geschlossene Technik zu verlassen. Im Gegenteil, durch die Entwicklung immer besserer Optiken können durch einen 2 mm Zugang optimale

Verhältnisse für ausgedehntere Operationen geschaffen werden. Da sich beide Techniken im Laufe der Jahre etabliert haben, ohne dass entsprechende aussagekräftige Studien durchgeführt wurden, wird die Frage, ob die offene Technik sicherer ist als das Anlegen eines Pneumoperitoneums, wohlgemerkt mit der **Veres**-Nadel, eine philosophische bleiben.