Prof. Michael K. Hohl
Chefarzt Frauenklinik
Kantonsspital
CH 5404 Baden

Hautverschluss: So oder so?

Im British Medical Journal wurden die Ergebnisse einer prospektiv kontrollierten randomisierten „Wundmanagement“ Studie publiziert (Br.Med.J. 2006; 332:1053–54). Die Bedeutung der Studie wurde akzentuiert dadurch, dass die farbige Abbildung eines Wundverschlusses die Titelseite des „BMJ“ zierte. (Abb. 1) Dieses Bild wirkte auf mich ziemlich abstossend und forderte zum Widerspruch auf.

Abb. 1.

In der publizierten Studie wurde bei 442 Pat. nach der Hautnaht während 48 Stunden die Wunde trocken gehalten (entsprechend der geltenden Lehre). Bei 442 jedoch der Verband sofort entfernt und die Wunde durch die Pat. mit Wasser und Seife gewaschen. In der „trockenen Gruppe“ traten 8.9 % Infektionen auf, in der „Nassgruppe“ 8,4 %. Daraus schloss man, dass die gegen die Konvention gerichtete Nasstherapie kein Risiko beinhaltet. Die Erkenntnis, dass das Wundmanagement wahrscheinlich, wenn überhaupt, nur einen geringen Einfluss auf die Inzidenz der Wundinfektion hat, überrascht nicht so sehr. Allerdings scheint uns eine Infektionsrate von fast 10 % relativ hoch und ich stelle die Hypothese auf, dass die aus meiner Sicht sicher nicht optimale Nahttechnik ein Faktor sein könnte.

Unserer Erfahrung nach haben solche penetrierenden Hautnähte einige Nachteile:

- Möglicherweise Einwanderung von Bakterien entlang der Stichkanäle
- Stichkanalnarben bei längerem Verweilen der Fäden
- Notwendigkeit der Fadenentfernung.

Bei allen Pfannenstielschnitten verschliessen wir nach wie vor durch eine fortlaufende Subkoreal- bzw. Intrakutannaht mit resorbierbarem monofilem Nahtmaterial (Monocryl® 3-0 evtl. 4-0, Ethicon). Bei allen anderen Eingriffen, insbesondere wo etwas mehr Zug auf dem Gewebe ist, verwenden wir heute eine subkoreale, knapp intrakutane evertierende Einzelknopfnaht mit monofilem, verzögert resorbierbarem Nahtmaterial (Monocryl® 3-0, Ethicon). (Abb. 2), (Abb. 3).

Insbesondere bei kleinen Inzisionen wie bei der Laparoskopie führt dies zu äusserst schmalen, kaum mehr nachweisbaren Narben und die Fadenentfernung entfällt.

Diese Nahttechnik evertiert die Wundränder ein wenig und nimmt die Spannung von der Nahtlinie, eine wichtige Voraussetzung für eine schmale Naht. Die verzögerte Resorption des monofilen und daher reaktionsarmen Nahtmaterials ist ein weiterer Punkt beim Erzielen einer ästhetisch befriedigenden schmalen, kaum sichtbaren Naht.

Zusätzlich Steristrip in Richtung der Wundlinien. Als weitere Prophylaxe von hypertrophen Narben empfehlen wir während 6–12 Wochen ein 2,5 cm breites Klebeband (3M). Die Patientin kann dieses, immer wenn es schmutzig wird, ersetzen. Es bleibt Tag und Nacht auf der Wunde. Der leichte Druck auf die Nahtlinie hemmt die Fibroblastenproliferation und ist wirksamer als alle bekannten Narbensalben (eigene Erfahrung).

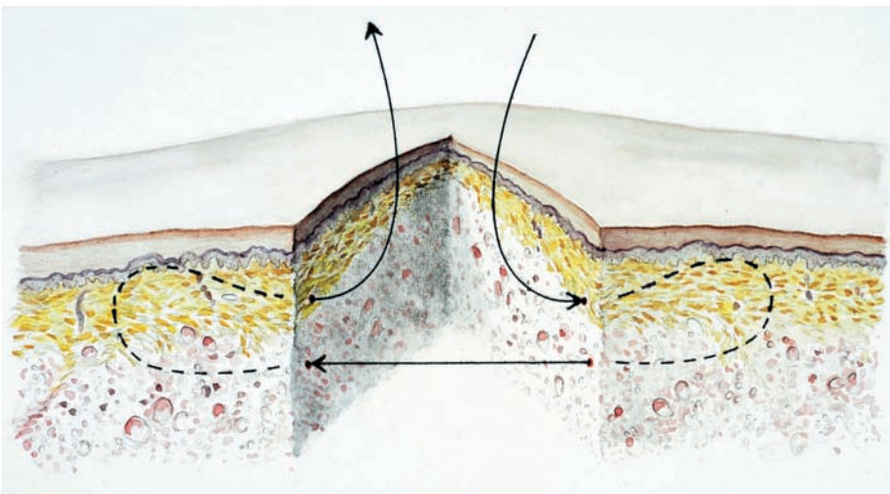

Abb. 2. Eingehen am Wundrand im untersten Abschnitt des Koriums, dann etwa in 0,5–1 cm Entfernung bis an die Epidermis, dann ausholender Bogen, ein wenig durch die Subkutis, dann andere Seite Subcutis 0,5–1 cm vom Wundrand entfernt bis zur Epidermis, dann Richtung Korium und knoten.

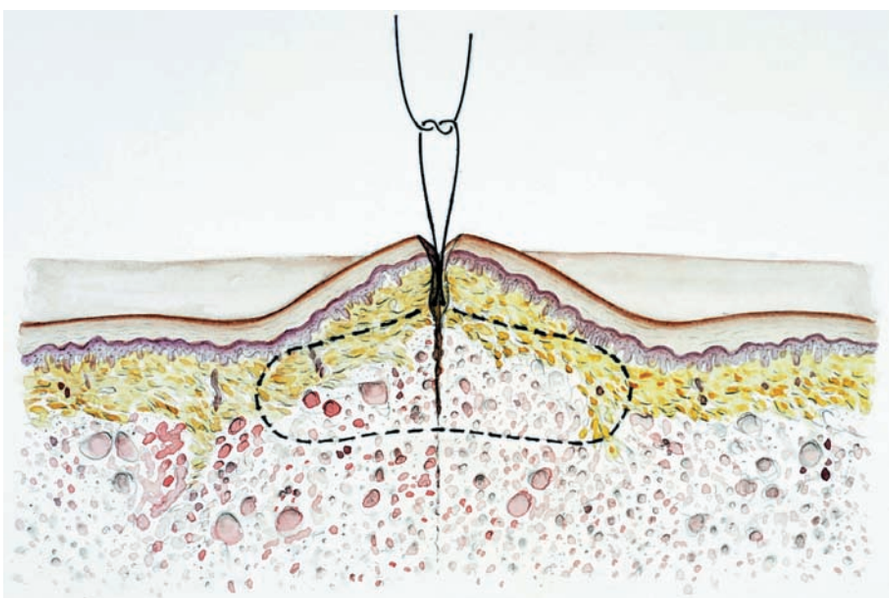

Abb. 3. Schlussbild: Leichte Eversion der Wundränder